



Дифференциальная диагностика фибротического гиперчувствительного пневмонита с его нефибротическим фенотипом и обычной интерстициальной пневмонией при высокоразрешающей компьютерной томографии

Тюрин И.Е.¹, Кулешов Д.А.¹, Самсонова М.В.^{2,3}, Черняев А.Л.^{2,4,5}, Кусраева Э.В.⁶, Трушенко Н.В.⁷, Чикина С.Ю.⁷, Авдеев С.Н.⁷

¹ ФГБОУ ДПО «Российская медицинская академия непрерывного профессионального образования» Минздрава России, ул. Баррикадная, 2/1, стр. 1, Москва, 125993, Российская Федерация

² ФГБУ «Научно-исследовательский институт пульмонологии» ФМБА России, Ореховый б-р, 28, Москва, 115682, Российская Федерация

³ ГБУЗ «Московский клинический научно-практический центр им. А.С. Логинова» Департамента здравоохранения г. Москвы, Шоссе Энтузиастов, 86, Москва, 111123, Российская Федерация

⁴ ФГНБУ «Российский научный центр хирургии им. академика Б.В. Петровского», ул. Цюрупы, 3, Москва, 117418, Российская Федерация

⁵ ФГАОУ ВО «Российский национальный исследовательский медицинский университет им. Н.И. Пирогова» Минздрава России, ул. Островитянова, 1, Москва, 117997, Российская Федерация

⁶ ФГБУ «Главный военный клинический госпиталь им академика Н.Н. Бурденко» Минобороны России, Госпитальная пл., 3, Москва, 105094, Российская Федерация

⁷ ФГАОУ ВО «Первый Московский государственный медицинский университет им. И.М. Сеченова» Минздрава России (Сеченовский университет), ул. Трубецкая, 8, стр. 2, Москва, 119048, Российская Федерация

Тюрин Игорь Евгеньевич, д. м. н., профессор, заведующий кафедрой рентгенологии и радиологии ФГБОУ ДПО «Российская медицинская академия непрерывного профессионального образования» Минздрава России; <https://orcid.org/0000-0003-3931-1431>

Кулешов Дмитрий Андреевич, соискатель кафедры рентгенологии и радиологии ФГБОУ ДПО «Российская медицинская академия непрерывного профессионального образования» Минздрава России; <https://orcid.org/0000-0002-2515-2807>

Самсонова Мария Викторовна, д. м. н., заведующая лабораторией патологической анатомии ФГБУ «Научно-исследовательский институт пульмонологии» ФМБА России, ст. науч. сотр. лаборатории инновационной патоморфологии ГБУЗ «Московский клинический научно-практический центр им. А.С. Логинова» ДЗМ; <https://orcid.org/0000-0001-8170-1260>

Черняев Андрей Львович, д. м. н., профессор, заведующий отделом фундаментальной пульмонологии ФГБУ «Научно-исследовательский институт пульмонологии» ФМБА России, вед. науч. сотр. лаборатории клинической морфологии Научно-исследовательского института морфологии человека им. академика А.П. Авцына ФГНБУ «Российский научный центр хирургии им. академика Б.В. Петровского», профессор кафедры патологической анатомии и клинической патологической анатомии ФГАОУ ВО «Российский национальный исследовательский медицинский университет им. Н.И. Пирогова» Минздрава России; <https://orcid.org/0000-0001-9857-3402>

Кусраева Элина Валерьевна, врач-патологоанатом патологоанатомического отделения ФГБУ «Главный военный клинический госпиталь им академика Н.Н. Бурденко» Минобороны России; <https://orcid.org/0000-0002-1179-6070>

Трушенко Наталья Владимировна, к. м. н., доцент кафедры пульмонологии ФГАОУ ВО «Первый Московский государственный медицинский университет им. И.М. Сеченова» Минздрава России (Сеченовский университет); <https://orcid.org/0000-0002-0685-4133>

Чикина Светлана Юрьевна, к. м. н., доцент кафедры пульмонологии ФГАОУ ВО «Первый Московский государственный медицинский университет им. И.М. Сеченова» Минздрава России (Сеченовский университет); <https://orcid.org/0000-0002-5536-9388>

Авдеев Сергей Николаевич, д. м. н., профессор, академик РАН, заведующий кафедрой пульмонологии, директор Национального медицинского исследовательского центра по профилю «пульмонология» ФГАОУ ВО «Первый Московский государственный медицинский университет им. И.М. Сеченова» Минздрава России (Сеченовский университет); <https://orcid.org/0000-0002-5999-2150>

Резюме

Актуальность. Диагностика гиперчувствительного пневмонита (ГП) при помощи высокоразрешающей компьютерной томографии (ВРКТ) представляет собой непростую задачу. К наиболее сложным аспектам заболевания относятся дифференциальная диагностика его фибротического (ФГП) и нефибротического (нФГП) фенотипов, а также их разграничение с обычной интерстициальной пневмонией (ОИП) при идиопатическом легочном фиброзе. Определение фиброзных изменений на ранней стадии развития позволяет существенно ускорить начало антифибротической терапии и улучшить прогноз заболевания. **Цель:** выявить ключевые признаки при ВРКТ для достоверного разделения ФГП и нФГП, провести дифференциальную диагностику между ФГП и ОИП.

Материал и методы. Проведен ретроспективный анализ данных 73 пациентов с морфологически верифицированным диагнозом ГП, у которых была выполнена ВРКТ. При этом у 21 больного определен нФГП, у 52 – ФГП. Группу сравнения составили 24 пациента с типичной рентгенологической картиной ОИП. Анализ выявленных при ВРКТ изменений осуществляли качественными и полуколичественными методами. Достоверность качественных различий выраженности признака оценивали на основании точного теста Фишера, полуколичественных различий – с помощью теста Манна–Уитни.

Результаты. Проведенный анализ исследований ВРКТ показал, что наличие и выраженность определенных ВРКТ-признаков достоверно различаются между выделенными группами пациентов в качественном и/или полуколичественном выражении. В случаях с ГП распределение изменений было в основном равномерным и диффузным, без четкого преобладания в отдельных долях. При ОИП имело место диффузное краниокаудальное распределение, причем в аксиальной плоскости изменения носили преимущественно субплевральной характер.

Заключение. На основании результатов исследования можно предположить, что ФГП достоверно отличается от нФГП по таким признакам, как наличие и степень выраженности симптомов матового стекла, сотового легкого, ретикулярных изменений и тракционных бронхоэктазов. При сравнении групп ФГП и ОИП отличительными признаками ФГП являлись наличие центрилобулярных очагов, симптома мозаичной плотности, а также диффузное аксиальное распределение признаков.

Ключевые слова: высокоразрешающая компьютерная томография легких; гиперчувствительный пневмонит; интерстициальные заболевания легких; обычная интерстициальная пневмония.

Конфликт интересов. Авторы заявляют об отсутствии конфликта интересов.

Для цитирования: Тюрин И.Е., Кулешов Д.А., Самсонова М.В., Черняев А.Л., Кусраева Э.В., Трушенко Н.В., Чикина С.Ю., Авдеев С.Н. Дифференциальная диагностика фибротического гиперчувствительного пневмонита с его нефибротическим фенотипом и обычной интерстициальной пневмонией при высокоразрешающей компьютерной томографии. *Вестник рентгенологии и радиологии*. 2023; 104(3): 168–81. <https://doi.org/10.20862/0042-4676-2023-104-3-168-181>

Для корреспонденции: Кулешов Дмитрий Андреевич, E-mail: dimson1994@mail.ru

Статья поступила 03.10.2023

После доработки 16.10.2023

Принята к печати 17.10.2023

Differential Diagnosis of Fibrotic Hypersensitivity Pneumonitis with Its Non-Fibrotic Phenotype and Usual Interstitial Pneumonia During High-Resolution Computed Tomography

Igor E. Tuyrin¹, Dmitry A. Kuleshov¹, Maria V. Samsonova^{2,3}, Andrey L. Chernyaev^{2,4,5}, Elina V. Kusraeva⁶, Natalia V. Trushenko⁷, Svetlana Yu. Chikina⁷, Sergey N. Avdeev⁷

¹ Russian Medical Academy of Continuing Professional Education, ul. BARRIKADNAYA, 2/1, str. 1, Moscow, 125993, Russian Federation

² Federal Pulmonology Research Institute, Orekhovyy bulvar, 28, Moscow, 115682, Russian Federation

³ Loginov Moscow Clinical Scientific and Practical Center, Shosse Entuziastov, 86, Moscow, 111123, Russian Federation

⁴ Petrovsky Russian Scientific Centre of Surgery, ul. Tsuryupy, 3, Moscow, 117418, Russian Federation

⁵ Pirogov Russian National Research Medical University, ul. Ostrovityanova, 1, Moscow, 117997, Russian Federation

⁶ Burdenko Main Military Clinical Hospital, Gospitalnaya pl., 3, Moscow, 105094, Russian Federation

⁷ Sechenov First Moscow State Medical University (Sechenov University), ul. Trubetskaya, 8, str. 2, Moscow, 119048, Russian Federation

Igor E. Tuyrin, Dr. Med. Sc., Professor, Chief of Chair of Radiology, Russian Medical Academy of Continuing Professional Education; <https://orcid.org/0000-0003-3931-1431>

Dmitry A. Kuleshov, Applicant, Chair of Radiology, Russian Medical Academy of Continuing Professional Education; <https://orcid.org/0000-0002-2515-2807>

Maria V. Samsonova, Dr. Med. Sc., Head of Laboratory of Pathological Anatomy, Federal Pulmonology Research Institute; Senior Researcher, Laboratory of Innovative Pathomorphology, Loginov Moscow Clinical Scientific and Practical Center; <https://orcid.org/0000-0001-8170-1260>

Andrey L. Chernyaev, Dr. Med. Sc., Professor, Head of Department of Fundamental Pulmonology, Federal Pulmonology Research Institute; Leading Researcher, Laboratory of Clinical Morphology, Avtsyn Scientific Research Institute of Human Morphology, Petrovsky Russian Scientific Centre of Surgery; Professor, Chair of Pathological Anatomy and Clinical Pathological Anatomy, Pirogov Russian National Research Medical University; <https://orcid.org/0000-0001-9857-3402>

Elina V. Kusraeva, Pathologist, Pathoanatomic Department, Burdenko Main Military Clinical Hospital; <https://orcid.org/0000-0002-1179-6070>

Natalia V. Trushenko, Cand. Med. Sc., Associate Professor, Chair of Pulmonology, Sechenov University; <https://orcid.org/0000-0002-0685-4133>

Svetlana Yu. Chikina, Cand. Med. Sc., Associate Professor, Chair of Pulmonology, Sechenov University; <https://orcid.org/0000-0002-5536-9388>

Sergey N. Avdeev, Dr. Med. Sc., Professor, Academician of RAS, Chief of Chair of Pulmonology, Director, National Medical Research Center on the "pulmonology" profile, Sechenov University; <https://orcid.org/0000-0002-5999-2150>

Abstract

Background. Diagnosis of hypersensitivity pneumonitis (HP) using high-resolution computed tomography (HRCT) is not an easy task. The most difficult aspects of the disease include differential diagnosis of its fibrotic (fHP) and non-fibrotic (nfHP) phenotypes, as well as their differentiation from usual interstitial pneumonia (UIP) in idiopathic pulmonary fibrosis. The determination of fibrous changes at an early stage of development can significantly accelerate the beginning of antifibrotic therapy and improve the prognosis.

Objective: to identify key HRCT signs for reliable differentiation of fHP and nfHP, to carry out differential diagnostics between fHP and UIP.

Material and methods. The data of 73 patients with morphologically verified HP, in whom HRCT had been performed, were retrospectively analysed. In 21 patients, nfHP was determined, and in 52 patients fHP was identified. The comparison group consisted of 24 patients with a typical radiological UIP pattern. The analysis of the changes detected during HRCT was carried out by qualitative and semi-quantitative methods. The significance of qualitative differences in a sign manifestation was assessed by Fisher's exact test, semi-quantitative differences were evaluated using Mann–Whitney test.

Results. The results of the study allow to assume, that the presence and degree of manifestation of certain HRCT signs significantly differ between the selected groups of patients in qualitative and/or semi-quantitative terms. In cases of HP, the distribution of changes was mostly uniform and diffuse, with no clear predominance in certain lobes. In UIP, diffuse craniocaudal distribution took place, and in the axial plane, the changes were mainly subpleural in nature.

Conclusion. Based on the results of the study, it can be assumed that fHP significantly differs from nfHP in such features as the presence and degree of manifestation of ground glass and honeycombing symptoms, reticular changes and traction bronchiectases. When comparing the fHP and UIP groups, the distinctive signs of fHP were centrilobular nodules, mosaic pattern, as well as diffuse axial sign distribution.

Keywords: high-resolution pulmonary computed tomography; hypersensitivity pneumonitis; interstitial lung diseases; usual interstitial pneumonia.

Conflict of interest. The authors declare no conflict of interest.

For citation: Tuyrin IE, Kuleshov DA, Samsonova MV, Chernyaev AL, Kusraeva EV, Trushenko NV, Chikina SYu, Avdeev SN. Differential diagnosis of fibrotic hypersensitivity pneumonitis with its non-fibrotic phenotype and usual interstitial pneumonia during high-resolution computed tomography. *Journal of Radiology and Nuclear Medicine*. 2023; 104(3): 168–81 (in Russian). <https://doi.org/10.20862/0042-4676-2023-104-3-168-181>

For corresponding: Dmitry A. Kuleshov, E-mail: dimson1994@mail.ru

Received October 3, 2023

Revised October 16, 2023

Accepted October 17, 2023

Введение / Introduction

Гиперчувствительный пневмонит (ГП) – это иммуноопосредованное интерстициальное заболевание легких, связанное с воздействием различных ингаляционных антигенов [1]. Традиционно варианты его течения делились на острый, подострый и хронический [2, 3], однако в настоящее время согласно положениям клинических рекомендаций предпочтительным является деление на фибротический (ФГП) и нефибротический (нФГП) фенотипы [1, 4]. Подобное различие подчеркивает важность выделения признаков фиброза при ГП, учитывая неблагоприятный прогноз заболевания при развитии фиброзного процесса [5–7].

Наблюдение за пациентами с ГП требует оценки динамики патологического процесса по данным высокоразрешающей компьютерной томографии (ВРКТ), позволяющей неинвазивным путем оценить наличие признаков фиброза. Значение метода ВРКТ соответствующим образом отражено в современных рекомендациях ATS/JRS/ALAT (American Thoracic Society, Japanese Respiratory Society, Asociación Latinoamericana del Tórax) 2020 г. [1], а также в рекомендациях экспертной группы журнала Chest 2021 г. [4]. В них ГП разделен на нефибротический и фибротический варианты течения (фенотипы). Для каждого из них выделены виды ВРКТ-картины, включая «типичный ГП», «вероятный ГП» и «неопределенный ГП». В каждом из вариантов ВРКТ-картины определены типичные признаки, характеризующие поражения легочной паренхимы и мелких дыхательных путей. Отдельно оговариваются ВРКТ-признаки фиброза в каждой группе.

Согласно международным рекомендациям диагноз ГП можно установить на основании подтверждения воздействия «виновного антигена» и выявления «типичной для ГП» картины при ВРКТ [1, 4]. Однако при определении ФГП в клинической практике сохраняется ряд проблем, связанных с интерпретацией данных ВРКТ с точки зрения выявления признаков фиброза, а также разграничения этого заболевания с другими фиброзирующими процессами в легких. Сложность разделения нФГП и ФГП обусловлена наличием сходных ВРКТ-признаков патологии. Так, в рекомендациях ATS/JRS/ALAT для «типичной» и «вероятной» картин ГП предлагаются сходные ВРКТ-признаки патологии мелких дыхательных путей, причем характерные и для других интерстициальных заболеваний легких. Важно, что одинаковые ВРКТ-признаки, такие как симптом матового стекла и ретикулярные изменения, могут наблюдаться и при воспалительных, и при фиброзных вариантах заболевания [4].

Сложность выявления признаков фиброза на ранней стадии развития патологического процесса при ГП остается актуальной проблемой для клини-

ческой практики. Необходимость коррекции терапии и своевременного назначения антифибротических препаратов требует точной интерпретации минимально выраженных признаков легочного фиброза по данным ВРКТ [8]. Нередко затруднения вызывает дифференциальная диагностика между картиной ФГП и обычной интерстициальной пневмонией (ОИП), которая является характерным рентгенологическим паттерном при интерстициальном легочном фиброзе (ИЛФ).

Цель – выявить ключевые признаки при ВРКТ для достоверного разделения ФГП и нФГП, провести дифференциальную диагностику между ФГП и ОИП.

Материал и методы / Material and methods

В рамках настоящего исследования проведено ретроспективное изучение данных ВРКТ у 73 пациентов, имеющих морфологически верифицированный диагноз ГП. Больные были разделены на две группы: в 1-ю группу включен 21 пациент (9 женщин и 12 мужчин) с нФГП, во 2-ю группу – 52 пациента (24 женщины и 28 мужчин) с ФГП. В контрольную группу вошли 24 пациента (2 женщины и 22 мужчины) с клинически установленным диагнозом ИЛФ при наличии типичной ВРКТ-картины ОИП.

Для анализа выбраны следующие ВРКТ-признаки: симптом матового стекла, симптом консолидации, симптом мозаичной плотности, центрилобулярные очаги, воздушные полости эмфиземы (центрилобулярной и парасептальной), ретикулярные изменения, тракционные бронхоэктазы и симптом сотового легкого. Все признаки интерпретировались в соответствии с определениями в глоссарии общества Флейшнера 2008 г. [9]. Симптомы матового стекла, консолидации, сотового легкого, центрилобулярные очаги, эмфизема, ретикулярные изменения и бронхоэктазы определялись качественным методом (наличие признака – 0, отсутствие – 1). Симптомы матового стекла, консолидации, сотового легкого и ретикулярные изменения были дополнительно оценены с помощью полуколичественного метода. Подсчет проводили исходя из объемной плотности патологических изменений при ручной и автоматической разметке легочного поля соответствующих сегментов и вычисления объемов сегментов (в см³). Далее определяли объемную долю (в %) каждого полученного сегмента с патологическими изменениями от общего объема легких. Выраженность симптома мозаичной плотности оценивали полуколичественно (степень от 1 до 5) по наличию данного признака в каждой доле легкого. Число долей легких, в которых присутствовал признак мозаичной плотности, служил показателем степени выраженности рентгенологических изменений.

В исследование включены только инспираторные ВРКТ-исследования из-за небольшого числа пациентов с сериями изображений на выдохе. Ретроспективный анализ ВРКТ-картины проведен двумя рентгенологами, специализирующимися в области торакальной радиологии.

Проанализированы видеоассистированные торакоскопические биопсии легкого. Морфологическую верификацию диагноза осуществляли на основе рекомендаций 2021 г. [4]. Морфологические исследования выполнены в одной лаборатории двумя экспертами-патологами.

Статистическую обработку данных проводили на базе программного обеспечения SPSS v26 (IBM, США). Выполняли сравнение частот встречаемости патологических признаков между всеми тремя группами, отдельно между группами фГП и ОИП, а также между группами нфГП и фГП. Использовали такие методы описательной статистики, как оценка среднего значения со стандартным отклонением ($M \pm SD$), медианы, максимальных и минимальных значений. Достоверность качественных различий, а также локализацию изменений определяли на основании точного теста Фишера, заданный уровень значимости составил 0,05. Различия полуколичественных показателей и степени выраженности симптома мозаичной плотности между группами оценивали с помощью непараметрического теста Манна-Уитни (вследствие ненормальности распределения признаков), заданный уровень значимости также равнялся 0,05.

Результаты / Results

В группах нфГП и фГП незначительно преобладали пациенты мужского пола (57,1% и 53,8% соответственно). В группе сравнения с ОИП было достоверно больше мужчин (91,7%). Средний возраст больных с нфГП составил $43,9 \pm 13,8$ года, с фГП – $50,7 \pm 13,6$ года, с ОИП – $67,8 \pm 8,1$ года. Группы пациентов с нфГП и фГП значительно различались по возрасту при сравнении с группой ОИП ($p < 0,001$), однако различия между группами ГП оказались недостоверными ($p = 0,119$).

Соотношения ВРКТ-признаков при нфГП и фГП представлены в таблицах 1 и 2.

При анализе выбранных ВРКТ-признаков между группами нфГП и фГП были обнаружены достоверные различия по симптому матового стекла (47,6% и 88,5% соответственно, $p \leq 0,001$), ретикулярным изменениям (57,1% и 96,2%, $p \leq 0,001$), симптому сотового легкого (0,0% и 23,1%, $p \leq 0,001$) и бронхоэктазам (9,5% и 65,4%, $p \leq 0,001$). Разница в наличии, степени выраженности симптома мозаичной плотности, а также в наличии эмфизематозных изменений была недостоверной. Отдельно отмечен характер эмфиземы в группах нфГП и фГП. При нфГП эмфизема в 4 наблюдениях имела характер парасептальной, в 3 – центрилобулярной, в 1 случае присутствовало сочетание центрилобулярной и парасептальной эмфизем. В группе фГП парасептальную эмфизему наблюдали у 14 пациентов, центрилобулярную – у 2, смешанную – у 6. Типичные проявления нфГП представлены на рисунке 1.

Таблица 1

Качественные показатели при высокоразрешающей компьютерной томографии у пациентов с нефибротическим (нфГП) и фибротическим (фГП) гиперчувствительным пневмонитом, n (%)

Table 1

Qualitative indicators of high-resolution computed tomography in patients with non-fibrotic (nfHP) and fibrotic (fHP) hypersensitivity pneumonitis, n (%)

Признак / Sign	нфГП / nfHP (n = 21)	фГП / fHP (n = 52)	p
Матовое стекло / Ground glass	10 (47,6)	46 (88,5)	<0,001
Консолидация / Consolidation	1 (4,8)	6 (11,5)	0,665
Центрилобулярные очаги / Centrilobular nodules	9 (42,9)	24 (46,2)	1,000
Мозаичная плотность / Mosaic pattern	9 (42,8)	27 (51,9)	0,506
1-я степень / Degree 1	0 (0,0)	4 (7,7)	
2-я степень / Degree 2	2 (9,5)	4 (7,7)	
3-я степень / Degree 3	2 (9,5)	3 (5,8)	0,618
4-я степень / Degree 4	1 (4,8)	6 (11,5)	
5-я степень / Degree 5	4 (19,0)	10 (19,2)	
Эмфизематозные изменения / Emphysematous changes	9 (42,9)	22 (42,3)	1,000
Ретикулярные изменения / Reticular changes	12 (57,1)	50 (96,2)	<0,001
Сотовое легкое / Honeycombing	0 (0,0)	12 (23,1)	<0,001
Бронхо- и бронхиолэктазы / Broncho- and bronchiolectases	2 (9,5)	34 (65,4)	<0,001

Полуколичественные показатели при высокоразрешающей компьютерной томографии у пациентов с нефибротическим (нФГП) и фибротическим (фГП) гиперчувствительным пневмонитом, %

Table 2

Semi-quantitative indicators of high-resolution computed tomography in patients with non-fibrotic (nfHP) and fibrotic (fHP) hypersensitivity pneumonitis, %

Признак / Sign	Параметр представления / Parameter	нФГП / nfHP (n = 21)	фГП / fHP (n = 52)	p
Матовое стекло / Ground glass	M±SD	5,2±8,9	10,8±18,3	0,008
	Медиана / Median	0,0	4,9	
	Мин. – Макс. / Min – Max	0–27,4	0–92,0	
Консолидация / Consolidation	M±SD	0,1±0,3	0,3±1,1	0,301
	Медиана / Median	0,0	0,0	
	Мин. – Макс. / Min – Max	0–1,4	0–7,8	
Ретикулярные изменения / Reticular changes	M±SD	4,9±7,2	9,7±10,6	0,005
	Медиана / Median	1,0	7,8	
	Мин. – Макс. / Min – Max	0,0–18,9	0,0–56,5	
Сотовое легкое / Honeycombing	M±SD	0,0	1,2±4,5	0,017
	Медиана / Median	0,0	0,0	
	Мин. – Макс. / Min – Max	0,0	0,0–24,2	

Примечание. Представлены полуколичественные данные по доле объемной плотности патологических изменений в общем объеме обоих легких.
Note. Semi-quantitative data on a share of pathological changes volume density in total volume of both lungs are presented.

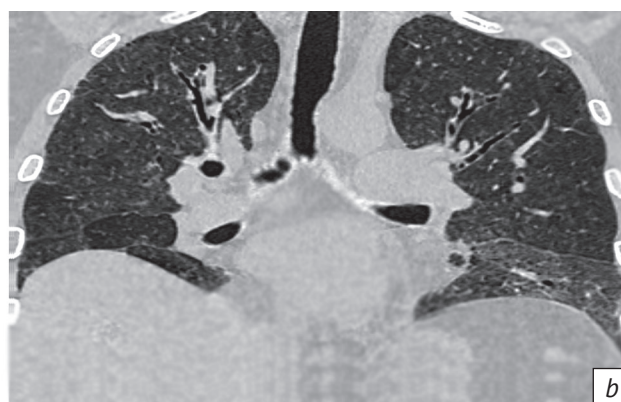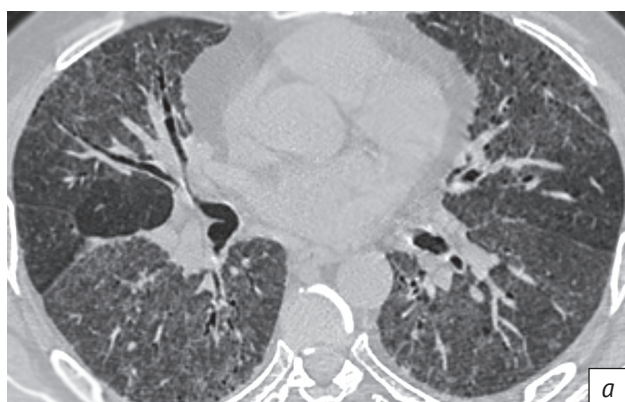


Рис. 1. Женщина, 54 года, нефибротический гиперчувствительный пневмонит:

a – аксиальный срез, на фоне выраженного матового стекла и ретикулярных изменений в нижележащих отделах легких определяются множественные центрилобулярные очаги, а также мозаичная плотность в виде симптома трех плотностей, также визуализируются слабовыраженные ретикулярные изменения, центрилобулярная и парасептальная эмфизема; *b* – реформация во фронтальной плоскости, определяется диффузное распределение центрилобулярных очагов

Fig. 1. Female, 54 years old, non-fibrotic hypersensitivity pneumonitis:

a – axial plane; in pronounced ground glass and reticular changes, multiple centrilobular nodules are determined in the underlying lung sections, as well as mosaic pattern in the form of three densities symptom; mild reticular changes, centrilobular and paraseptal emphysema are also visualized; *b* – reformation in frontal plane; the diffuse distribution of centrilobular nodules is determined

Как видно из таблицы 2, имеет место достоверная разница между показателями объемной плотности симптома матового стекла, ретикулярных изменений и симптома сотового легкого в группах нФГП и фГП. Типичные проявления фГП продемонстрированы на рисунке 2.

В таблицах 3 и 4 приведены показатели дифференциальной диагностики между группами фГП и ОИП. Как видно из таблицы 3, при фГП и ОИП томографические признаки имели достоверные различия по частоте встречаемости, в частности, центрилобулярных очагов (46,2% и 4,2% соот-

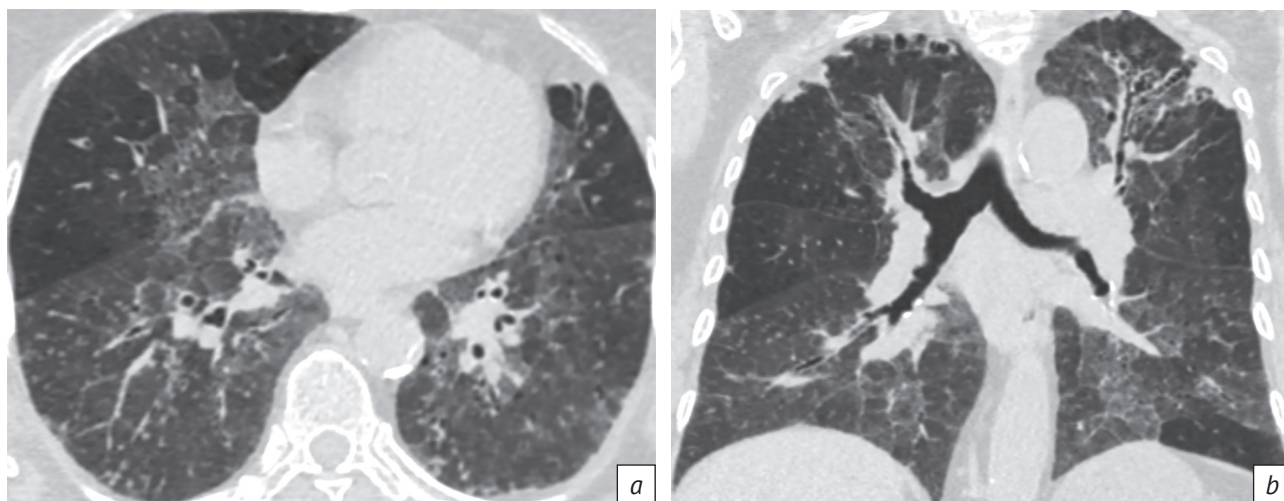


Рис. 2. Женщина, 69 лет, фибротический гиперчувствительный пневмонит:

a – аксиальный срез демонстрирует выраженный симптом матового стекла, множественные центрилобулярные очаги и мозаичную плотность в виде картины трех плотностей; *b* – реформация во фронтальной плоскости показывает неравномерное краниокаудальное распределение изменений без преобладания в базальных сегментах и слабо выраженные бронхоэктазы, определяющиеся только в верхней доле левого легкого, обращают на себя внимание значительная выраженность симптома матового стекла и отсутствие большого количества тракционных бронхоэктазов при фиброзирующем заболевании легких

Fig. 2. Female, 69 years old, fibrotic hypersensitivity pneumonitis:

a – axial plane demonstrates a pronounced ground glass symptom, multiple centrilobular nodules and mosaic pattern in the form of three densities symptom; *b* – reformation in frontal plane shows an uneven craniocaudal distribution of changes without predominance in basal segments and mild bronchiectases, determined only in the left lung upper lobe; significant severity of ground glass symptom and absence of a large number of traction bronchiectases in fibrosing lung disease are noted

Таблица 3

Качественные показатели при высокорезающей компьютерной томографии у пациентов с фибротическим гиперчувствительным пневмонитом (ФГП) и обычной интерстициальной пневмонией (ОИП), n (%)

Table 3

Qualitative indicators of high-resolution computed tomography in patients with fibrotic hypersensitivity pneumonitis (fGP) and usual interstitial pneumonia (UIP), n (%)

Признак / Sign	ФГП / fHP (n=52)	ОИП / UIP (n=24)	p
Матовое стекло / Ground glass	46 (88,5)	24 (100)	0,1680
Консолидация / Consolidation	6 (11,5)	1 (4,2)	0,4210
Центрилобулярные очаги / Centrilobular nodules	24 (46,2)	1 (4,2)	<0,0001
Мозаичная плотность / Mosaic pattern	27 (51,9)	5 (20,8)	<0,0001
1-я степень / Degree 1	4 (7,7)	0 (0,0)	
2-я степень / Degree 2	4 (7,7)	3 (12,5)	
3-я степень / Degree 3	3 (5,8)	1 (4,2)	0,0080
4-я степень / Degree 4	6 (11,5)	0 (0,0)	
5-я степень / Degree 5	10 (19,2)	1 (4,2)	
Эмфизема, кисты / Emphysema, cysts	22 (42,3)	16 (66,7)	0,0830
Ретикулярные изменения / Reticular changes	50 (96,2)	24 (100,0)	1,0000
Сотовое легкое / Honeycombing	12 (23,1)	24 (100,0)	<0,0001
Бронхо- и бронхиолэктазы / Broncho- and bronchiolectasis	34 (65,4)	24 (100,0)	<0,0001

ветственно, $p < 0,0001$), симптома мозаичной плотности (51,9% и 20,8%, $p < 0,0001$), сотового легкого (23,1% и 100%, $p < 0,0001$), бронхо- и бронхиолэктазов (65,4% и 100%, $p < 0,0001$).

При ОИП парасептальная эмфизема обнаружена в 11 наблюдениях из 24, смешанный характер она имела еще в 3 случаях. Кроме того, в группе ОИП у 2 пациентов были выявлены легочные

Таблица 4

Полуколичественные показатели при высокоразрешающей компьютерной томографии у пациентов с фибротическим гиперчувствительным пневмонитом (ФГП) и обычной интерстициальной пневмонией (ОИП), %

Table 4

Semi-quantitative indicators of high-resolution computed tomography in patients with fibrotic hypersensitivity pneumonitis (fHP) and usual interstitial pneumonia (UIP), %

Признак / Sign	Параметр представления / Parameter	ФГП / fHP (n=52)	ОИП / UIP (n=24)	p
Матовое стекло / Ground glass	M±SD	10,8±18,3	7,9±4,6	0,1080
	Медиана / Median	4,8	7,6	
	Мин. – Макс. / Min – Max	0,0–92,0	0,0–19,0	
Консолидация / Consolidation	M±SD	0,3±1,1	0,0	0,1600
	Медиана / Median	0,0	0,0	
	Мин. – Макс. / Min – Max	0,0–7,8	0,0–0,2	
Ретикулярные изменения / Reticular changes	M±SD	9,7±10,6	13,1±7,5	0,0060
	Медиана / Median	7,8	11,4	
	Мин. – Макс. / Min – Max	0,0–56,5	3,7–28,4	
Сотовое легкое / Honeycombing	M±SD	1,2±4,5	6,4±7,2	<0,0001
	Медиана / Median	0,0	2,7	
	Мин. – Макс. / Min – Max	0,0–24,2	0,3–29,2	

кисты в сочетании с парасептальной эмфиземой. При этом эмфизематозные изменения также могут быть расценены как дифференциально-диагностический признак, однако его достоверность несколько ниже, чем у вышеописанных признаков ($p = 0,083$). Наличие ретикулярных изменений является недостоверным показателем

в сравниваемых группах, что не позволяет рекомендовать его в качестве диагностического признака для разграничения между ФГП и ОИП по данным ВРКТ.

Как видно из таблицы 4, достоверные различия выявлены между показателями ретикулярных изменений ($p = 0,006$) и сотового легкого ($p < 0,0001$).

Таблица 5

Патологические признаки при высокоразрешающей компьютерной томографии в краниокаудальной и аксиальной плоскостях ткани легких у пациентов с нефибротическим гиперчувствительным пневмонитом (нФГП), фибротическим гиперчувствительным пневмонитом (ФГП) и обычной интерстициальной пневмонией (ОИП), n (%)

Table 5

Pathological signs of high-resolution computed tomography in craniocaudal and axial planes of lung tissue in patients with non-fibrotic hypersensitivity pneumonitis (nfHP), fibrotic hypersensitivity pneumonitis (fHP) and usual interstitial pneumonia (UIP), n (%)

Локализация / Localization	нФГП / nfHP (n=21)	ФГП / fHP (n=52)	ОИП / UIP (n=24)	p
Краниокаудальная плоскость / Craniocaudal plane				
Признаки отсутствуют / No signs	3 (14,3)	1 (1,9)	0 (0,0)	0,0390
Верхние и средние доли / Upper and middle lobes	1 (4,8)	4 (7,7)	0 (0,0)	
Нижние доли / Lower lobes	6 (28,6)	12 (23,1)	2 (8,3)	
Все доли / All lobes	11 (52,4)	35 (67,5)	22 (91,7)	
Аксиальная плоскость / Axial plane				
Признаки отсутствуют / No signs	3 (14,3)	1 (1,9)	0 (0,0)	<0,0001
Перибронховаскулярная / Peribronchovascular	4 (19,0)	2 (3,8)	0 (0,0)	
Субплевральная / Subpleural	4 (19,0)	15 (28,8)	18 (75,0)	
Диффузная / Diffuse	10 (47,6)	34 (65,4)	6 (25,0)	

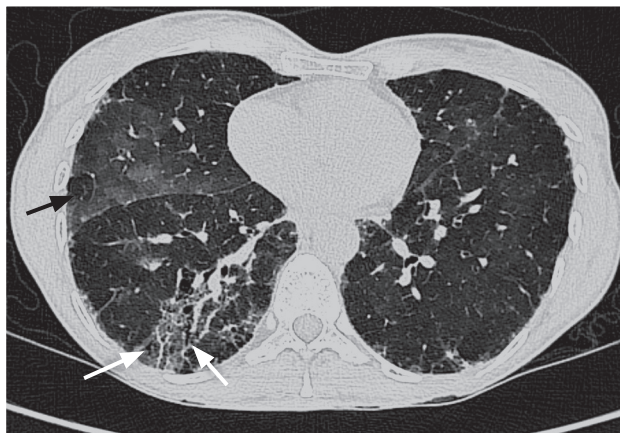

Рис. 3. Женщина, 57 лет, фибротический гиперчувствительный пневмонит. Определяются участки пониженной плотности (черная стрелка) в сочетании с зонами повышенной плотности по типу матового стекла. В нижней доле правого легкого – локальные тракционные бронхоэктазы (белая стрелка) на фоне матового стекла и ретикулярных изменений

Fig. 3. Female, 57 years old, fibrotic hypersensitivity pneumonitis. Areas of reduced density (black arrow) are determined in combination with ground glass zones. In the right lung lower lobe, there are local traction bronchiectases (white arrow) with ground glass and reticular changes

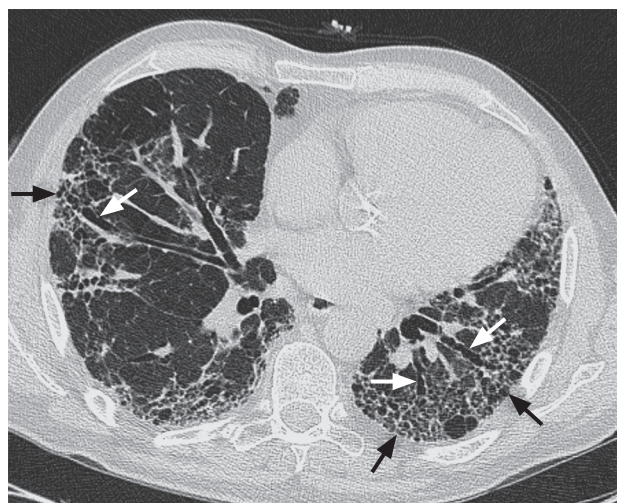

Рис. 4. Мужчина, 64 года, обычная интерстициальная пневмония. На фоне диффузных ретикулярных изменений определяются субплеврально расположенные соты сходного размера (черные стрелки) и множественные тракционные бронхоэктазы (белые стрелки)

Fig. 4. Male, 64 years old, usual interstitial pneumonia. In diffuse reticular changes, subpleurally located honeycombs of similar size (black arrows) and multiple traction bronchiectases (white arrows) are determined

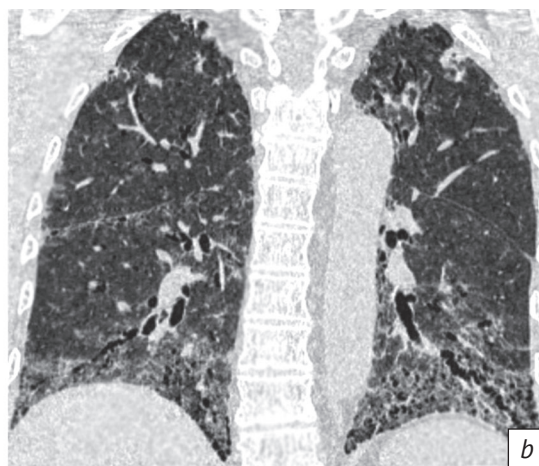
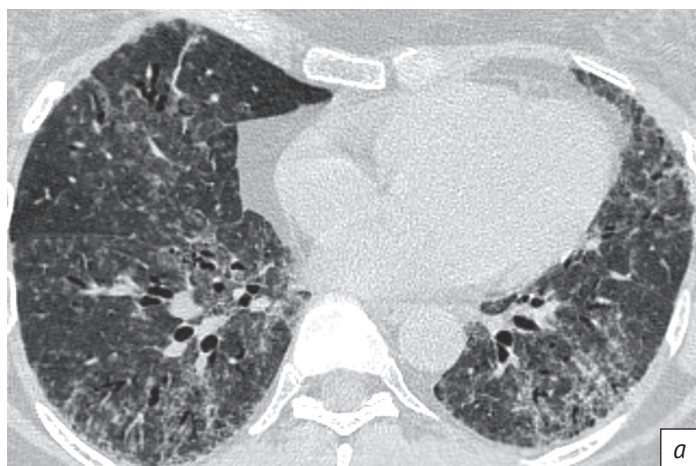


Рис. 5. Женщина, 48 лет, фибротический гиперчувствительный пневмонит:

a – аксиальный срез, визуализируются множественные центрилобулярные очаги, выраженные симптомы матового стекла и ретикулярные изменения, в проекции которых определяются тракционные бронхоэктазы; *b* – реформация во фронтальной плоскости, отмечается концентрация патологических изменений в нижних долях обоих легких, минимальные проявления мозаичной плотности при большом количестве центрилобулярных очагов

Fig. 5. Female, 48 years old, fibrotic hypersensitivity pneumonitis:

a – axial plane; multiple centrilobular nodules are visualized, pronounced symptoms of ground glass and reticular changes, in the projection of which traction bronchiectases are determined; *b* – reformation in frontal plane; the concentration of pathological changes in both lungs lower lobes, minimal manifestations of mosaic pattern with a large number of centrilobular nodules are noted

Различия рентгенологической картины фиброзных изменений при фГП и ОИП представлены на рисунках 3–6. При их сопоставлении обращает на себя внимание наличие мозаичной плотности и меньшая выраженность ретикулярных изменений, тракцион-

ных бронхоэктазов, а также отсутствие симптома сотового легкого в случае фГП. Сравнение рисунков 5 и 6 демонстрирует схожие фиброзные изменения при фГП и ОИП, однако при фГП присутствуют центрилобулярные очаги, а при ОИП – сотовое легкое.

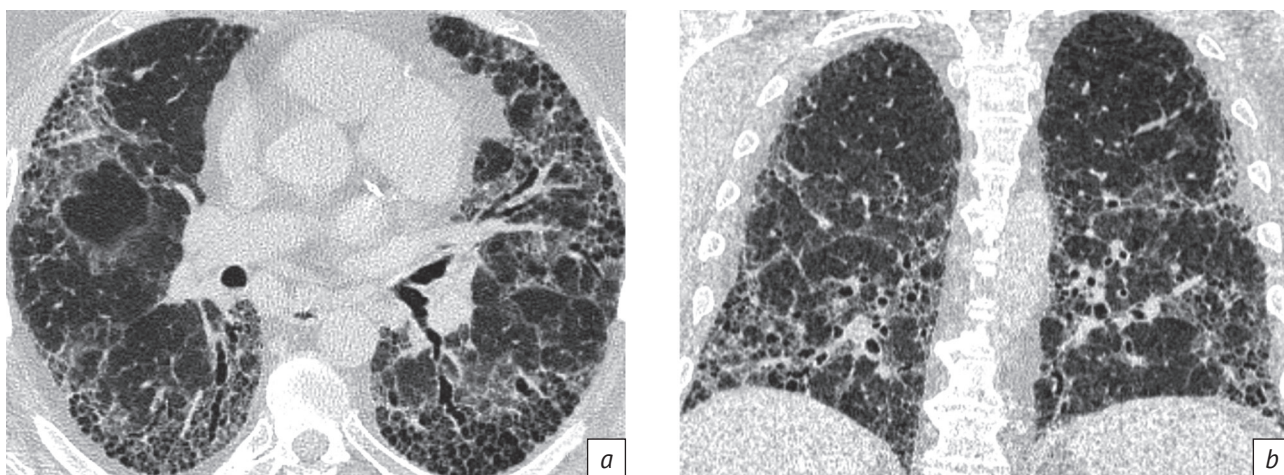


Рис. 6. Мужчина, 56 лет, обычная интерстициальная пневмония:

a – на фоне выраженного матового стекла и ретикулярных изменений определяются множественные тракционные бронхоэктазы и симптом сотового легкого; *b* – реформация во фронтальной плоскости указывает на преобладание признаков в нижних долях

Fig. 6. Male, 56 years old, usual interstitial pneumonia:

a – in pronounced ground glass and reticular changes, multiple traction bronchiectases and honeycombing symptom are determined; *b* – reformation in frontal plane indicates the predominance of signs in the lower lobes

Распределение изменений в легких представлены в таблице 5. Как видно, у обследованных пациентов имели место достоверные различия при краниокаудальном и аксиальном распределении между всеми тремя группами ($p < 0,0001$). При этом во всех группах обнаружено преобладание относительно равномерного распределения рентгенологических признаков по всем долям. При оценке аксиального распределения выявлено диффузное распределение признаков в группах ГП и преимущественно субплевральное распределение в группе ОИП.

Обсуждение / Discussion

В международных рекомендациях 2020 и 2021 гг. ВРКТ-симптомы и патоморфологические признаки объединены в картины/паттерны «типичный ГП», «вероятный ГП» и «неопределенный ГП» [1, 4]. Сочетание ВРКТ-признаков, типичных для ГП, может быть выделено в отдельный, характерный для ГП паттерн, который при наличии анамнестических указаний на воздействие соответствующего антигена позволяет установить клинический диагноз. При этом ВРКТ-признаки «типичного ГП» также входят в группу «вероятного ГП» или «неопределенного ГП», что предполагает использование других диагностических методов для доказательства ГП, включая проведение бронхоальвеолярного лаважа и патогистологического исследования.

Подобная низкая специфичность симптомов ГП подтверждается, в частности, разнообразной согласованностью экспертов при дифференциальной диагностике фГП и ОИП – от средней

($k = 0,51$) [10] до отличной ($k = 0,77-0,96$) [4]. Одной из наиболее сложных и актуальных проблем представляется дифференциальная диагностика фГП с паттерном ОИП, в подавляющем большинстве случаев имеющей неблагоприятный прогноз [6, 8]. В то же время рентгенологическая картина ОИП может быть представлена при «вероятном ГП» и «неопределенном ГП», что также требует продолжения диагностического поиска.

Симптом матового стекла традиционно ассоциируется с наличием воспалительных изменений в легких, однако в нашем исследовании он выявлен у подавляющего большинства пациентов (более 88%) в группах фГП и ОИП, что согласуется с данными международных рекомендаций 2021 г. По мнению авторов рекомендаций, легочный фиброз может характеризоваться симптомом матового стекла при наличии в этих участках ретикулярных изменений, бронхоэктазов и/или сотового легкого [4]. Схожие результаты были получены в исследовании F. Shobeirian et al., где симптом матового стекла присутствовал у 93,3% пациентов с фГП и сочетался с ретикулярными изменениями [11]. В нашем исследовании выраженность симптома матового стекла достоверно различалась между группами нфГП и фГП, но не имела различий между группами фГП и ОИП.

Центрилобулярные очаги являются одним из типичных признаков любого фенотипа ГП, являясь маркером патологии мелких дыхательных путей по данным C.I.S. Silva et al. [12] и в консенсусах 2020 и 2021 гг. [1, 4]. В указанном исследовании центрилобулярные очаги были обнаружены у 56%

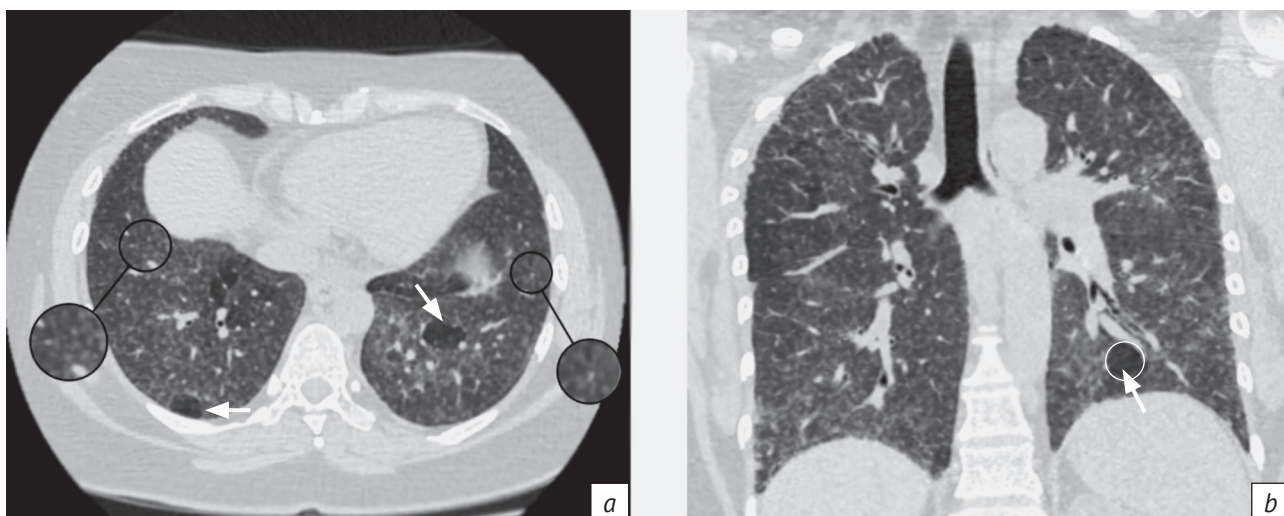

Рис. 7. Женщина, 41 год, нефибротический гиперчувствительный пневмонит: *a* – аксиальный срез, диффузные центрилобулярные очаги (увеличенные сегменты) с четким отграничением от участков пониженной плотности (стрелки), что соответствует мозаичной плотности; *b* – реформация во фронтальной плоскости, очаги определяются во всех долях легких, отдельные участки мозаичной плотности (стрелка)

Fig. 7. Female, 41 years old, non-fibrotic hypersensitivity pneumonitis: *a* – axial plane; diffuse centrilobular nodules (enlarged segments) with a clear separation from areas of reduced density (arrows), which corresponds to mosaic pattern; *b* – reformation in frontal plane; nodules in all lung lobes, separate areas of mosaic pattern (arrow) are determined

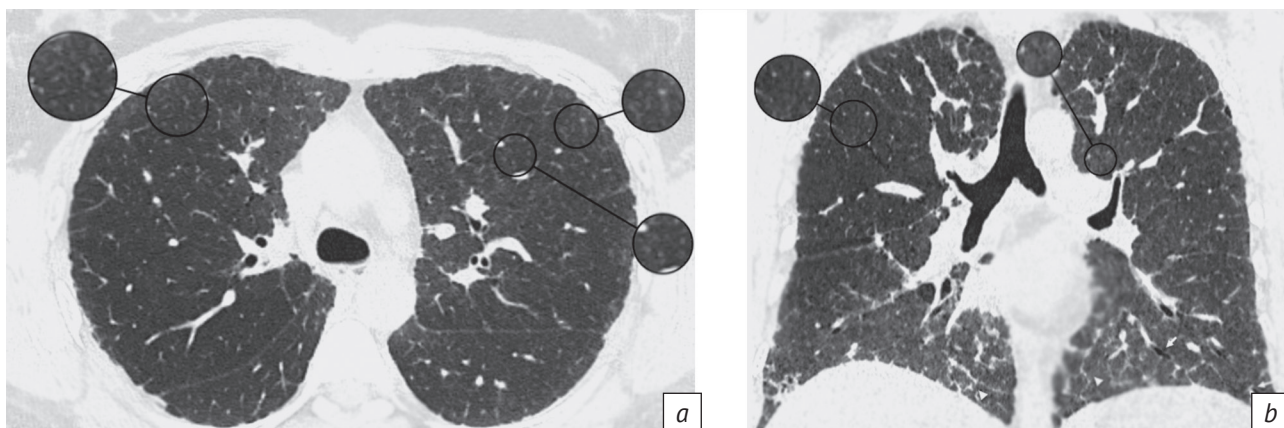


Рис. 8. Мужчина, 56 лет, фибротический гиперчувствительный пневмонит: *a* – аксиальный срез, очаги в верхних долях обоих легких (увеличенные сегменты); *b* – реформация во фронтальной плоскости, верхнедолевое распределение очагов в сочетании ретикулярными изменениями и единичными расширенными просветами бронхов в нижних долях

Fig. 8. Male, 56 years old, fibrotic hypersensitivity pneumonitis: *a* – axial plane; nodules in both lungs upper lobes (enlarged segments); *b* – reformation in frontal plane; upper lobe nodules distribution combined with reticular changes and single extended bronchial lumens in the lower lobes

пациентов с фГП, в то время как у больных с ОИП/ИЛФ этот показатель составил лишь 15% [12]. В нашем исследовании достоверного различия в наличии симптома при нфГП и фГП не выявлено, однако удалось отметить разную выраженность симптома (рис. 7, 8) с его преобладанием при нфГП. При этом наличие центрилобулярных очагов в группе фГП является значимым признаком при сопоставлении фГП и ОИП, что также соответствует современным рекомендациям по диагностике ГП.

Однако в то же время у 15% пациентов при ОИП выявляются центрилобулярные очаги, более характерные для ГП. Это свидетельствует о том, что морфологическая картина ОИП в ряде случаев имеет сходство при ИЛФ и фГП и может являться основой для мультидисциплинарного обсуждения.

Симптом мозаичной плотности часто освещается в литературе как один из наиболее значимых дифференциально-диагностических признаков [13, 14], на основании которых был сформирован ряд

диагностических моделей ГП [15,16]. В консенсусах 2020 и 2021 гг. [1, 4] он также является характерным признаком для нФГП и фГП. Этот же симптом входит сразу в несколько групп признаков. В группах «типичных для ГП» признаков мозаичная плотность присутствует в виде паттерна трех плотностей, а во группе «сопоставимых с ГП» признаков может сочетаться с воздушными ловушками и другими возможными проявлениями мозаичной плотности [1, 4]. В проведенном нами исследовании распространенность мозаичной плотности не имела значимых различий между группами нФГП и фГП, однако этот симптом имел достоверные различия между группами фГП и ОИП с наибольшей разницей в первой и пятой подгруппах в зависимости от степени выраженности (см. табл. 2).

Эмфизема не входит в типичную картину двух фенотипов ГП, хотя в исследовании J.H. Chung et al. она была выявлена у 5% пациентов при нФГП и у 19% при фГП [17]. По данным T. Tateishi et al., доля случаев эмфиземы при полуколичественном исследовании составила лишь 2% [10]. В работе C.I.S. Silva et al. [12] воздушные кисты были обнаружены у 39% пациентов с хроническим ГП, а по данным T. Franquet et al., они присутствовали только у 13% больных при подостром ГП [18]. В новых международных рекомендациях эмфизема также не является признаком ГП. Однако в нашем исследовании она выявлена в 40% наблюдений при двух фенотипах ГП и в 2/3 наблюдений в группе пациентов с ОИП. При этом более чем в 1/2 случаев эмфи-

зема является парасептальной при фГП и ОИП, что также может быть связано с выраженным фиброзом. Парасептальная эмфизема имеет высокую схожесть с симптомом сотового легкого, как показано на рисунках 9 и 10, и, учитывая относительно высокую частоту встречаемости, может быть ошибочно принята за симптом сотового легкого. Подобная ситуация может привести к ошибочному диагнозу или неверной оценке стадии развития фиброзных изменений.

Ретикулярные изменения являются одним из наиболее характерных признаков фиброзного процесса в легких при фГП и ОИП [1, 19], что нашло подтверждение в нашем исследовании. В группе нФГП симптом присутствовал в 57% случаев, при фГП и ОИП – в 96,2% и 100% случаев соответственно. В полуколичественном выражении ретикулярные изменения при нФГП составляют 4,9% от объема легких, при фГП – 9,7%, а при ОИП – 13,1%.

Тракционные бронхоэктазы и симптом сотового легкого указывают на выраженную деформацию легочной паренхимы и конечные стадии фиброзного процесса в легких. В современных рекомендациях по диагностике ГП тракционные бронхоэктазы и симптом сотового легкого являются частью подгруппы «типичных для ГП» признаков при фГП, но встречаются и при других интерстициальных заболеваниях легких. Учитывая, что тракционные бронхоэктазы и симптом сотового легкого вместе с ретикулярными изменениями также входят в триаду признаков, характеризующих рентгенологическую

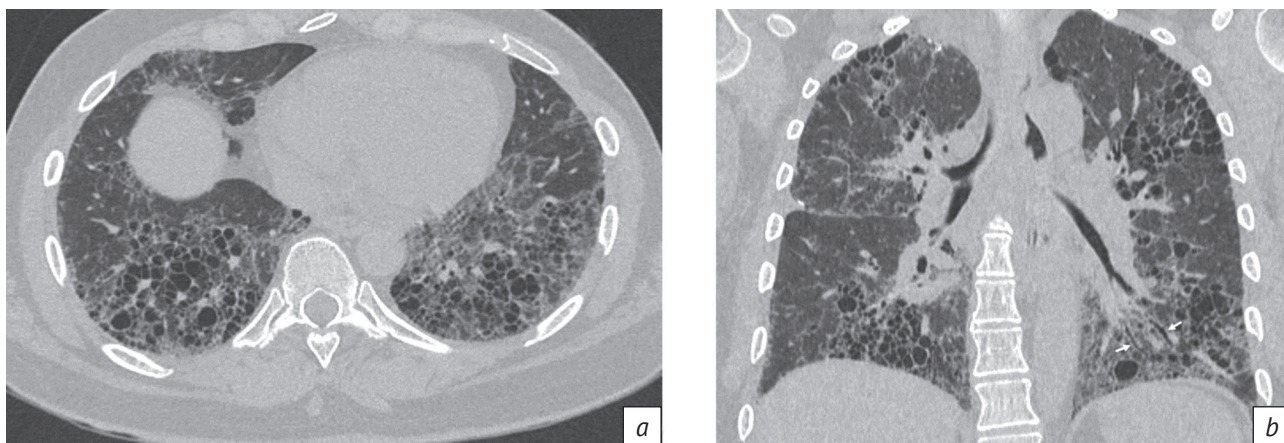


Рис. 9. Женщина, 44 года, фибротический гиперчувствительный пневмонит:

a – аксиальный срез, множественные сгруппированные воздушные полости неодинакового размера и формы, в большей степени характерных для парасептальной эмфиземы, в сочетании с симптомом матового стекла и ретикулярными изменениями; *b* – реформация во фронтальной плоскости, равномерное краниокаудальное распределение воздушных полостей во всех долях легких, единичные расширения просветов бронхов – тракционные бронхоэктазы в нижней доле левого легкого, матовое стекло, ретикулярные изменения

Fig. 9. Female, 44 years old, fibrotic hypersensitivity pneumonitis:

a – axial plane; multiple grouped air cavities of unequal size and shape, more characteristic of paraseptal emphysema, combined with ground glass symptom and reticular changes; *b* – reformation in frontal plane; uniform craniocaudal distribution of air cavities in all lung lobes; single bronchial lumen extensions – traction bronchiectases in the left lung lower lobe, ground glass, reticular changes

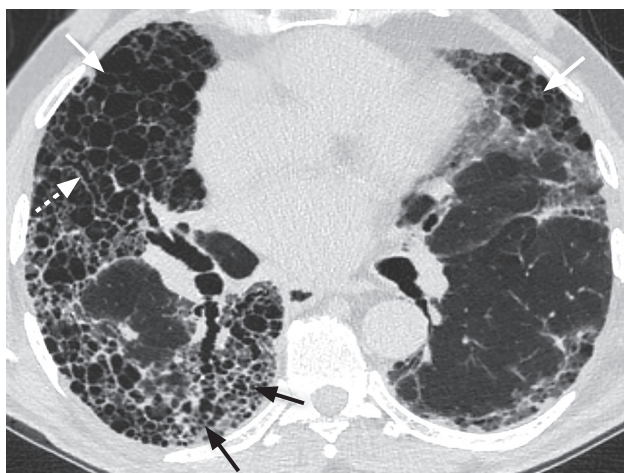


Рис. 10. Мужчина, 81 год, обычная интерстициальная пневмония. Аксиальный срез. Множественные воздушные полости во всех долях легких. Относительно крупные, неодинаковой формы полости – в средней доле правого легкого (белые сплошные стрелки), мелкие, одинаковой формы, соответствующие сотовому легкому – в нижней доле правого легкого (черные стрелки), тракционные бронхоэктазы (белая пунктирная стрелка) – в нижней и в средней долях правого легкого

Fig. 10. Male, 81 years old, usual interstitial pneumonia. Axial plane. Multiple air cavities in all lung lobes. Relatively large, differently shaped cavities in the right lung middle lobe (white solid arrows); small cavities of the same shape, corresponding to honeycombing in the right lung lower lobe (black arrows), traction bronchiectases (white dotted arrow) in the right lung lower and middle lobes

картину ОИП [19], наличие подобных симптомов при ФГП может быть расценено как паттерн ОИП. В ряде исследований также указывалось, что симптом сотового легкого наиболее характерен для ОИП, однако при сопоставлении с ФГП можно отметить его наличие и в группах ФГП, причем в различных соотношениях. По данным F. Shobeirian et al. [11], симптом сотового легкого был выявлен у 35,6% пациентов при ГП, в исследовании C.I.S. Silva et al. [12] – у 64%, а при разработке диагностической модели в работе M.L. Salisbury et al. [16] – у 10,8%. В нашем исследовании тракционные бронхоэктазы и симптом сотового легкого при сравнении групп ГП достоверно чаще встречались в группе ФГП. При ФГП эти изменения встречались с меньшей частотой, чем при ОИП.

Распределение признаков по долям легких оценивалось среди всех трех групп и достоверно различалось между ними на краниокаудальных и аксиальных срезах. Относительно равномерное краниокаудальное распределение признаков по всем долям присутствовало более чем в 1/2 случаев во всех трех группах, при этом в группах фиброзирующих заболеваний (ФГП и ОИП) доля пациентов с подобным диффузным распределением была выше. Традиционным при ГП является распределение изменений в верхних и средних долях [12], однако в различных исследованиях демонстрируется отсутствие какой-либо преимущественной локализации. Например, в работе C.I.S. Silva et al. [12] верхнедолевое распределение присутствовало только у 11% пациентов, в исследовании F. Shobeirian et al. [11] отмечалось преобладание симптома матового стекла в верхних долях только у 6,2% больных. В дальнейшем при разработке

диагностических рекомендаций ATS/JRS/ALAT [1] и экспертной группы журнала Chest [4] было сформировано мнение об отсутствии преобладающего распределения изменений, что также соответствует результатам нашей работы. Примечательно, что в нашем исследовании отсутствовало нижнедолевое преобладание признаков в группе ОИП, что не согласуется с рекомендациями по диагностике идиопатического легочного фиброза [19] и может быть связано с длительностью заболевания.

Заключение / Conclusion

На основании проведенного анализа ВРКТ-признаков можно предположить, что ФГП достоверно отличается от нФГП по таким признакам, как наличие и степень выраженности симптомов матового стекла, сотового легкого, ретикулярных изменений и тракционных бронхоэктазов. При этом полуколичественный анализ указывает, что процент выраженности симптомов матового стекла и ретикулярных изменений достоверно выше при ФГП, чем при нФГП.

При сравнении групп ФГП и ОИП можно сделать вывод, что отличительными признаками ФГП являются наличие центрилобулярных очагов, симптома мозаичной плотности, а также диффузное аксиальное распределение признаков. При этом полуколичественный подсчет показывает, что ретикулярные изменения и симптом сотового легкого достоверно более выражен при ОИП. Разнообразие рентгенологических признаков ФГП значительно усложняет дифференциальную диагностику с другими заболеваниями, что делает актуальным использование программных методов для полуколичественного определения степени выраженности признаков.

Литература [References]

- Raghu G, Remy-Jardin M, Ryerson CJ, et al. Diagnosis of hypersensitivity pneumonitis in adults. An official ATS/ERS/ALAT clinical practice guideline. *Am J Respir Crit Care Med.* 2020; 202(3): e36–69. <http://dx.doi.org/10.1164/rccm.202005-2032st>.
- Lacasse Y, Selman M, Costabel U, et al. Clinical diagnosis of hypersensitivity pneumonitis. *Am J Respir Crit Care Med.* 2003; 168(8): 952–8. <http://doi.org/10.1164/rccm.200301-1370C>.
- Lacasse Y, Selman M, Costabel U, et al. Classification of hypersensitivity pneumonitis. *Int Arch Allergy Immunol.* 2009; 149(2): 161–6. <http://doi.org/10.1159/000189200>.
- Fernández Pérez ER, Travis WD, Lynch DA, et al. Diagnosis and evaluation of hypersensitivity pneumonitis. *Chest.* 2021; 160(2): e97–156. <http://doi.org/10.1016/j.chest.2021.03.066>.
- Walsh SLF, Sverzellati N, Devaraj A, et al. Chronic hypersensitivity pneumonitis: high resolution computed tomography patterns and pulmonary function indices as prognostic determinants. *Eur Radiol.* 2012; 22(8): 1672–9. <http://doi.org/10.1007/s00330-012-2427-0>.
- Churg A, Sin DD, Everett D, et al. Pathologic patterns and survival in chronic hypersensitivity pneumonitis. *Am J Surg Pathol.* 2009; 33(12): 1765–70. <http://doi.org/10.1097/pas.0b013e3181bb2538>.
- Авдеев С.Н. Гиперчувствительный пневмонит. Пульмонология. 2021; 31(1): 88–99. <http://doi.org/10.18093/0869-0189-2021-31-1-88-99>. [Avdeev SN. Hypersensitivity pneumonitis. *Pulmonologiya.* 2021; 31(1): 88–99 (in Russ.). <http://doi.org/10.18093/0869-0189-2021-31-1-88-99>.]
- Авдеев С.Н., Чикина С.Ю., Тюрин И.Е. и др. Хронические фиброзирующие интерстициальные заболевания легких с прогрессирующим фиброзным фенотипом: резолюция Междисциплинарного Совета экспертов. Пульмонология. 2021; 31(4): 505–10. <http://doi.org/10.18093/0869-0189-2021-31-4-505-510>. [Avdeev SN, Chikina SYu, Tyurin IE, et al. Chronic fibrosing progressing interstitial lung disease: a decision of Multidisciplinary Expert Board. *Pulmonologiya.* 2021; 31(4): 505–10 (in Russ.). <http://doi.org/10.18093/0869-0189-2021-31-4-505-510>.]
- Hansell DM, Bankier AA, MacMahon H, et al. Fleischner Society: glossary of terms for thoracic imaging. *Radiology.* 2008; 246(3): 697–722. <http://doi.org/10.1148/radiol.2462070712>.
- Tateishi T, Johkoh T, Sakai F, et al. High-resolution CT features distinguishing usual interstitial pneumonia pattern in chronic hypersensitivity pneumonitis from those with idiopathic pulmonary fibrosis. *Jpn J Radiol.* 2020; 38(6): 524–32. <http://doi.org/10.1007/s11604-020-00932-6>.
- Shobeirian F, Mehrian P, Doroudinia A. Hypersensitivity pneumonitis high-resolution computed tomography findings, and their correlation with the etiology and the disease duration. *Prague Med Rep.* 2020; 121(3): 133–41. <http://doi.org/10.14712/23362936.2020.12>.
- Silva CIS, Müller NL, Lynch DA, et al. Chronic hypersensitivity pneumonitis: differentiation from idiopathic pulmonary fibrosis and nonspecific interstitial pneumonia by using thin-section CT. *Radiology.* 2008; 246(1): 288–97. <http://doi.org/10.1148/radiol.2453061881>.
- Barnett J, Molyneaux PL, Rawal B, et al. Variable utility of mosaic attenuation to distinguish fibrotic hypersensitivity pneumonitis from idiopathic pulmonary fibrosis. *Eur Respir J.* 2019; 54(1): 1900531. <http://doi.org/10.1183/13993003.00531-2019>.
- Vasakova M, Morell F, Walsh S, et al. Hypersensitivity pneumonitis: perspectives in diagnosis and management. *Am J Respir Crit Care Med.* 2017; 196(6): 680–9. <http://doi.org/10.1164/rccm.201611-2201pp>.
- Johansson KA, Elicker BM, Vittinghoff E, et al. A diagnostic model for chronic hypersensitivity pneumonitis. *Thorax.* 2016; 71(10): 951–4. <http://doi.org/10.1136/thoraxjnl-2016-208286>.
- Salisbury ML, Gross BH, Chughtai A, et al. Development and validation of a radiologic diagnosis model for hypersensitivity pneumonitis. *Eur Respir J.* 2018; 52(2): 1800443. <http://doi.org/10.1183/13993003.00443-2018>.
- Chung JH, Zhan X, Cao M, et al. Presence of air trapping and mosaic attenuation on chest computed tomography predicts survival in chronic hypersensitivity pneumonitis. *Ann Am Thorac Soc.* 2017; 14(10): 1533–8. <http://doi.org/10.1513/annalsats.201701-0350C>.
- Franquet T, Hansell DM, Senbanjo T, et al. Lung cysts in subacute hypersensitivity pneumonitis. *J Comput Assist Tomogr.* 2003; 27(4): 475–8. <http://doi.org/10.1097/00004728-200307000-00003>.
- Raghu G, Remy-Jardin M, Myers JL, et al. Diagnosis of idiopathic pulmonary fibrosis. An official ATS/ERS/ALAT clinical practice guideline. *Am J Respir Crit Care Med.* 2018; 198(5): e44–68. <http://doi.org/10.1164/rccm.201807-1255ST>.