

С.Э. Кондратова

НИИ педиатрии и охраны здоровья детей НКЦ №2 ФГБНУ «РНЦХ им. акад. Б.В. Петровского», Москва, Российская Федерация

Стабилизация миопической макулопатии у ребенка с прогрессирующей осложненной миопией на фоне дисплазии соединительной ткани с помощью оптической терапии очковыми линзами HAL, индуцирующими ретинальный периферический дефокус: клинический случай

Контактная информация:

Кондратова Светлана Эдуардовна, научный сотрудник отдела орфанных болезней и профилактики инвалидизирующих заболеваний НИИ педиатрии и охраны здоровья детей НКЦ №2 ФГБНУ «РНЦХ им. акад. Б.В. Петровского» Минобрнауки России

Адрес: 119333, Москва, ул. Фотиевой, 10, стр. 1, тел.: +7 (499) 400-47-33, e-mail: svetlana26.03@mail.ru

Статья поступила: 07.06.2024, принята к печати: 16.08.2024

Обоснование. Миопия является серьезной медико-социальной проблемой, в том числе по причине высокого риска развития таких осложнений, как катаракта, миопическая макулопатия, глаукома и отслоение сетчатки. Наиболее подвержены миопии дети с синдромом дисплазии соединительной ткани (ДСТ). Профилактика прогрессирующего течения миопии в детском возрасте остается единственным эффективным способом предупреждения миопической макулопатии. Значительный прогресс в этом направлении достигнут с помощью оптических технологий, разработанных на основе теории периферического дефокуса. **Описание клинического случая.** Пациент, 10 лет, с ДСТ, миопией слабой степени обоих глаз, быстро прогрессирующее течение, миопической макулопатией, степень 1. Офтальмологический статус: сферозэквивалент рефракции — правый глаз (–)1,5 дптр / левый (–)1,75 дптр; острота зрения с коррекцией монокулярно — 1,0. Офтальмоскопия глазного дна: диск зрительного нерва бледно-розовый, с четкими границами, артерии и вены соразмерны, в ходе и калибре не изменены; в макулярной и парамакулярной зонах офтальмоскопически обеднение хориокапиллярной сети, «паркетное глазное дно»; на периферии сетчатки участки перераспределения пигмента; атрофических очагов не выявлено; переднезадняя ось правого и левого глаза — 26,2 и 26,3 мм соответственно. На сканах оптической когерентной томографии (ОКТ) при первичной оценке выявлено истончение сетчатки в верхнем и назальном секторах на правом глазу. На левом глазу потери толщины сетчатки равномерно распределились по всей средней парафовеолярной зоне, с выраженным истончением в верхнем сегменте. Назначена оптическая терапия с очковыми линзами HAL для контроля миопии, индуцирующими объемный миопический периферический дефокус, с целью замедления патологического аксиального роста глаз ребенка и стабилизации рефрактогенеза. Через 4 мес ношения очков с линзами HAL наблюдали стабилизацию дистрофических изменений в сетчатке и признаки улучшения в отдельных секторах по ОКТ. Отсутствие отрицательной динамики отмечено во всех парафовеолярных сегментах левого глаза. Ребенку рекомендовано продолжить ношение очков с линзами HAL с динамическим наблюдением каждые 3 мес. **Заключение.** ДСТ у детей ассоциирована с высоким риском осложнений при прогрессирующем течении миопии, причем патология сетчатки может возникнуть даже при миопии слабой степени. Оптическая терапия с очковыми линзами HAL является эффективным и безопасным методом первого выбора в контроле миопии у детей с ДСТ, а также открывает новые возможности в профилактике инвалидизирующих осложнений прогрессирующей миопии у детей, результаты лечения которых ранее не были достаточными.

Ключевые слова: миопия, миопическая макулопатия, линзы HAL, дисплазия соединительной ткани, клинический случай

Для цитирования: Кондратова С.Э. Стабилизация миопической макулопатии у ребенка с прогрессирующей осложненной миопией на фоне дисплазии соединительной ткани с помощью оптической терапии очковыми линзами HAL, индуцирующими ретинальный периферический дефокус: клинический случай. Вопросы современной педиатрии. 2024;23(4):0–00. doi: <https://doi.org/10.15690/vsp.v23i4.2779>

ОБОСНОВАНИЕ

Миопия (близорукость) является наиболее частой причиной снижения зрения у детей [1]. В ее патогенезе ведущую роль играет аномальный рефрактогенез, вызванный патологическим удлинением аксиальной длины глаз из-за истончения и растяжения склеральной оболочки [2–4]. По оценкам ВОЗ, ожидается, что распространенность миопии увеличится с 2,6 млрд в 2020 г. до 4,8 млрд (49,8% населения мира) к 2050 г. [2]. Высокая и неуклонно растущая распространенность заболевания опасна в связи с высоким риском развития таких осложнений, как катаракта, миопическая макулопатия, глаукома и отслоение сетчатки [5]. При этом наиболее частым осложнением прогрессирующей миопии является миопическая макулопатия [5], распространенность которой оценивается в 0,2–3,8% [5]. Это осложнение может привести к необратимому снижению зрения и инвалидизации в старшем возрасте [6–8]. Известно, что миопическая макулопатия в большинстве случаев приводит к полной потере центрального зрения [6]. Близорукость, особенно высокой степени, отрицательно влияет не только на орган зрения, но и на гармоничное развитие всего организма [1], а также на социальные и образовательные аспекты жизни [1].

Основной причиной прогрессирования миопии у детей считают высокие зрительные нагрузки [4, 9] и чрезмерное использование цифровых экранов [9, 10]. Однако, согласно трехфакторной теории возникновения близорукости Э.С. Аветисова [4], являющейся основой для разработки патогенетически обоснованных методов лечения, именно изменение биомеханических прочностных свойств склеры является основой патогенеза этого заболевания [4]. И если визуальную среду и режим зрительных нагрузок можно нормализовать [9–11], то для решения проблем,

связанных с патологическими изменениями соединительнотканной оболочки глаз — склеры, необходим системный, патогенетически обусловленный подход.

У детей с приобретенной и врожденной близорукостью чаще, чем у детей без миопии, обнаруживают нарушения опорно-двигательного аппарата — плоскостопие, сколиоз, другие признаки дисплазии соединительной ткани (ДСТ) [7]. Распространенность ДСТ в детской популяции составляет, по разным данным, от 9,8 до 47%, из них большую часть составляют недифференцированные формы [12–14]. Риск развития миопии у детей с ДСТ выше популяционного, причем высокая степень миопии встречается у детей с ДСТ в 63% случаев [14]. Очевидно, что склеральная оболочка миопических глаз у таких пациентов наиболее подвержена растяжению и, как следствие, быстро прогрессирующему течению миопии и развитию осложнений, среди которых особую опасность представляет миопическая макулопатия.

В настоящее время эффективное лечение миопической макулопатии не разработано. Атрофические и рубцовые изменения сетчатки, возникающие при миопической макулопатии в макулярной зоне глаза, не регрессируют и приводят в конечном итоге к потере зрения [6–8]. Единственно эффективным способом борьбы с миопической макулопатией является профилактика прогрессирующего течения миопии в детском возрасте [5, 6]. Известно, например, что уменьшение близорукости на 1 диоптрию снижает риск развития миопической макулопатии на 40% [15, 16]. Замедление прогрессирования близорукости у детей может быть достигнуто с помощью специальных оптических технологий, разработанных на основе теории периферического дефокуса [16–17]. Согласно этой теории, преломление лучей света

Svetlana E. Kondratova

Research Institute of Pediatrics and Children's Health in Petrovsky National Research Centre of Surgery, Moscow, Russian Federation

Myopic Maculopathy Stabilization in a Child with Progressive Complicated Myopia and Underlying Connective Tissue Dysplasia via Optical Therapy with HAL Spectacle Lenses Inducing Retinal Peripheral Defocus: Clinical Case

Background. Myopia is a serious medical and social problem specifically due to the high risk of such complications as cataracts, myopic maculopathy, glaucoma, and retinal detachment. Children with connective tissue dysplasia (CTD) syndrome are most subjected to myopia. Prevention of myopia progression in children remains the only effective way to prevent myopic maculopathy. Significant progress in this field has been achieved via optical technologies developed on the basis of peripheral defocus theory. **Clinical case description.** Patient, 10 years old, with CTD, mild myopia of both eyes with rapid progression, myopic maculopathy, grade 1. Ophthalmic status: spherically equivalent refraction — right eye (–)1.5 diopters / left eye (–)1.75 diopters; vision acuity with monocular correction — 1.0. Fundoscopy: optic disc is pale pink, with clear borders, arteries and veins are well-proportioned, their courses and calibers are intact; choriocapillary layer attenuation in the macular and paramacular zones, “parquet fundus”; areas of pigment redistribution on peripheral retina; no atrophic foci detected; anterior-posterior axis of the right and left eyes — 26.2 and 26.3 mm, respectively. Optical coherence tomography (OCT) has revealed retinal thinning in the upper and nasal sectors in the right eye during the first assessment. The left eye has demonstrated losses of retinal thickness within the middle parafoveal zone and significant thinning in the upper segment. Optical therapy with HAL spectacle lenses (inducing volumetric myopic peripheral defocus) was assigned to control myopia to slow down the pathological axial growth of the child's eyes and to stabilize refraction. 4 months of wearing glasses with HAL lenses has led to the stabilization of dystrophic changes in retina, signs of improvement in several sectors by were observed on OCT. No negative changes were revealed in all parafoveal segments of the left eye. The child was recommended to continue wearing glasses with HAL lenses with dynamic follow-up every 3 months. **Conclusion.** CTD in children is associated with high risk of complications in case of myopia progression, moreover, retinal pathology can occur even with mild myopia. Optical therapy with HAL spectacle lenses is effective and safe first treatment of choice in the control of myopia in children with CTD, and opens new opportunities in prevention of progressive myopia disabling complications in children, whose treatment results were not previously sufficient.

Keywords: myopia, myopic maculopathy, HAL lenses, connective tissue dysplasia, clinical case

For citation: Kondratova Svetlana E. Myopic Maculopathy Stabilization in a Child with Progressive Complicated Myopia and Underlying Connective Tissue Dysplasia via Optical Therapy with HAL Spectacle Lenses Inducing Retinal Peripheral Defocus: Clinical Case. *Voprosy sovremennoi pediatrii — Current Pediatrics*. 2024;23(4):0–00. (In Russ). doi: <https://doi.org/10.15690/vsp.v23i4.2779>

за сетчаткой в периферических отделах глаза вызывает так называемый относительный периферический гиперметропический дефокус, который индуцирует изменение скорости высвобождения нейромодуляторов, синтеза протеогликанов, уровня экспрессии различных белковых факторов роста, активности белков металлопротеиназ и их ингибиторов, а также изменение содержания трансмембранных белков в тканях глаза, что приводит к нарушению структурной целостности склеры и, как следствие, увеличению осевой длины глаза и к формированию миопии. Преломление лучей перед периферической сетчаткой, то есть создание относительного миопического периферического дефокуса, вызывает обратный процесс, приводящий к замедлению патологического роста глаза и стабилизации темпов рефрактогенеза в целом.

В многочисленных исследованиях показано, что ростом и рефракцией глаза можно управлять, контролируя периферический дефокус на сетчатке [16–18].

Использование очковых линз в качестве оптических средств контроля миопии является первым выбором в детской практике, что обусловлено их безопасностью, доступностью и высоким комфортом. Эффективность очковых линз HAL (Highly Aspherical Lenslet — высокоасферические микролинзы Stellest) в лечении прогрессирующей миопии подтверждается зарубежными [19, 20] и отечественными исследованиями [21, 22]. Высокоасферические микролинзы создают перед сетчаткой объемный миопический дефокус, повторяющий профиль сетчатки миопического глаза. Зрительно управляемый рост глаза контролируется каскадом локально вырабатываемых химических веществ, выделяемых сетчаткой и обеспечивающих ремоделирование склерального матрикса, замедление или остановку патологического роста глаз при миопии [23, 24].

Патологическое увеличение аксиальной длины глаз приводит к истончению его оболочек, и в первую очередь — сосудистой (хориоидеи). Нарушение питания сетчатки вследствие истончения хориоидеи приводит к дистрофическим и атрофическим процессам в макулярной зоне сетчатки. Ранние признаки макулопатии при миопии обнаруживают уже при слабой степени миопии и при длине передне-задней оси (ПЗО) глаза менее 24 мм, а значит, миопия не может считаться безопасной при любых значениях этого показателя [25].

Диагностика миопической макулопатии в настоящее время является сложной клинической проблемой [25]. Изменения сетчатки методами прямой офтальмоскопии могут быть выявлены на той стадии, когда их коррекция уже невозможна. В этой связи важна визуализация структуры сетчатки с высоким разрешением, в частности с применением оптической когерентной томографии (ОКТ). Последняя позволяет получать двумерные изображения оптического рассеяния от микроструктур внутренних тканей способом, аналогичным ультразвуковой импульсно-эхографической визуализации. ОКТ крайне важна для диагностики миопических патологических изменений в макулярной зоне сетчатки [26, 27], в том числе по причине снижения количества ошибок, возникающих в связи с необходимостью длительной фиксации взгляда ребенком [26].

Ниже представлен клинический пример, который демонстрирует положительную динамику в лечении прогрессирующей осложненной миопии у ребенка с ДСТ на фоне оптической терапии очковыми линзами HAL.

КЛИНИЧЕСКИЙ ПРИМЕР

О пациенте

Мальчик, 10 лет, обратился с жалобами на снижение зрения вдаль обоих глаз.

Анамнез болезни

При обследовании у офтальмолога годом ранее острота зрения соответствовала 1,0 каждый глаз по таблице Сивцева, сферозэквивалент рефракции составил 0,00 и +0,25 дптр правый и левый глаз, что соответствовало возрастной норме. За год градиент прогрессирования составил 1,5 дптр правый и 1,75 дптр левый глаз, что указывает на быстро прогрессирующую миопию.

Анамнез жизни

Зрительные нагрузки, со слов родителей, соответствуют стандартной общеобразовательной школьной программе. Помимо учебы в школе, занимается плаванием 2 раза в неделю. Экранное время — не более 2 ч в сутки. Прогулки в дневное время — не более 30–40 мин. Согласно заключению ортопеда, ребенку установлен диагноз: «Диспластический синдром. Комбинированное плоскостопие. Нарушение осанки по кифотическому типу. Гипермобильность суставов».

Наследственный анамнез

У обоих родителей миопия слабой степени.

Офтальмологическое обследование

В день обращения с указанными выше жалобами проведены стандартные офтальмологические обследования: визометрия с коррекцией, авторефрактометрия манифестная и циклоплегическая (авторефрактометр Торсон, Япония), объективная аккомодография (Righton K2, Япония), биомикроскопия (щелевая лампа Keeler, Великобритания), измерение длины ПЗО глаз (оптический биометр Lenstar, Швейцария). ОКТ проводили с помощью аппарата REVO (SOCT Copernicus REVO, Польша) с использованием протоколов сканирования Macula.

Офтальмологический статус: сферозэквивалент рефракции OD (–)1,5 дптр / OS (–)1,75 дптр; острота зрения с коррекцией монокулярно — 1,0.

Офтальмоскопия глазного дна. Диск зрительного нерва бледно-розовый, с четкими границами. Артерии и вены соразмерны, в ходе и калибре не изменены; в макулярной и парамаккулярной зонах офтальмоскопически обеднение хориокапиллярной сети, «паркетное глазное дно». На периферии сетчатки участки перераспределения пигмента. Атрофических очагов не выявлено. ПЗО правого и левого глаза — 26,2 и 26,3 мм соответственно.

В день обращения проведена ОКТ для оценки сетчатки до начала лечения. Измеряли толщину слоя ганглиозных клеток сетчатки и внутреннего плексиформного слоя сетчатки (NFL-GCL-IPL) — как общую, так и по секторам. При первичной оценке средней толщины комплекса NFL-GCL-IPL было выявлено истончение сетчатки в верхнем и назальном секторах на правом глазу (рис. 1). На левом глазу потери толщины сетчатки равномерно распределились по всей средней парафовеолярной зоне, с выраженным истончением в верхнем сегменте.

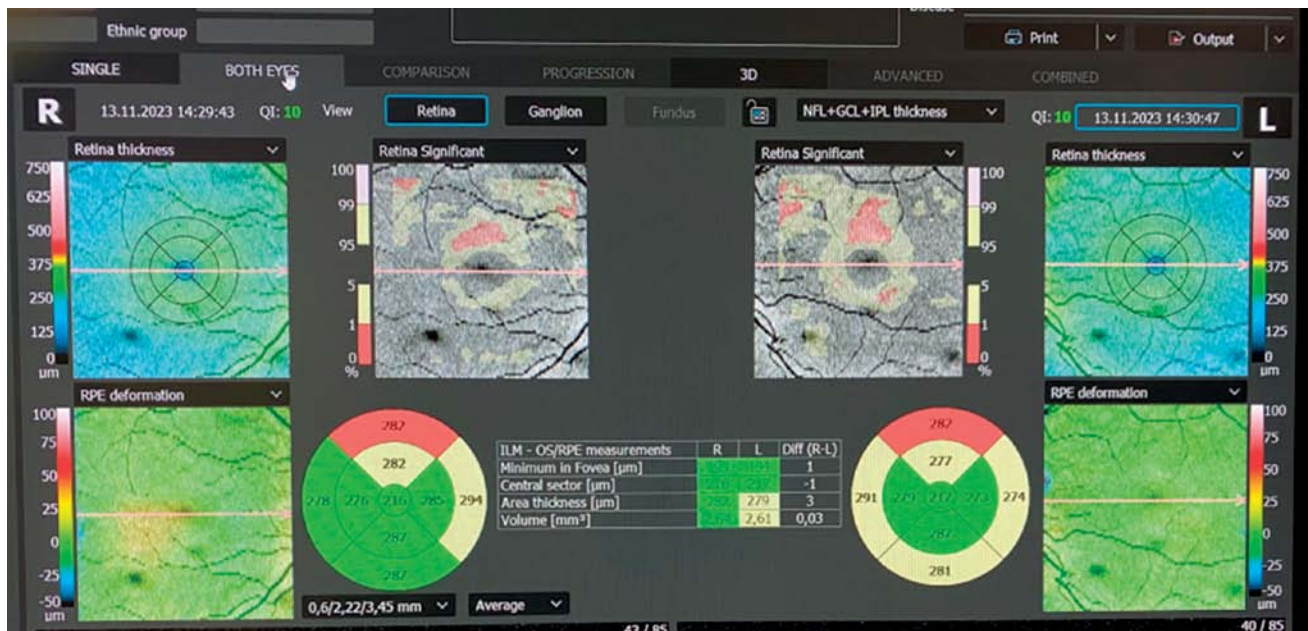Предварительный диагноз

Миопия слабой степени, осевая форма, быстро прогрессирующее течение. Миопическая макулопатия, стадия 1 (по классификации [28]).

Динамика и исходы

Назначена оптическая терапия с очковыми линзами HAL для контроля миопии (Stellest, EssilorLuxottica), индуцирующими объемный миопический периферический дефокус, с целью замедления патологического аксиального роста глаз ребенка и стабилизации рефрактогене-

Рис. 1. Ретинальные карты правого и левого глаз до лечения
Fig. 1. Retinal maps of the right and left eyes before treatment

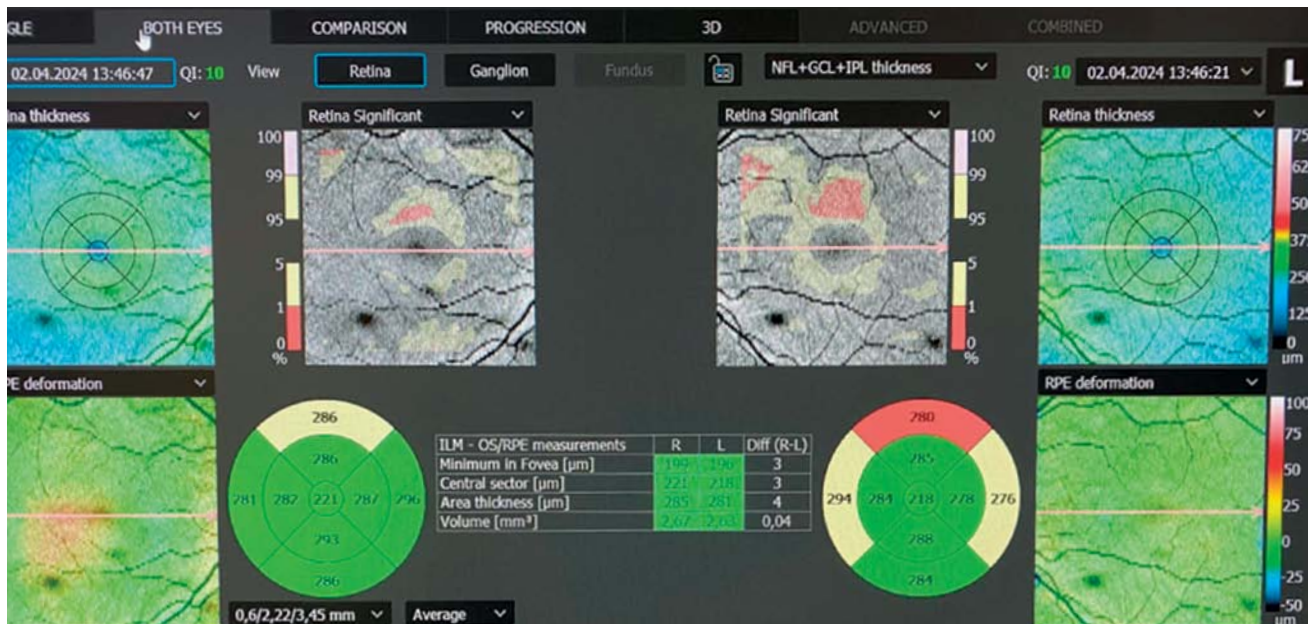


Примечание. Фото по результатам ОКТ, проведенного на приеме.
 Источник: Кондратова С.Э., 2023.

Note. OCT photo made during appointment.
 Source: Kondratova S.E., 2023.

37

Рис. 2. Ретинальные карты правого и левого глаз после 4 мес оптической терапии линзами HAL
Fig. 2. Retinal maps of the right and left eyes 4 months after optical therapy with HAL lenses



Примечание. Фото по результатам ОКТ, проведенного на приеме.
 Источник: Кондратова С.Э., 2023.

Note. OCT photo made during appointment.
 Source: Kondratova S.E., 2023.

за [1, 20]. Через 4 мес ношения очков с линзами HAL наблюдали стабилизацию дегенеративных изменений в сетчатке (рис. 2) и положительные изменения в отдельных секторах по данным ОКТ: участки истончения сетчатки в динамике отсутствовали на правом глазу в ближнем верхнем и среднем назальном секторах, а в верхнем секторе показатели изменились в сторону улучшения

на 0,4 мн. Отсутствие отрицательной динамики отмечено во всех парафовеальных сегментах левого глаза, что свидетельствует о стабилизации трофических процессов в макулярной зоне и о высокой чувствительности сетчатки к оптической терапии линзами HAL. Ребенку рекомендовано продолжить ношение очков с линзами HAL с динамическим наблюдением каждые 3 мес.

Прогноз

Стабилизация параметров ОКТ в динамике ношения очков с линзами HAL служит прогностически благоприятным признаком, свидетельствующим о снижении риска потери зрения от миопической макулопатии [5, 6]. Кроме того, замедление миопии на 1 диоптрию снижает риск миопической макулопатии на 40% [15]. Этот результат будет сохраняться при ношении очков с терапевтическими линзами HAL до завершения рефрактогенеза. Целесообразно также обеспечить ежедневные прогулки при дневном свете на свежем воздухе, оптимизировать зрительные нагрузки ребенка, увеличить физическую активность, что благоприятно скажется не только на зрении, но и на самочувствии.

ОБСУЖДЕНИЕ

Результат ношения очков с линзами HAL, описанный выше, объясняется непосредственным влиянием оптического дефокуса, индуцированного этими линзами. Известно, что при прогрессировании миопии сосудистая оболочка истончается, что, в свою очередь, может быть причиной нарушения трофики и ишемизации ретинального пигментного эпителия сетчатки и фоторецепторов и, как следствие, формирования зон атрофии на глазном дне [5, 6]. Истончение слоя ганглионарных волокон при осложненной миопии является первым признаком миопической макулопатии [25, 29]. Многочисленные исследования подтверждают утолщение сосудистой оболочки глаз (хориоидеи) в ответ на наведенный очками объемный миопический периферический дефокус [28, 30, 31]. Утолщение хориоидеи сопровождается усилением кровотока и выделением нейромедиаторов, запускающих каскад реакций, замедляющих патологический рост глаз у детей с миопией [32–34]. Положительные трофические изменения закономерно приводят к улучшению состояния участков сетчатки, имеющих признаки истончения вследствие уменьшения кровотока в сосудистой оболочке [35]. Представленный нами клинический случай демонстрирует стабилизацию дистрофического процесса в макулярной зоне сетчатки и уменьшение риска прогрессирования миопической макулопатии на фоне оптической терапии с линзами HAL.

ЗАКЛЮЧЕНИЕ

Дети с дисплазией соединительной ткани подвержены более высокому риску развития осложнений, связанных с быстро прогрессирующим течением близорукости. Причем у таких пациентов нередко осложнения выявляются даже при миопии слабой степени. В связи

с распространенностью миопии сохраняется актуальность системного превентивного подхода, прежде всего направленного на выявление миопии и сопутствующей патологии на ранних стадиях. Это возможно только при совместной согласованной работе врача-педиатра и офтальмолога. Сохраняется также актуальность междисциплинарного подхода к ведению пациента с миопией на фоне ДСТ. Современные методы диагностики миопической макулопатии, и в частности ОКТ, позволяют выявлять и вести динамический контроль за развитием макулопатии у детей на той стадии, когда эти изменения еще обратимы. Оптическая терапия с очковыми линзами HAL является эффективным и безопасным методом первого выбора в контроле миопии у детей с ДСТ, а также открывает новые возможности в профилактике инвалидизирующих осложнений прогрессирующей близорукости у детей, в лечении которых ранее не удавалось достичь прогресса.

ИНФОРМИРОВАННОЕ СОГЛАСИЕ

На представление описания ребенка в медицинском журнале автор не получал разрешения от его законного представителя (родителя). Вместе с тем родители подписывали информированное добровольное согласие на использование результатов обследования и лечения с научной целью (дата подписания: 15.09.2020).

INFORMED CONSENT

The author did not receive permission from child's legal representative (parent) to submit any descriptions in medical journal. Meanwhile, parents have signed written informed voluntary consent on the use of diagnosis and treatment results for scientific purposes (signed on 15.09.2020).

ИСТОЧНИК ФИНАНСИРОВАНИЯ

Отсутствует.

FINANCING SOURCE

Not specified.

РАСКРЫТИЕ ИНТЕРЕСОВ

Автор статьи подтвердила отсутствие конфликта интересов, о котором необходимо сообщить.

DISCLOSURE OF INTERESTS

Not declared.

ORCID

С.Э. Кондратова

<https://orcid.org/0000-0002-6522-5310>

СПИСОК ЛИТЕРАТУРЫ / REFERENCES

1. Миопия: клинические рекомендации / Ассоциация врачей-офтальмологов. — 2022. — 85 с. [Miopiya: Clinical guidelines. Association of Ophthalmologists. 2022. 85 p. (In Russ.)] Доступно по: http://avo-portal.ru/documents/fkr/ФКР_миопия_дети_взрослые_2022.pdf. Ссылка активна на 30.07.2024.
2. *The impact of myopia and high myopia*. Report of the Joint World Health Organization-Brien Holden Vision Institute Global Scientific Meeting on Myopia. University of New South Wales, Sydney, Australia. 16–18 March 2015. Available online: https://www.researchgate.net/publication/318216691_The_impact_of_myopia_and_high_myopia_Report_of_the_Joint_World_Health_Organization-Brien_Holden_Vision_Institute_Global_Scientific_Meeting_on_Myopia. Accessed on July 30, 2024.
3. Bourke CM, Loughman J, Flitcroft DJ, et al. We can't afford to turn a blind eye to myopia. *QJM*. 2023;116(8):635–639. doi: <https://doi.org/10.1093/qjmed/hcz076>. PMID: 30911761
4. Аветисов Э.С. *Близорукость*: монография. — 2-е изд., перераб. и доп. — М.: Медицина; 2002. — 284 с. [Avetisov ES. *Blizorukost'*: Monograph. 2nd edn. Moscow: Meditsina; 2002. 284 p. (In Russ.)]
5. *Миопическая макулярная дегенерация (Миопическая макулопатия): клинические рекомендации*. — Минздрав России; 2024. — 81 с. [Miopicheskaya makulyarnaya degeneratsiya (Miopicheskaya makulopatiya): Clinical guidelines. Ministry of Health of the Russian Federation; 2024. 81 p. (In Russ.)] Доступно по: https://cr.minzdrav.gov.ru/recomend/782_1?ysclid=iz86be mq65963095707. Ссылка активна на 30.07.2024.
6. Tideman JW, Snabel MC, Tedja MS, et al. Association of Axial Length With Risk of Uncorrectable Visual Impairment for Europeans With Myopia. *JAMA Ophthalmol*. 2016;134(12):1355–1363. doi: <https://doi.org/10.1001/jamaophthalmol.2016.4009>
7. Иомдина Е.Н., Тарутта Е.П. Современные направления фундаментальных исследований патогенеза прогрессирующей миопии

- пии // *Вестник Российской академии медицинских наук*. — 2014. — № 3-4. — С. 44–49. — doi: <https://doi.org/10.15690/vramn.v69i3-4.994> [Iomdina EN, Tarutta EP. Modern trends of basic research in pathogenesis of progressive myopia. *Annals of the Russian academy of medical sciences*. 2014;(3-4):44–49. (In Russ). doi: <https://doi.org/10.15690/vramn.v69i3-4.994>]
8. Ohno-Matsui K, Kawasaki R, Jonas JB, et al. META-analysis for Pathologic Myopia (META-PM) Study Group. International photographic classification and grading system for myopic maculopathy. *Am J Ophthalmol*. 2015;159(5):877–883.e7. doi: <https://doi.org/10.1016/j.ajo.2015.01.022>
9. Тарутта Е.П., Проскурина О.В., Тарасова Н.А., Маркосян Г.А. Анализ факторов риска развития близорукости в дошкольном и раннем школьном возрасте // *Анализ риска здоровью*. — 2019. — № 3. — С. 26–33. — doi: <https://doi.org/10.21668/health.risk/2019.3.03> [Tarutta EP, Proskurina OV, Tarasova NA, Markosyan GA. Analysis of risk factors that cause myopia in pre-school children and primary school students. *Health Risk Analysis*. 2019;(3):26–33. (In Russ). doi: <https://doi.org/10.21668/health.risk/2019.3.03>]
10. Профилактика развития и прогрессирования близорукости среди обучающихся в общеобразовательных организациях: методические рекомендации. — М.; 2021. — 84 с. [Профилактика развития и прогрессирования близорукости среди обучающихся в общеобразовательных организациях: методические рекомендации. Moscow; 2021. 84 p. (In Russ).] Доступно по: <https://vniimaniezrenie-ru.website.yandexcloud.net/manual.pdf>. Ссылка активна на: 30.07.2024.
11. Dhakal R, Shah R, Huntjens B, et al. Time spent outdoors as an intervention for myopia prevention and control in children: an overview of systematic reviews. *Ophthalmic Physiol Opt*. 2022;42(3):545–558. doi: <https://doi.org/10.1111/opo.12945>
12. Дисплазии соединительной ткани: клинические рекомендации. — Российское научное медицинское общество терапевтов (PHMOT); 2017. — 181 с. [Displazii soedinitel'noi tkani: Clinical guidelines. Russian Scientific Medical Society of Therapists (RSMST); 2017. 181 p. (In Russ).] Доступно по: https://www.rnmot.ru/public/uploads/2018/RNMOT/Клинические%20рекомендации_ДСТ%20сайт%2016.02.18_.pdf. Ссылка активна на 31.07.2024.
13. Сидорович О.В. Причины развития и распространенность недифференцированной дисплазии соединительной ткани у детей пубертатного возраста // *Современные проблемы науки и образования*. — 2017. — № 5. — С. 1–8. [Sidorovich OV. Causes of development and prevalence of uniformed displays of connective tissue in children of puberty age. *Modern problems of science and education*. 2017;(5):1–8. (In Russ).]
14. Балль А.А. Миопия и синдром недифференцированной дисплазии соединительной ткани // *Вестник совета молодых ученых и специалистов Челябинской области*. — 2018. — Т. 2. — № 3. — С. 11–14. [Ball AA. Myopia and undifferentiated connective tissue dysplasia. *Bulletin of the council of young scientists and specialists of the Chelyabinsk region*. 2018;2(3):11–14. (In Russ).]
15. Bullimore MA, Brennan NA. Myopia Control: Why Each Diopter Matters. *Optom Vis Sci*. 2019;96(6):463–465. doi: <https://doi.org/10.1097/OPX.0000000000001367>
16. Holden BA, Fricke TR, Wilson DA, et al. Global prevalence of myopia and high myopia and temporal trends from 2000 through 2050. *Ophthalmology*. 2016;123(5):1036–1042. doi: <https://doi.org/10.1016/j.ophtha.2016.01.006>
17. Logan NS, Bullimore MA. Optical interventions for myopia control. *Eye (Lond)*. 2024;38(3):455–463. doi: <https://doi.org/10.1038/s41433-023-02723-5>
18. Walline JJ, Lindsley KB, Vedula SS, et al. Interventions to slow progression of myopia in children. *Cochrane Database Syst Rev*. 2020;1(1):CD004916. doi: <https://doi.org/10.1002/14651858.CD004916>
19. Li X, Huang Y, Yin Z, et al. Myopia Control Efficacy of Spectacle Lenses with Aspherical Lenslets: Results of a 3-Year Follow-Up Study. *Am J Ophthalmol*. 2023;253:160–168. doi: <https://doi.org/10.1016/j.ajo.2023.03.030>
20. Guo H, Li X, Zhang X, et al. Comparing the effects of highly aspherical lenslets versus defocus incorporated multiple segment spectacle lenses on myopia control. *Sci Rep*. 2023;13(1):3048. doi: <https://doi.org/10.1038/s41598-023-30157>
21. Тарутта Е.П., Проскурина О.В., Маркосян Г.А. и др. Стратегически ориентированная концепция оптической профилактики возникновения и прогрессирования миопии // *Российский офтальмологический журнал*. — 2020. — Т. 13. — № 4. — С. 7–16. — <https://doi.org/10.21516/2072-0076-2020-13-4-7-16> [Tarutta EP, Proskurina OV, Markosyan GA, et al. Strategically Oriented Concept of Optical Prevention of Myopia Occurrence and Progression. *Russian Ophthalmological Journal*. 2020;13(4):7–16. doi: <https://doi.org/10.21516/2072-0076-2020-13-4-7-16> (In Russ).]
22. Проскурина О.В., Тарутта Е.П., Тарасова Н.А. и др. Годовые результаты применения очковых линз с встроенными кольцами высокоасферичных микролинз Stellest™ для контроля миопии у детей // *Российская педиатрическая офтальмология*. — 2023. — Т. 18. — № 4. — С. 191–203. — doi: <https://doi.org/10.17816/rpoj567973> [Proskurina OV, Tarutta EP, Tarasova NA, et al. Annual results of the use of spectacle lenses with built-in rings of high-aspheric Stellest™ microlenses for myopia control in children. *Russian ophthalmological journal*. 2023;18(4):191–203. (In Russ). doi: <https://doi.org/10.17816/rpoj567973>]
23. Huang Y, Li X, Wu J, et al. Effect of spectacle lenses with aspherical lenslets on choroidal thickness in myopic children: a 2-year randomised clinical trial. *Br J Ophthalmol*. 2023;107(12):1806–1811. doi: <https://doi.org/10.1136/bjo-2022-321815>
24. Yu Q, Zhou JB. Scleral remodeling in myopia development. *Int J Ophthalmol*. 2022;15(3):510–514. doi: <https://doi.org/10.18240/ijo.2022.03.21>
25. Аветисов С.Э., Будзинская М.В., Жабина О.А. и др. Анализ изменений центральной зоны глазного дна при миопии по данным флюоресцентной ангиографии и оптической когерентной томографии // *Вестник офтальмологии*. — 2015. — Т. 131. — № 4. — С. 38–48. — doi: <https://doi.org/10.17116/oftalma2015131438-48> [Avetisov SE, Budzinskaya MV, Zhabina OA, et al. Fluorescein angiography and optical coherence tomography findings in central fundus of myopic patients. *Russian Annals of Ophthalmology*. 2015;131(4):38–48. (In Russ). doi: <https://doi.org/10.17116/oftalma2015131438-48>]
26. Zeppieri M, Marsili S, Enaholo ES, et al. Optical Coherence Tomography (OCT): A Brief Look at the Uses and Technological Evolution of Ophthalmology. *Medicina (Kaunas)*. 2023;59(12):2114. doi: <https://doi.org/10.3390/medicina59122114>
27. Bullimore MA, Lee SS, Schmid KL, et al. IMI-Onset and Progression of Myopia in Young Adults. *Invest Ophthalmol Vis Sci*. 2023;64(6):2. doi: <https://doi.org/https://doi.org/10.1167/iov.64.6.2>
28. Fang Y, Du R, Nagaoka N, et al. OCT-Based Diagnostic Criteria for Different Stages of Myopic Maculopathy. *Ophthalmology*. 2019;126(7):1018–1032. doi: <https://doi.org/10.1016/j.jophtha.2019.01.012>
29. Страхов В.В., Махова М.В., Климова О.Н. Новые возможности мониторинга пациентов с миопией // *Российский офтальмологический журнал*. — 2018. — Т. 11. — № 2. — С. 30–35. — doi: <https://doi.org/10.21516/2072-0076-2018-11-3-30-35> [Strakhov VV, Makhova MV, Klimova ON. New possibilities for monitoring patients with myopia. *Russian Ophthalmological Journal*. 2018;11(2):30–35. (In Russ). doi: <https://doi.org/10.21516/2072-0076-2018-11-3-30-35>]
30. Chiang ST, Chen TL, Phillips JR. Effect of Optical Defocus on Choroidal Thickness in Healthy Adults with Presbyopia. *Invest Ophthalmol Vis Sci*. 2018;59(12):5188–5193. doi: <https://doi.org/10.1167/iov.18-24815>
31. Baksh J, Lee D, Mori K, et al. Myopia Is an Ischemic Eye Condition: A Review from the Perspective of Choroidal Blood Flow. *J Clin Med*. 2024;13(10):2777. doi: <https://doi.org/10.3390/jcm13102777>
32. Muhiddin HS, Mayasari AR, Umar BT, et al. Choroidal Thickness in Correlation with Axial Length and Myopia Degree. *Vision*. 2022;6(1):16. doi: <https://doi.org/10.3390/vision6010016>
33. Summers JA, Cano EM, Kaser-Eichberger A, Schroedl F. Retinoic acid synthesis by a population of choroidal stromal cells. *Exp Eye Res*. 2020;201:108252. doi: <https://doi.org/10.1016/j.exer.2020.108252>
34. Тарутта Е.П., Милаш С.В., Маркосян Г.А., Тарасова Н.А. Хориоидея и оптический дефокус // *Вестник офтальмологии*. — 2020. — Т. 136. — № 4. — С. 124–129. — doi: <https://doi.org/10.17116/oftalma2020136041124> [Tarutta EP, Milash SV, Markosyan GA, Tarasova NA. Choroid and optical defocus. *Russian Annals of Ophthalmology*. 2020;136(4):124–129. (In Russ). doi: <https://doi.org/10.17116/oftalma2020136041124>]
35. Liu Y, Wang L, Xu Y, et al. The influence of the choroid on the onset and development of myopia: from perspectives of choroidal thickness and blood flow. *Acta Ophthalmol*. 2021;99(7):730–738. doi: <https://doi.org/10.1111/aos.14773>