

УДК 616.216.1-002-006.34.03  
<https://doi.org/10.18692/1810-4800-2022-6-126-132>

## Множественные остеомы околоносовых пазух

В. В. Туриева<sup>1</sup>, О. В. Кокорина<sup>1,2</sup>, Р. Р. Ачба<sup>2</sup>, А. А. Самойлов<sup>2</sup>,  
Е. В. Селина<sup>2</sup>, В. В. Дворянчиков<sup>1</sup>

<sup>1</sup> Санкт-Петербургский научно-исследовательский институт уха, горла, носа и речи,  
Санкт-Петербург, 190013, Россия,

<sup>2</sup> Военно-медицинская академия им. С. М. Кирова, Санкт-Петербург, 194044, Россия

Остеома околоносовых пазух является доброкачественным медленно растущим, чаще всего одиночным, образованием. Выявление множественных остеоом околоносовых пазух носит казуистический характер. По данным литературы, их встречаемость 0,13% при компьютерной томографии околоносовых пазух. Клинически остеома имеет бессимптомный характер. Множественные остеомы околоносовых пазух могут быть проявлением синдрома Гарднера, который был впервые описан в 1953 году как триада симптомов: многочисленные полипы толстой кишки, множественные остеомы, кожные и подкожные опухоли мягких тканей. Кроме того, у пациентов также выявляют зубные и скелетные аномалии, патологию сетчатки. Синдром Гарднера носит наследственный аутосомно-доминантный характер. В статье представлен клинический случай пациента с множественными остеоомами околоносовых пазух. Практический интерес данного наблюдения представляется в его редкой встречаемости и в необходимости обсуждения вариантов выбора лечебной, в том числе хирургической, тактики и дальнейшего ведения (динамического наблюдения, дополнительного обследования) пациента. Случай множественных остеоом представляется редкой патологией, возможно наследственной. Несмотря на доброкачественный характер остеоом околоносовых пазух, пациент должен быть проинформирован о необходимости дальнейшего наблюдения, должен быть включен в группу динамического наблюдения и дообследован у смежных специалистов (дерматолог, стоматолог, гастроэнтеролог, офтальмолог).

**Ключевые слова:** остеома околоносовых пазух, множественные остеомы параназальных синусов, остеома.

**Для цитирования:** Туриева В. В., Кокорина О. В., Ачба Р. Р., Самойлов А. А., Селина Е. В., Дворянчиков В. В. Множественные остеомы околоносовых пазух. *Российская оториноларингология*. 2022;21(6):126–132. <https://doi.org/10.18692/1810-4800-2022-6-126-132>

## Multiple osteomas of paranasal sinuses

V. V. Turieva<sup>1</sup>, O. V. Kokorina<sup>1,2</sup>, R. R. Achba<sup>2</sup>, A. A. Samoilov<sup>2</sup>,  
E. V. Selina<sup>2</sup>, V. V. Dvoryanchikov<sup>1</sup>

<sup>1</sup> Saint Petersburg Research Institute of Ear, Throat, Nose and Speech, Saint Petersburg, 190013, Russia

<sup>2</sup> Kirov Military Medical Academy, Saint Petersburg, 194044, Russia

Osteoma of the paranasal sinuses is a benign, slowly growing, most often solitary, formation. Detection of multiple osteomas of the paranasal sinuses is casuistic in nature. According to the literature, their occurrence is 0.13% in computed tomography of the paranasal sinuses. Clinically osteoma is asymptomatic. Multiple osteomas of the paranasal sinuses may be a manifestation of Gardner's syndrome, which was first described in 1953 as a triad of symptoms: multiple colon polyps, multiple osteomas, and skin and subcutaneous soft tissue tumors. In addition, patients are also diagnosed with dental and skeletal anomalies, retinal pathology. Gardner's syndrome is hereditary autosomal dominant. The article presents a clinical case of a patient with multiple osteomas of the paranasal sinuses. The practical interest of this observation is its rare occurrence and the need to discuss options for choosing a therapeutic, including surgical, tactic and further management (dynamic monitoring, additional examination) of the patient. The case of multiple osteomas seems to be a rare pathology, possibly hereditary. Despite the benign nature of osteomas of the paranasal sinuses, the patient should be informed about the need for further observation, should be included in the dynamic observation group, and additionally examined by related specialists (dermatologist, dentist, gastroenterologist, ophthalmologist).

**Keywords:** osteoma of the paranasal sinuses, multiple osteomas of the paranasal sinuses, osteoma.

**For citation:** Turieva V. V., Kokorina O. V., Achba R. R., Samoilov A. A., Selina E. V., Dvoryanchikov V. V. Multiple osteomas of paranasal sinuses. *Rossiiskaya otorinolaringologiya*. 2022;21(6):126-132. <https://doi.org/10.18692/1810-4800-2022-6-126-132>

### Введение

Остеома является доброкачественной и медленно растущей опухолью, которая состоит из высокодифференцированной, зрелой компактной или губчатой кости. Частота развития остеом околоносовых пазух колеблется от 0,43% на обычных рентгенограммах до 3% на КТ среди взрослого населения планеты [1]. Возраст этих пациентов составляет 50–60 лет и старше, а соотношение мужчин и женщин от 1,3 : 1 до 2–1,6 : 1 [1, 2]. Корреляции между расовой принадлежностью и заболеваемостью не выявлено [3]. Клинически остеома имеет бессимптомный характер и часто случайно выявляется при лучевой диагностике околоносовых пазух. Жалобы у пациента возможны при локализации остеомы в области дренажных путей околоносовых пазух и нарушении их вентиляции, а также симптоматика возможна при росте новообразования и локальном сдавлении прилегающих нервных или сосудистых структур либо соседних анатомических областей.

Диагностика остеом не составляет большого труда ввиду прекрасной визуализации костных структур на компьютерных томограммах. Опухоль представляет собой округлое или овальное затемнение, которое имеет высокую плотность и четкие контуры в просвете пазухи. С помощью компьютерной томографии можно оценить плотность остеомы: в условных единицах Хаунсфилда (HU) показатель +230...+1200 HU свидетельствует о костной плотности образования; если же он равен +150...+230 HU – это определяет хрящевую плотность. Чаще всего остеомы представляют собой солитарную опухоль, но встречаются и множественные образования. Такую картину можно наблюдать при аутосомнодоминантном генетическом заболевании – синдроме Гарднера, при котором помимо наличия множественных костных образований определяются полипоз толстой кишки и новообразования мягких тканей.

В пазухе остеома визуализируется как плотная, белого цвета, компактная масса, чаще всего округлая либо с неправильными закругленными краями. Она может быть представлена в виде нескольких гистологических типовых структур: компактная (ivory) – представлена плотной костью, в которой находится минимальное количество фиброзной ткани; губчатая (mature) – в которой, напротив, среди костных трабекул расположено значительное количество фиброзной соединительной ткани, содержащей множество коллагеновых волокон. Иногда остеома состоит из участков плотной кости и губчатых фрагментов, тогда ее относят к третьему типу – смешанная [2].

Наиболее частая локализация остеом – лобная пазуха – от 52–58 до 68% [1, 10], реже ячейки

решетчатой кости (22%) и верхнечелюстной пазухи (3%) крайне редко поражается клиновидная пазуха (около 2%) [1, 10]. Диаметр образований варьировал от 1,5 до 30 мм; до 37% найденных образований были не более 5 мм [1]. В литературе имеется сведение о произрастании остеомы из носовой кости, что привело к эстетическому дефекту во внешности пациентки [5]. Описаны также два крайне редких случая произрастания остеомы из средней носовой раковины, которые вызывали у пациентов такие симптомы, как головная боль, боль в лице, обструкцию носовых ходов и проблемы со зрением [6]. Встречаются необычные локализации остеом, такие как внутри concha bullosa или из боковой стенки буллезной средней носовой раковины [7]. Поражение орбит остеомами является относительно редким явлением – с частотой от 0,9 до 5,1% для всех опухолей орбиты [8]. Зафиксирован даже случай развития центральной остеомы верхней челюсти, связанный с ретинированным зубом [9].

Макроскопически остеомы имеют круглую или овальную форму, твердые, цвета слоновой кости, бугристые, хорошо очерченные очаги, прикрепленные к подлежащей кости широким основанием или иногда небольшой ножкой и покрытые тонким слоем фиброзной надкостницы [11].

Гистологически остеомы можно разделить на 3 подтипа: остеомы компактные – цвета слоновой кости; зрелые остеомы, которые напоминают нормальную кость; смешанные остеомы, которые включают признаки обоих предыдущих типов [12]. Остеомы цвета слоновой кости обычно имеют сидячую основу и характеризуются твердой костью с толстым матриксом, содержащим лишь небольшое количество фиброзных волокон, ткань и минимальный костный мозг. Зрелые остеомы часто имеют основание на ножке и состоят из губчатого вещества кости с межтрабекулярным кровотворением костного мозга или жира, тогда как смешанные остеомы имеют общие характеристики обоих типов [11, 13].

Общая скорость роста остеомы оценивается как 1,84 мм<sup>2</sup> в год [12]. Остеомы более 3 см называют гигантскими [3]. Большинство остеом не рецидивируют даже после неполного удаления [14, 15]. Злокачественные трансформации остеомы никогда не были описаны [13].

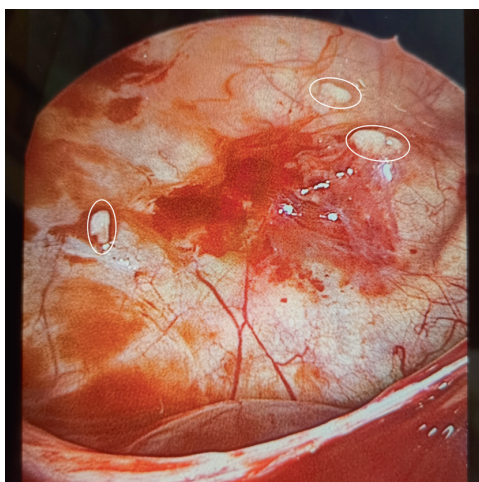
Клинически остеомы можно разделить на периферические, центральные или внескелетные. Периферический тип возникает из надкостницы, центральный тип возникает из эндоста, а экстраскелетный тип возникает в мышцах или дерме (также известный как кожная остеома). Большинство остеом протекают бессимптомно, медленно растущие поражения диагностируются случайно. Только от 4 до 10% всех остеом вызывают клинические симптомы. Остеомы лобно-

этноидальной области характеризуются более ранними клиническими симптомами: чаще всего являются давление в области лба или головная боль [6, 19, 21–23]. Головная боль при различных локализациях остеом встречается от 52 до 100% [7, 17]. Сочетание признаков хронического воспалительного процесса и остеом в околоносовых пазухах выявляется в 25% случаев [21].

В настоящий момент не существует единого мнения о лечении остеом околоносовых пазух, как в выборе хирургического доступа (трансназальный эндоскопический доступ или внешний доступ), так и в отношении определения показаний к самой операции. По мнению большинства хирургов, показаниями к хирургическому лечению остеом являются выход новообразования за пределы лобной пазухи, непрерывный рост, локализация в области выходного отверстия околоносовых пазух и способствующие развитию хронических синуситов и/или сопровождающиеся клиническими проявлениями вне зависимости от их размера [20, 21]. В более ранних работах можно встретить более радикальное отношение к определению хирургических показаний – остеомы необходимо удалять до того, как они стали симптоматическими, сразу при их выявлении [22].

Приводим случай из нашей практики. Пациент К., 19 лет, обратился с жалобами на затруднение носового дыхания, периодическое чувство тяжести в правой половине лица, которые беспокоили его в течение последних 4 лет. Анамнез жизни, аллергологический анамнез без особенностей, вредных привычек не имеет. Общесоматический статус без особенностей.

Индекс массы тела 23,1. ЛОР-статус: при осмотре области головы и шеи патологии не выявлено. Пальпация и перкуссия проекции околоносовых пазух безболезненны. При передней риноскопии слизистая оболочка нижних носовых раковин цианотичная, умеренно отечная, удовлетворительно сокращается при анемизации. Перегородка носа искривлена. Патологического отделяемого в носовых ходах нет. Носовое дыхание затруднено на вдохе и выдохе больше слева. Обоняние не нарушено. Эндоскопия других ЛОР-органов без патологии. По результатам компьютерной томографии околоносовых пазух в аксиальной плоскости с последующим построением многослойных реконструкций отмечается пристеночное утолщение слизистой оболочки правой верхнечелюстной пазухи, клеток лабиринта решетчатой кости справа. Определяется кистоподобное утолщение слизистой оболочки правой верхнечелюстной пазухи размерами 20×22 мм. Определяются дополнительные соустья верхнечелюстных пазух. Проходимость остиомеатальных комплексов сохранена. Носовая перегородка искривлена влево с наличием костного гребня. Костных травматических и деструктивных изменений не выявлено. По данным лабораторного обследования показатели в пределах физиологической нормы. Пациенту установлен диагноз: искривление перегородки носа; вазомоторная риносинусопатия; кистоподобное образование правой верхнечелюстной пазухи. В целях восстановления носового дыхания, нормализации вентиляции и санации околоносовых пазух под общей анестезией в условиях ИВЛ выполнены септум-операция, механическая дезинтеграция нижних носовых раковин, малоинвазивное микроэндоскопическое вмешательство на верхнечелюстных пазухах. Во время операции при ревизии верхнечелюстных пазух обнаружены подслизистые, выступающие в просвет пазухи,



**Рис. 1.** Вид правой верхнечелюстной пазухи во время операции через расширенное естественное соустье, эндоскоп 45°. На латеральной стенке выступающие в просвет, белесоватые образования костной плотности (выделены белой линией)  
**Fig. 1.** View of the right maxillary sinus during surgery through an expanded ostium in the middle nasal meatus, endoscope 45°. There are bone tissue formations on the lateral maxillary wall (marked by a white line)



**Рис. 2.** Удаленное новообразование  
**Fig. 2.** Tissue sample

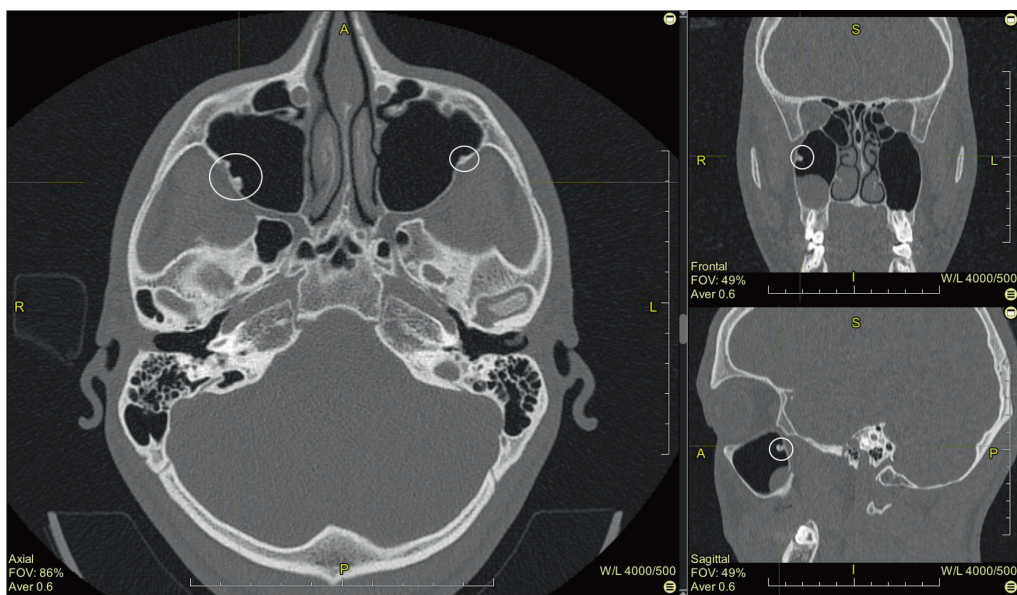


Рис. 3. Данные компьютерной томографии (срез в трех проекциях). Костные выступы обозначены белой линией  
 Fig. 3. CT scan data in standard planes. Bone formations are marked by a white line

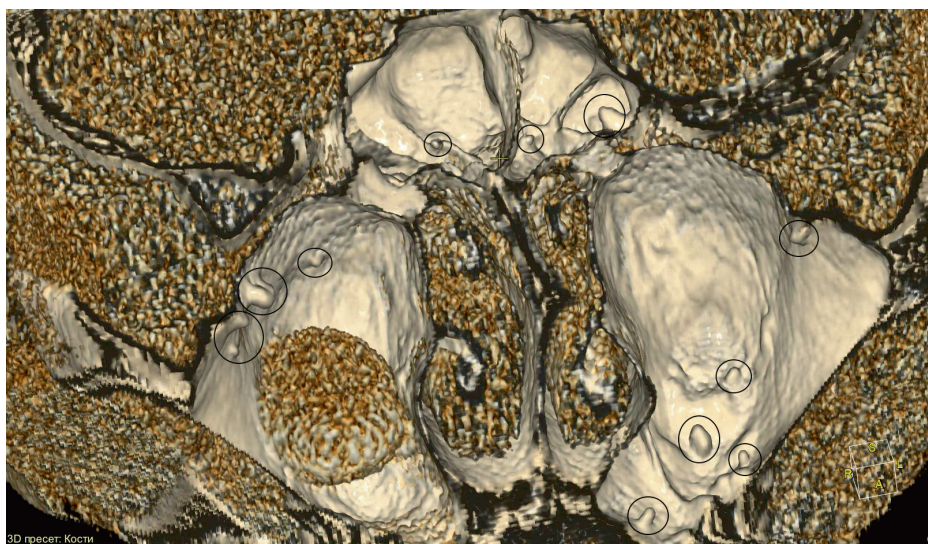


Рис. 4. 3D-моделирование околоносовых пазух. Определяются многочисленные костные выступы в обеих верхнечелюстных, клиновидных пазухах (обозначены черной линией)  
 Fig. 4. 3D-reconstruction of the paranasal sinuses. Multiple bone neoplasms are marked by a black line

белесоватые, округлой формы образования костной плотности 3–4 мм в диаметре в количестве 3 штук справа (рис. 1) и 2 штук слева, которые достаточно свободно отделились от костной стенки пазухи при зондировании инструментом и были удалены, направлены на гистологическое исследование (рис. 2). Послеоперационный период протекал гладко. Результат гистологического исследования: компактная остеома.

При ретроградном повторном более пристальном изучении данных компьютерной томографии околоносовых пазух интраоперационные находки (множественные образования костной плотности) были определены как множествен-

ные выступы костной плотности в обеих верхнечелюстных, клиновидной пазухах, которые изначально ввиду относительно небольшого размера и многочисленности были расценены как анатомический вариант рельефа стенок верхнечелюстных пазух (рис. 3, 4).

**Заключение**

Множественные остеомы верхнечелюстных пазух в доступной литературе описаны в контексте синдрома Гарднера и проявляющейся симптоматики со стороны желудочно-кишечного тракта и челюстно-лицевых аномалий [24, 25]. Данные об их встречаемости малочисленны, в до-

ступной литературе найдено единичное сообщение о множественных остеомах при выполнении компьютерной томографии околоносовых пазух 0,13% [26].

Данный случай демонстрирует необходимость тщательно изучать данные компьютерной томографии околоносовых пазух не только в целях уточнения топографических и анатомических особенностей строения хирургических ориентиров, а также при необходимости повторного изучения снимков совместно со специалистом по компьютерной томографии.

Перед хирургами в данном случае интраоперационно встал вопрос выбора тактики: с учетом доброкачественности течения компактных остеом удалять ли видимые новообразования или оставить и наблюдать. Доступные новообра-

зования из верхнечелюстных пазух были удалены в целях верификации диагноза. В отношении оставшихся остеом, с учетом редкого роста (2%) и рецидивов, принято решение периодические выполнять контрольное лучевое исследование околоносовых пазух (не чаще 1 раза в год) [21, 23].

Случай множественных остеом представляется редкой патологией, возможно наследственной. Несмотря на доброкачественный характер остеом, пациент должен быть проинформирован о необходимости дальнейшего наблюдения, должен быть включен в группу динамического наблюдения и дообследован у смежных специалистов (дерматолог, стоматолог, гастроэнтеролог, офтальмолог).

**Авторы заявляют об отсутствии конфликта интересов.**

#### ЛИТЕРАТУРА/ REFERENCES

1. Earwaker J. Paranasal sinus osteomas: a review of 46 cases. *Skeletal Radiol.* 1993;22(6):417-423. DOI:10.1007/BF00538443
2. Осипенко Е. В., Карпищенко С. А., Сопко О. Н., Верещагина О. Е. Компьютерная томография в диагностике остеом околоносовых пазух. *Лучевая диагностика и терапия.* 2014;4:68–73. <https://doi.org/10.22328/2079-5343-2014-4-68-73>  
Osipenko E. V., Karpischenko S. A., Sopko O. N., Vereschagina O. E. Computer tomography in the diagnosis of paranasal sinuses osteomas. *Diagnostic radiology and radiotherapy.* 2014;4:68-73. (In Russ.) <https://doi.org/10.22328/2079-5343-2014-4-68-73>
3. Erdogan N., Demir U., Songu M., Ozenler N. K., Uluç E., Dirim B. A prospective study of paranasal sinus osteomas in 1,889 cases: changing patterns of localization. *Laryngoscope.* 2009;119(12):2355-2359. <https://doi.org/10.1002/lary.20646>
4. McHugh J. B., Mukherji S. K., Lucas D. R. Sino-orbital osteoma: a clinicopathologic study of 45 surgically treated cases with emphasis on tumors with osteoblastoma-like features. *Arch Pathol Lab Med.* 2009;133(10):1587-1593. <https://doi.org/10.5858/133.10.1587>
5. Ono M. C. C., D'Avanço de Morais A., Freitas R. D. S. Nasal Bone Osteoma Approach. *J Craniofac Surg.* 2020;31(1):e80-e81. <https://doi.org/10.1097/SCS.00000000000005940>
6. Gan R. W. C., Gubbi G., Blackabey V., Ward V. M. M. Osteoma arising from the middle turbinate—a case series. *AME Case Rep.* 2019;3:17. Published 2019 May 30. <https://doi.org/10.21037/acr.2019.05.02>
7. Castelnovo P., Valentini V., Giovannetti F., Bignami M., Cassoni A., Iannetti G. Osteomas of the maxillofacial district: endoscopic surgery versus open surgery. *J Craniofac Surg.* 2008;19(6):1446-1452. <https://doi.org/10.1097/SCS.0b013e31818b417d>
8. Mansour A. M., Salti H., Uwaydat S., Dakroub R., Bashshour Z. Ethmoid sinus osteoma presenting as epiphora and orbital cellulitis: case report and literature review. *Surv Ophthalmol.* 1999;43(5):413-426. [https://doi.org/10.1016/s0039-6257\(99\)00004-1](https://doi.org/10.1016/s0039-6257(99)00004-1)
9. Bhatt G., Gupta S., Ghosh S., Mohanty S., Kumar P. Central Osteoma of Maxilla Associated with an Impacted Tooth: Report of a Rare Case with Literature Review. *Head Neck Pathol.* 2019;13(4):554-561. <https://doi.org/10.1007/s12105-018-0994-3>
10. Дарвиш М. С., Затолока П. А., Картель А. А. Остеопластическая фронтотомия при компактной остеоме больших размеров, расположенной в лобной пазухе. *Оториноларингология. Восточная Европа.* 2012;1(06):101–106. [https://elibrary.ru/download/elibrary\\_17853537\\_64979379.pdf](https://elibrary.ru/download/elibrary_17853537_64979379.pdf)  
Darvish M. S., Zatoloka P. A., Kartel' A. A. Osteoplasticheskaya frontotomiya pri kompaktnoi osteome bol'shikh razmerov, raspolozhennoi v lobnoi pazuhe. *Otorinolaringologiya. Vostochnaya Evropa* (In Russ.) 2012;6:101-106. [https://elibrary.ru/download/elibrary\\_17853537\\_64979379.pdf](https://elibrary.ru/download/elibrary_17853537_64979379.pdf)
11. Nielsen G. P., Rosenberg A. E. Update on bone forming tumors of the head and neck. *Head Neck Pathol.* 2007;1(1):87-93. <https://doi.org/10.1007/s12105-007-0023-4>
12. Halawi A. M., Maley J. E., Robinson R. A., Swenson C., Graham S. M. Craniofacial osteoma: clinical presentation and patterns of growth. *Am J Rhinol Allergy.* 2013;27(2):128-133. <https://doi.org/10.2500/ajra.2013.27.3840>
13. Fu Y. S., Perzin K. H. Non-epithelial tumors of the nasal cavity, paranasal sinuses, and nasopharynx. A clinicopathologic study. II. Osseous and fibro-osseous lesions, including osteoma, fibrous dysplasia, ossifying fibroma, osteoblastoma, giant cell tumor, and osteosarcoma. *Cancer.* 1974;33(5):1289-1305. [https://doi.org/10.1002/1097-0142\(197405\)33:5<1289::aid-cnrc2820330514>3.0.co;2-p](https://doi.org/10.1002/1097-0142(197405)33:5<1289::aid-cnrc2820330514>3.0.co;2-p)

14. Zouloumis L., Lazaridis N., Maria P., Epivatianos A. Osteoma of the ethmoidal sinus: a rare case of recurrence. *Br J Oral Maxillofac Surg.* 2005;43(6):520-522. <https://doi.org/10.1016/j.bjoms.2005.01.014>
15. Johann A. C., de Freitas J. B., de Aguiar M. C., de Araújo N. S., Mesquita R. A. Peripheral osteoma of the mandible: case report and review of the literature. *J Craniomaxillofac Surg.* 2005;33(4):276-281. DOI:10.1016/j.jcms.2005.02.002
16. Eller R., Sillers M. Common fibro-osseous lesions of the paranasal sinuses. *Otolaryngol Clin North Am.* 2006;39(3):585-x. <https://doi.org/10.1016/j.otc.2006.01.013>
17. Sofokleous V., Maragoudakis P., Kyrodimos E., Giotakis E. Management of paranasal sinus osteomas: A comprehensive narrative review of the literature and an up-to-date grading system. *Am J Otolaryngol.* 2021;42(5):102644. <https://doi.org/10.1016/j.amjoto.2020.102644>
18. Seiberling K., Floreani S., Robinson S., Wormald P. J. Endoscopic management of frontal sinus osteomas revisited. *Am J Rhinol Allergy.* 2009;23(3):331-336. <https://doi.org/10.2500/ajra.2009.23.3321>
19. Трусов Д. В. Бычкова М. В., Чикин А. В. Наблюдение трех больных с гигантскими остеомами околоносовых пазух. *Вестник Тамбовского университета. Серия: Естественные и технические науки.* 2017;6-2:1593-1597. <https://doi.org/10.20310/1810-0198-2017-22-6-1593-1597>. EDN YRNTXO  
Trusov D. V. Bychkova M. V., Chikin A. V. Study of three patients with giant osteomas of the paranasal sinuses. *Vestnik Tambovskogo universiteta. Seriya: Estestvennye i tekhnicheskie nauki.* 2017;6-2:1593-1597. (In Russ.) <https://doi.org/10.20310/1810-0198-2017-22-6-1593-1597>. EDN YRNTXO.
20. Savić D. L., Djerić D. R. Indications for the surgical treatment of osteomas of the frontal and ethmoid sinuses. *Clin Otolaryngol Allied Sci.* 1990;15(5):397-404. <https://doi.org/10.1111/j.1365-2273.1990.tb00490.x>
21. Карпищенко С. А., Болознева Е. В. Эндоскопическая эндоназальная хирургия остеом околоносовых пазух. *Вестник оториноларингологии.* 2016;4:42-44. <https://doi.org/10.17116/otorino201681442-44>. EDN WIAAAJ  
Karpishchenko S. A., Bolozneva E. V. Endoscopic endonasal surgery of paranasal sinus osteomas. *Vestnik otorinolaringologii.* 2016;4:42-44. (In Russ.) <https://doi.org/10.17116/otorino201681442-44>. EDN WIAAAJ
22. Овчинников А. Ю., Эдже М. А., Марасанова Е. В. Хирургическая тактика при остеомах околоносовых пазух в практике врача. *Фарматека.* 2021;10:74-78. <https://doi.org/10.18565/pharmateca.2021.10.74-78> EDN OYPPVG  
Ovchinnikov A. Yu., Edzhe M. A., Marasanova E. V. Surgical tactics for osteomas of the paranasal sinuses in the practice of an otorhinolaryngologist. *Farmateka.* 2021;10:74-78. (In Russ.) <https://doi.org/10.18565/pharmateca.2021.10.74-78>. EDN OYPPVG
23. Arslan H. H., Tasli H., Cebeci S., Gerek M. The Management of the Paranasal Sinus Osteomas. *J Craniofac Surg.* 2017;28(3):741-745. <https://doi.org/10.1097/SCS.0000000000003397>
24. Antohi C., Haba D., Caba L. et al. Novel Mutation in APC Gene Associated with Multiple Osteomas in a Family and Review of Genotype-Phenotype Correlations of Extracolonic Manifestations in Gardner Syndrome. *Diagnostics (Basel).* 2021;11(9):1560. Published 2021 Aug 28. <https://doi.org/10.3390/diagnostics11091560>
25. Kamel S. G., Kau C. H., Wong M. E., Kennedy J. W., English J. D. The role of Cone beam CT in the evaluation and management of a family with Gardner's syndrome. *J Craniomaxillofac Surg.* 2009;37(8):461-468. <https://doi.org/10.1016/j.jcms.2009.06.007>
26. Aksakal C., Beyhan M., Gökçe E. Evaluation of the Association between Paranasal Sinus Osteomas and Anatomic Variations Using Computed Tomography. *Turk Arch Otorhinolaryngol.* 2021;59(1):54-64. <https://doi.org/10.4274/tao.2020.5811>

**Информация об авторах**

✉ Туриева Виктория Владимировна – младший научный сотрудник патологии верхних дыхательных путей, Санкт-Петербургский научно-исследовательский институт уха, горла, носа и речи (190013, Санкт-Петербург, Бронницкая ул., д. 9), e-mail: victoria.turieva00@mail.ru

ORCID: <https://orcid.org/0000-0002-1221-7210>

Кокорина Оксана Викторовна – кандидат медицинских наук, старший преподаватель кафедры оториноларингологии, Военно-медицинская академия им. С. М. Кирова (194044, Россия, Санкт-Петербург, ул. Акад. Лебедева, д. 6); e-mail: oxana.kokorina@mail.ru

ORCID: <https://orcid.org/0000-0002-3080-6756>

Ачба Радион Ружанович – преподаватель кафедры оториноларингологии, Военно-медицинская академия им. С. М. Кирова (194044, Россия, Санкт-Петербург, ул. Акад. Лебедева, д. 6)

ORCID: <https://orcid.org/0000-0001-9880-3300>

Самойлов Александр Александрович – врач-ординатор клиники оториноларингологии, Военно-медицинская академия им. С. М. Кирова (194044, Россия, Санкт-Петербург, ул. Акад. Лебедева, д. 6)

ORCID: <https://orcid.org/0000-0003-0268-2319>

Селина Екатерина Витальевна – врач-ординатор клиники оториноларингологии, Военно-медицинская академия им. С. М. Кирова (194044, Россия, Санкт-Петербург, ул. Акад. Лебедева, д. 6)

Дворянчиков Владимир Владимирович – доктор медицинских наук, профессор, заслуженный врач России, директор, Санкт-Петербургский научно-исследовательский институт уха, горла, носа и речи (190013, Санкт-Петербург, Бронницкая ул., д. 9); e-mail: 3162256@mail.ru

ORCID: <https://orcid.org/0000-0002-0925-7596>

**Information about authors**

✉ Viktoriya V. Turieva – Junior Researcher of the Organizational and Methodical Department, Saint Petersburg Research Institute of Ear, Throat, Nose and Speech Saint Petersburg (9, Bronnitskaya str., Saint Petersburg, Russia, 190013); e-mail: victoria.turieva00@mail.ru  
ORCID: <https://orcid.org/0000-0002-1221-7210>

**Oksana V. Kokorina** – MD Candidate, Senior Lecturer, Department of Otorhinology, Kirov Military Medical Academy (6, Acad. Lebedeva str., Saint Petersburg, Russia, 194044); e-mail: oxana.kokorina@mail.ru

ORCID: <https://orcid.org/0000-0002-3080-6756>

**Radion R. Achba** – Lecturer, Department of Otorhinology, Kirov Military Medical Academy (6, Acad. Lebedeva str., Saint Petersburg, Russia, 194044)

ORCID: <https://orcid.org/0000-0001-9880-3300>

**Aleksandr A. Samoilov** – Resident Doctor of the Clinic of Otorhinology, Kirov Military Medical Academy (6, Acad. Lebedeva str., Saint Petersburg, Russia, 194044)

ORCID: <https://orcid.org/0000-0003-0268-2319>

**Ekaterina V. Selina** – Resident Doctor of the Clinic of Otorhinology, Kirov Military Medical Academy (6, Acad. Lebedeva str., Saint Petersburg, Russia, 194044)

**Vladimir V. Dvoryanchikov** – MD, Professor, Director, Saint Petersburg Research Institute of Ear, Throat, Nose and Speech (9, Bronnitskaya str., Saint Petersburg, Russia, 190013); e-mail: 3162256@mail.ru

ORCID: <https://orcid.org/0000-0002-0925-7596>

Статья поступила 29.07.2021

Принята в печать 27.10.2022