

# Опыт применения бенрализумаба в лечении пациентов с тяжелой бронхиальной астмой в клинической практике пульмонологов Санкт-Петербурга

В.П.Середа<sup>1,5</sup> ✉, Д.А.Свиридо<sup>2</sup>, М.В.Комаров<sup>3</sup>, Ж.А.Миронова<sup>4</sup>, М.А.Нёма<sup>4</sup>

<sup>1</sup> Общество с ограниченной ответственностью «Мой медицинский центр»: 191186, Россия, Санкт-Петербург, Чебоксарский пер., 1 / 6, лит. «А»

<sup>2</sup> Санкт-Петербургское государственное бюджетное учреждение здравоохранения «Городская больница № 26»: 196247, Россия, Санкт-Петербург, ул. Костюшко, 2

<sup>3</sup> Федеральное государственное бюджетное образовательное учреждение высшего образования «Северо-Западный государственный медицинский университет имени И.И.Мечникова» Министерства здравоохранения Российской Федерации: 191015, Россия, Санкт-Петербург, ул. Кирочная, 41

<sup>4</sup> Федеральное государственное бюджетное образовательное учреждение высшего образования «Первый Санкт-Петербургский государственный университет имени академика И.П.Павлова» Министерства здравоохранения Российской Федерации: 197022, Россия, Санкт-Петербург, ул. Льва Толстого, 6–8

<sup>5</sup> Федеральное государственное бюджетное военное образовательное учреждение высшего образования «Военно-медицинская академия имени С.М.Кирова» Министерства обороны Российской Федерации: 194044, Россия, Санкт-Петербург, ул. Академика Лебедева, 6

## Резюме

Накопление клинического опыта по применению биологической терапии у пациентов с тяжелой бронхиальной астмой (ТБА) в реальной клинической практике с возможным выявлением дополнительных, не описанных ранее клинических результатов представляет практический интерес. **Целью** исследования явилось изучение опыта применения бенрализумаба при ТБА в реальной клинической практике врачей-пульмонологов Санкт-Петербурга. **Материалы и методы.** Представлены результаты более чем годичного наблюдения 18 пациентов с эозинофильной ТБА (12 женщин, 6 мужчин в возрасте 28–74 лет; средний возраст – 55,0 ± 11,9 года). Больные получали бенрализумаб в дополнение к базисной медикаментозной терапии ТБА. Проводились клиническое, лабораторное, функциональное обследование, оценка частоты обострений и дополнительных клинических эффектов. **Результаты.** Показано, что включение бенрализумаба в комплексную терапию приводило к статистически значимому улучшению бронхиальной проводимости и контроля над заболеванием, значительному снижению эозинофилии крови и сокращению числа обострений. Приведен клинический пример, свидетельствующий о стабилизирующем влиянии данной терапии на течение рецидивирующего назального полипоза при его исходном агрессивном течении (интракраниальный рост полипов). **Заключение.** В реальной клинической практике подтверждена возможность существенного улучшения контроля над ТБА при использовании биологической терапии. При этом получены данные, которые в будущем позволят расширить показания к применению бенрализумаба.

**Ключевые слова:** тяжелая бронхиальная астма, контроль над бронхиальной астмой, эозинофилия, моноклональные антитела, биологическая терапия, бенрализумаб, полипоз носа, реальная клиническая практика.

**Конфликт интересов.** Середа В.П. сообщает о чтении лекций для компаний *Boehringer Ingelheim*, *Sanofi*, ООО «АстраЗенка Фармасьютикалз», ООО «Къези Фармасьютикалз». Свиридо Д.А. сообщает о чтении лекций для компаний *Boehringer Ingelheim*, ООО «АстраЗенка Фармасьютикалз». Остальные авторы заявляют об отсутствии конфликта интересов.

**Этическая экспертиза.** Исследование проводилось в соответствии с принципами Хельсинкской декларации Всемирной медицинской ассоциации. От каждого пациента получено письменное информированное согласие на участие в исследовании.

**Финансирование.** Данное исследование не имело спонсорской поддержки.

**Благодарности.** Статья опубликована при поддержке компании ООО «АстраЗенка Фармасьютикалз».

Для цитирования: Середа В.П., Свиридо Д.А., Комаров М.В., Миронова Ж.А., Нёма М.А. Опыт применения бенрализумаба в лечении пациентов с тяжелой бронхиальной астмой в клинической практике пульмонологов Санкт-Петербурга. *Пульмонология*. 2022; 32 (5): 670–677. DOI: 10.18093/0869-0189-2022-32-5-670-677

# Experience of using benralizumab in the treatment of patients with severe asthma in the clinical practice of pulmonologists in Saint-Petersburg

Vitaliy P. Sereda<sup>1,5</sup> ✉, Dmitriy A. Svirido<sup>2</sup>, Mikhail V. Komarov<sup>3</sup>, Zhanna A. Mironova<sup>4</sup>, Mikhail A. Nyoma<sup>4</sup>

<sup>1</sup> Limited Liability Company “My Medical Center”: Cheboksarskiy per. 1/6 lit. “A”, Saint-Petersburg, 191186, Russia

<sup>2</sup> Saint-Petersburg City Hospital No.26: ul. Kostyushko 2, Saint-Petersburg, 290068, Russia

<sup>3</sup> North-Western State Medical University named after I.I.Mechnikov: ul. Kirochnaya 41, Saint-Petersburg, 191015, Russia

<sup>4</sup> Federal State Budgetary Educational Institution of Higher Education “Academician I.P. Pavlov First St. Petersburg State Medical University” of the Ministry of Healthcare of the Russian Federation: ul. L’va Tolstogo 6–8, Saint-Petersburg, 197022, Russia

<sup>5</sup> Federal State Budgetary Military Educational Institution of Higher Education “Military Medical Academy named after S.M.Kirov” of the Ministry of Defence of the Russian Federation: ul. Akademika Lebedeva, Saint-Petersburg, 6194044, Russia

## Abstract

The accumulation of clinical experience in the use of biologic therapy in patients with severe bronchial asthma (SBA) in real-world clinical practice with the possible identification of additional, previously undescribed clinical outcomes is of practical interest. **The aim.** To present the results of an observational study of using benralizumab in SBA in real clinical practice of pulmonologists in Saint-Petersburg. **Methods.** We present the results of more than 1 year of follow-up of 18 patients with eosinophilic SBA (12 women, 6 men, age from 28 to 74, average age  $55.0 \pm 11.9$  years). The patients received benralizumab in addition to standard treatment. Clinical, laboratory, and functional examination of the patients were performed, the frequency of exacerbations and additional clinical effects were assessed. **Results.** It has been shown that the inclusion of benralizumab in complex therapy resulted in a significant improvement in disease control, improved bronchial conduction, a significant decrease in blood eosinophilia, and a reduction in the number of exacerbations. A clinical example is given that indicates a stabilizing effect of this therapy on the course of recurrent nasal polyposis with an initially aggressive course (intracranial polyp growth). **Conclusion.** The possibility of significant improvement in the control of SBA with the use of biological therapy has been confirmed in real clinical practice. At the same time, data have been obtained that will allow expanding the indications for the use of benralizumab in the future.

**Key words:** severe bronchial asthma, asthma control, eosinophilia, monoclonal antibodies, biological therapy, benralizumab, nasal polyposis, real-world clinical practice.

**Conflict of interests.** Sereda V.P. reports giving lectures for Boehringer Ingelheim, Sanofi, AstraZeneca Pharmaceuticals LLC, Chiesi Pharmaceuticals LLC. Svirido D.A. reports giving lectures for Boehringer Ingelheim, AstraZeneca Pharmaceuticals LLC. The remaining authors declare no conflicts of interest.

**Ethical expertise.** The study was conducted in accordance with the principles of the Declaration of Helsinki of the World Medical Association. Each patient received written informed consent to participate in the study.

**Funding.** This study was not sponsored.

**Acknowledgment.** The article was published with the support of AstraZeneca Pharmaceuticals LLC.

For citation: Sereda V.P., Svirido D.A., Komarov M.V., Mironova Zh.A., Nyoma M.A. Experience of using benralizumab in the treatment of patients with severe asthma in the clinical practice of pulmonologists in Saint-Petersburg. *Pul'monologiya*. 2022; 32 (5): 670–677 (in Russian). DOI: 10.18093/0869-0189-2022-32-5-670-677

Бронхиальная астма (БА) остается глобальной проблемой мирового здравоохранения, несмотря на значительный прогресс в исследовании патогенеза этого заболевания и поиске способов влияния на него. В России 6,9 % взрослого населения страдают БА, при этом доля больных тяжелой БА (ТБА) составляет 5–20 % [1, 2].

ТБА характеризуется неконтролируемым течением и частыми обострениями с высоким риском госпитализации. В современной пульмонологии придается особое значение определению фенотипов и эндотипов БА, необходимому для разработки индивидуального подхода к лечению таких пациентов [1]. В последние годы наблюдается заметный прогресс в терапии Т2-эндотипа БА, характеризующегося преимущественно эозинофильным типом воспаления. Согласно Глобальной инициативе по лечению и профилактике БА (*Global Initiative for Asthma – GINA*, 2022), в этом случае предпочтительны препараты биологической терапии, ранее же успех в подавлении эозинофильного воспаления при терапии БА ассоциировался с наращиванием дозы ингаляционных глюкокортикостероидов (иГКС), а также с вынужденным добавлением к терапии системных глюкокортикостероидов (сГКС) [3].

Под биологической терапией БА понимается применение моноклональных антител, направленных против ключевых патогенетических факторов. К настоящему моменту в России для лечения ТБА в России зарегистрировано пять таких препаратов, которые угнетают активность молекул, играющих ведущую роль в развитии воспаления в бронхах. Омализумаб – моноклональное антитело, связывающее свободный иммуноглобулин (Ig) E и предотвращающее дегрануляцию тучных клеток. Дупилумаб – моноклональное антитело, которое блокирует передачу сигналов интерлейкина (IL)-4 и -13 путем связывания  $\alpha$ -1-субъединицы рецептора к IL-4 (IL4-R $\alpha$ ). Повы-

шенная экспрессия IL4-R $\alpha$  наблюдается у ряда пациентов с ТБА [4]. Меполизумаб и реслизумаб – это моноклональные антитела, блокирующие IL-5, фактор активации, миграции и выживания эозинофилов, ключевых клеток воспаления при эозинофильном фенотипе БА. Бенрализумаб – моноклональное антитело, блокирующее рецептор к IL-5 на поверхности эозинофилов. Это не только препятствует связыванию IL-5 с рецепторами к IL-5, но и обеспечивает антителозависимую клеточно-опосредованную цитотоксичность, реализуемую лимфоцитами – естественными киллерами, что приводит к полной деплеции эозинофилов [5]. Механизмы действия бенрализумаба влекут за собой быстрое развитие клинических эффектов, что позволяют рассматривать его как наиболее перспективный из имеющихся препаратов биологической терапии в лечении пациентов с эозинофильным фенотипом ТБА [6, 7].

При использовании бенрализумаба в лечении ТБА были продемонстрированы такие клинические эффекты, как повышение контроля над заболеванием, снижение частоты обострений, улучшение функции легких [6, 7]. Клинические исследования показали, что применение этого препарата в лечении стероидозависимой ТБА позволяет снизить дозу сГКС в базисной терапии на 75 % [7, 8]. Бенрализумаб зарегистрирован в Российской Федерации с 2019 г., показанием к его применению является ТБА эозинофильного фенотипа.

Результаты терапии бенрализумабом, полученные в рамках широкой программы клинических исследований, в т. ч. по определению долгосрочной безопасности и эффективности (MELTEMI) [9], снижению применения сГКС (PONENTE) [10] и реальной клинической практике (ZERHYR) [11], подтверждаются опытом российских врачей.

Использование в реальной клинической практике биологической терапии при ТБА, в т. ч. осложненной

сопутствующим хроническим полипозным риносинуситом, может сопровождаться выявлением дополнительных, не описанных в рандомизированных клинических исследованиях (РКИ) клинических результатов, а потому представляет несомненный интерес.

Целью настоящего исследования явилось изучение опыта применения бенрализумаба у пациентов с ТБА в реальной клинической практике врачей-пульмонологов Санкт-Петербурга.

## Материалы и методы

Данное ретроспективное исследование проводилось на базе Общества с ограниченной ответственностью «Мой медицинский центр» и Санкт-Петербургского государственного бюджетного учреждения здравоохранения «Городская больница № 26». В 2019–2022 гг. были обследованы и находились под наблюдением пациенты с эозинофильной ТБА ( $n = 18$ : 12 (66,7 %) женщин и 6 (33,3 %) мужчин; средний возраст – 28–74 ( $55,0 \pm 11,9$ ) года). В дополнение к базисной медикаментозной терапии БА всем пациентам назначался бенрализумаб на период не менее 1 года. Обследование пациентов проводилось в амбулаторном режиме: исходно до назначения бенрализумаба, а затем – в течение не менее 1 года терапии по регламенту с учетом характера течения заболевания, но не реже 1 раза в 6 мес.

### Критерии включения:

- неконтролируемое течение БА;
- $\geq 2$  обострений, требующих применения сГКС в течение года;
- использование высоких доз иГКС в комбинации с длительно действующими  $\beta_2$ -агонистами (ДДБА) или тиотропия бромидом  $\pm$  монтерлукастом;
- эозинофилия крови (количество эозинофилов  $\geq 300$  клеток / мкл) в анамнезе за последние 12 мес.

### Критерии исключения:

- неправильное использование ингаляторов;
- низкая приверженность терапии;
- значимая коморбидная патология.

Бенрализумаб назначался в дозе 30 мг подкожно каждые 4 нед. – первые 3 инъекции, затем – 30 мг подкожно каждые 8 нед.

Анализировались динамика жалоб пациентов и изменения в проводимой терапии. Для определения уровня контроля над заболеванием использовался опросник по контролю над БА (*Asthma Control Questionnaire* – ACQ-5). Каждому из пунктов опросника присваивалось значение по 7-балльной шкале (0 – хороший контроль, 6 – плохой контроль). Общий балл по ACQ-5 вычислялся как среднее арифметическое для 5 ответов:

- < 0,5–0,75 – хороший контроль;
- 0,75–1,5 – частичный контроль;
- 1,5 – неконтролируемая БА.

По данным общеклинического анализа крови оценивалось содержание эозинофилов в абсолютном значении. Забор крови осуществлялся из периферической вены.

Также проводилась спирометрия. Объем форсированного выдоха за 1-ю секунду (ОФВ<sub>1</sub>) оценивали

с использованием должных величин, разработанных Р.Ф.Клементом и Н.А.Зильбером.

Статистическая обработка данных выполнялась с использованием стандартного пакета прикладного статистического анализа *Statistica for Windows 7.0* с учетом параметрических и непараметрических методов.

## Результаты

Базисная терапия на момент назначения бенрализумаба у всех пациентов была представлена комбинацией высоких доз иГКС / ДДБА (в 14 случаях – будесонид / формотерол, в 2 случаях – флутиказона пропионат / сальметерол, в 2 случаях – флутиказона фуолат / вилантерол) в сочетании с тиотропия бромидом в дозе 5 мкг 1 раз в сутки. Большинство ( $n = 16$ ; 89 %) пациентов также получали монтерлукаст в дозе 10 мг 1 раз в сутки длительными курсами либо регулярно. На момент включения в исследование 2 (11,1 %) пациента постоянно принимали сГКС в средней поддерживающей дозе 6 и 8 мг метилпреднизолона в сутки, что расценивалось как стероидозависимая БА.

Значимой сопутствующей патологией являлся полипоз носа, который был выявлен у 10 (55,6 %) пациентов. При этом полипэктомия в анамнезе, в т. ч. повторная, потребовалась 7 (43,8 %) пациентам. По данному поводу больные получали лечение интраназальными стероидами и находились под регулярным наблюдением врача-оториноларинголога. Непереносимость нестероидных противовоспалительных препаратов в анамнезе выявлялась у 5 (50 %) пациентов с ТБА и полипозом носа.

О неудовлетворительном контроле БА на момент включения в исследование свидетельствовал показатель ACQ-5  $2,20 \pm 0,68$  балла. У всех пациентов в анамнезе выявлялась эозинофилия крови в анамнезе – от 300 до 1 400 ( $596,0 \pm 314,1$ ) клеток / мкл. Средний постбронходилатационный уровень ОФВ<sub>1</sub> на момент включения в исследование составлял  $46\text{--}96\%$  долж. ( $64 \pm 13,9\%$  долж.).

У всех пациентов на фоне терапии бенрализумабом улучшилось клиническое состояние: уменьшилась выраженность респираторных симптомов, снизилась потребность в дополнительных ингаляциях бронхолитических препаратов и повысилась толерантность к физическим нагрузкам. Причем у большинства ( $n = 14$ ; 78 %) пациентов клиническое улучшение наблюдалось к концу 1-го мес. и у всех – к исходу 3-го мес. терапии. Динамика клинических симптомов, лабораторных и инструментальных показателей представлена в таблице.

Отражением механизма действия бенрализумаба, связанного с антителозависимой клеточно-опосредованной цитотоксичностью, явилась динамика эозинофилии крови ( $p < 0,01$ ). Уже во время визита 1 (1–3-й мес. терапии) у подавляющего большинства ( $n = 15$ ; 83 %) уровень эозинофилии составлял 0–100 клеток / мкл и только у 3 (16,7 %) пациентов данный показатель был несущественно превышен. К окончанию 1 года наблюдения (визит 2) у ряда пациентов наблюдалось повышение уровня эозинофи-

Таблица  
Динамика клинических симптомов, лабораторных и инструментальных показателей у пациентов с тяжелой бронхиальной астмой на фоне терапии бенрализумабом

Table  
Dynamics of clinical symptoms, laboratory and instrumental test results in patients with severe asthma during benralizumab therapy

Показатель	Визит 0	Визит 1	Визит 2	Достоверность различий, <i>p</i>	
				визит 1 vs визит 2	визит 1 vs визит 3
Контроль БА по АСQ-5, баллы	2,3 ± 0,69	1,4 ± 0,38	1,3 ± 0,21	< 0,05	< 0,05
Количество эозинофилов крови, клеток / мкл	595 ± 314	52 ± 46,6	98 ± 91,9	< 0,01	< 0,01
ОФВ <sub>1</sub> , % доп.	64 ± 13,8	66 ± 12,2	67 ± 12,1	0,08	< 0,05

Примечание: *p* – достоверность различий между группами; ОФВ<sub>1</sub> – объем форсированного выдоха за 1-ю секунду.

Notes: *p*, significance of differences between the groups.

лии крови, причем у 4 (22,2 %) пациентов –  $\geq 150$  клеток / мкл, а у 1 (5,6 %) пациента – 350 клеток / мкл. При этом отмечалось, что повышение количества эозинофилов крови не коррелировало с каким-либо клиническим ухудшением.

Повышение среднего уровня ОФВ<sub>1</sub> свидетельствовало о положительной динамике на фоне комплексной терапии с применением бенрализумаба. При этом достоверное ( $p < 0,05$ ) улучшение регистрировалось только во время визита 2, что может объясняться малым количеством наблюдений.

До применения бенрализумаба у всех пациентов наблюдались ежегодные обострения БА (2–4 раза в год), требовавшие применения сГКС. При этом у большинства ( $n = 12$ ; 67 %) пациентов обострения требовали госпитализации до 1 раза в год. На фоне терапии с использованием бенрализумаба число обострений статистически значимо ( $p < 0,05$ ) снизилось (рис. 1); у 11 (61 %) пациентов не регистрировались обострения, при которых был бы необходим курс

сГКС. У остальных пациентов наблюдалось не более 1 обострения за 1 год лечения. Ни в одном случае госпитализация не потребовалась.

У 2 (11,1 %) пациентов, принимавших сГКС на регулярной основе, удалось добиться снижения зависимости от этих препаратов. У 1 (5,6 %) пациента положительная клиническая динамика позволила полностью отменить прием препарата, а еще у 1 (5,6 %) больного поддерживающая доза метилпреднизолона была снижена с 8 до 2 мг в сутки.

За период наблюдения ни у одного пациента с ТБА не проявились симптомы, которые можно было трактовать как нежелательные явления.

Чтобы продемонстрировать многоплановые положительные клинические эффекты бенрализумаба, требующие обсуждения и дальнейшего изучения, приводим один из клинических примеров, описанный в ходе наших наблюдений.

#### Клиническое наблюдение

Пациент в возрасте 31 года длительно страдал БА и получал базисную терапию будесонидом / формотеролом от 640 / 18 до 960 / 27 мкг в сутки в сочетании с тиотропия бромидом 5 мкг в сутки и монтелукастом 10 мг в сутки. В 2017 г. врачом-оториноларингологом был поставлен диагноз «хронический полипозный риносинусит», после чего больной начал получать интраназальные ГКС на регулярной основе. Однако эффект этой терапии был недостаточным. Клиническое течение БА характеризовалось как частично контролируемое, обострения заболевания наблюдались 1–2 раза в год. В 2018 г. при компьютерной томографии (КТ) придаточных пазух носа выявлено поражение полипозным процессом решетчатого лабиринта, обеих верхнечелюстных пазух, основной пазухи слева и лобной пазухи справа. При этом костные анатомические структуры лобной пазухи были сохранены.

Рекомендованное пациенту оперативное вмешательство (септопластика, двусторонняя эндоскопическая гаймор-этомидотомия) было выполнено в марте 2019 г. В результате оперативного лечения пациент отметил улучшение носового дыхания и восстановление обоняния. Консервативное послеоперационное лечение включало только использование назальных ГКС. Функциональный эффект оперативного вмешательства сохранялся более 12 мес.

В связи с рецидивом жалоб на ухудшение носового дыхания в ноябре 2020 г. выполнена повторная КТ около-

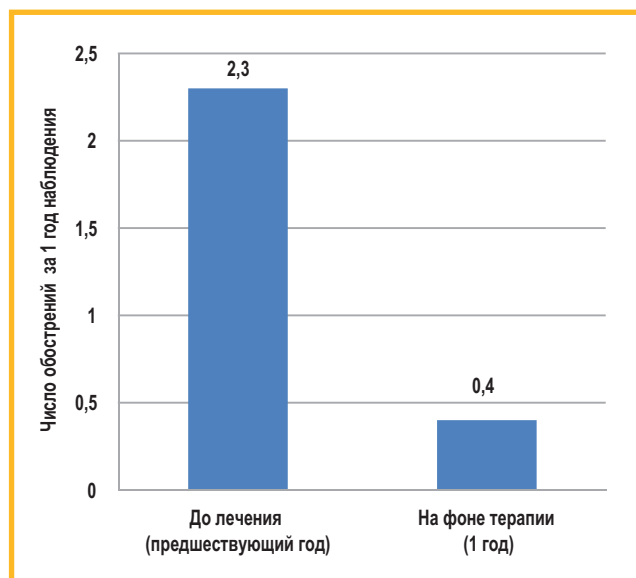


Рис. 1. Динамика числа обострений у больных ТБА на фоне терапии бенрализумабом в течение 1 года

Figure 1. Number of asthma exacerbations in patients with SBA during benralizumab therapy for 1 year

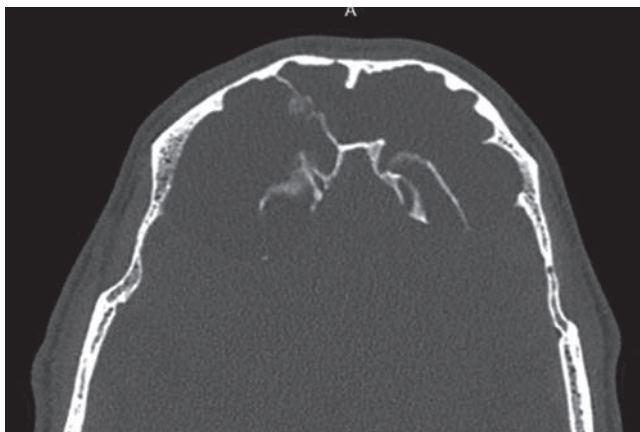


Рис. 2. Данные компьютерной томографии, отражающие рецидивирование полипозного процесса  
Figure 2. Computed tomography findings, showing the recurrence of the polyposis

носовых пазух, посредством которой выявлено тотальное затемнение всех придаточных пазух носа, резкое увеличение лобных пазух в размерах с выраженным истончением вплоть до резорбции задних стенок лобных пазух. Также обнаружено пролабирование содержимого левой лобной пазухи в полость глазницы (рис. 2).

Подтверждение и уточнение патологического процесса получено в декабре 2020 г. с использованием магнитно-резонансной томографии (МРТ) головного мозга (ГМ) с контрастным усилением (рис. 3). Было подтверждено резкое расширение лобных пазух с компрессией лобных долей ГМ (T2 Propeller, см. рис. 3А); лобные пазухи оказались заполнены жидкостным содержимым, по МР-характеристикам аналогичным ликвору (T2 FLAIR, см. рис. 3В).

В январе 2021 г. пациенту была выполнена бифронтальная краниотомия с микрохирургическим удалением полипозной ткани с эндоскопической ассистенцией и последующей пластикой дефекта аутоаутоинтрансплантатом. В результате гистологического исследования патологической ткани был констатирован синоназальный воспалительный полип.

С февраля 2021 г. начата терапия бенрализумабом. Основаниями для назначения явились плохо контролируемое

течение БА на фоне терапии иГКС в высоких дозах в сочетании с ДДБА, верифицированная «аспиринотриада» с рецидивирующим полипозом и эозинофильный фенотип БА (на момент начала терапии уровень эозинофилов крови – 840 клеток / мкл). На фоне терапии улучшился контроль над БА (течение характеризовалось как контролируемое; 0,4 балла по АСQ-5.). За 1 год наблюдения не отмечалось обострений БА, требующих назначения сГКС, уровень эозинофилов крови составлял 10 клеток / мкл.

В дальнейшем на протяжении 1 года каждые 3 мес. у пациента проводились контрольные КТ-исследования, которые подтверждали сохранение полипозного поражения придаточных пазух носа. При этом эффект декомпрессии лобных долей ГМ был устойчивым (рис. 4А), а прогрессирование процесса отсутствовало.

Приведенный клинический пример отражает агрессивный характер течения хронического полипозного риносинусита у пациента с «аспиринотриадой»: после оперативного лечения – быстрое ( $\approx 1$  год) рецидивирование процесса с интракраниальным распространением полипозной ткани, несмотря на терапию иГКС. Добавление к комплексной терапии бенрализумаба по поводу неконтролируемой эозинофильной ТБА оказало положительный клинический эффект. При этом после повторного оперативного лечения по поводу назального полипоза (декомпрессии лобных долей ГМ и восстановления фронтоназального дренажа) отмечено безрецидивное течение полипоза на протяжении 1 года наблюдения и применения бенрализумаба по поводу ТБА. Одновременно у коморбидного пациента улучшалось течение БА, сохранялся контроль БА и отсутствовали обострения заболевания.

## Обсуждение

Полученные нами в наблюдательном исследовании данные указывают на возможность улучшения клинического состояния пациентов с ТБА в реальной клинической практике и подтверждают эффективность применения бенрализумаба, подтвержденную в РКИ. Уменьшение показателя АСQ-5, значимый прирост ОФV<sub>1</sub> и регресс эозинофилии после назначения бен-

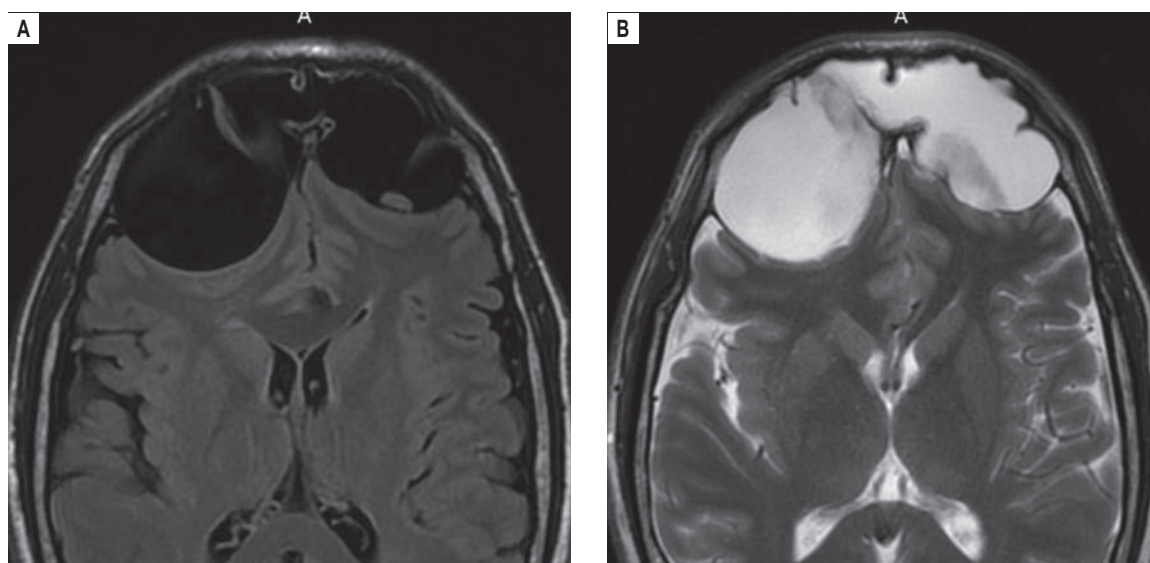


Рис. 3. Данные магнитно-резонансной томографии головного мозга: А – T2 Propeller; В – T2 FLAIR  
Figure 3. Magnetic resonance imaging findings of the brain: A, T2 Propeller; B, T2 FLAIR

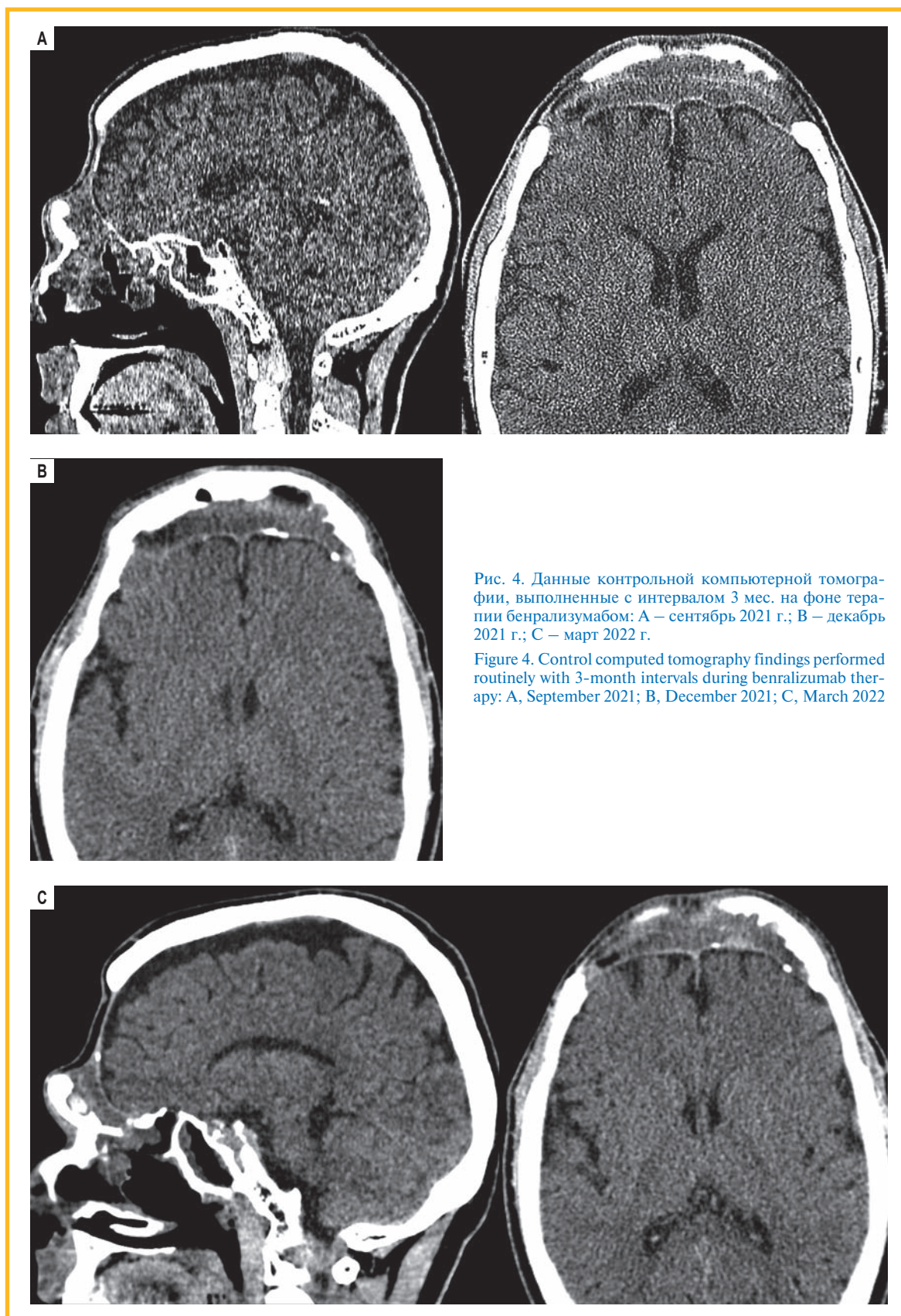


Рис. 4. Данные контрольной компьютерной томографии, выполненные с интервалом 3 мес. на фоне терапии бенрализумабом: А – сентябрь 2021 г.; В – декабрь 2021 г.; С – март 2022 г.

Figure 4. Control computed tomography findings performed routinely with 3-month intervals during benralizumab therapy: A, September 2021; B, December 2021; C, March 2022

рализумаба были зарегистрированы в исследованиях SIROCCO и CALIMA [6, 7]. По данным одного из первых исследований в условиях реальной клинической практики, посвященного применению бенрализумаба при эозинофильной ТБА, было показано уменьшение

количества эозинофилов крови с  $814,7 \pm 292,3$  клеток / мкл в исходном состоянии до  $51,3 \pm 97,5$  клеток / мкл уже через 4 нед. после 1-й инъекции [12]. Уже в первые месяцы терапии уровень эозинофилов снизился у всех пациентов и у подавляющего боль-

шинства (83 %) не превышал 100 клеток / мкл. Это отражает механизм действия бенрализумаба, связанный с антителозависимой клеточно-опосредованной цитотоксичностью. Стойкое сохранение данного эффекта в течение 1 года терапии у большинства наблюдаемых пациентов также согласуется с данными научной литературы. При этом к окончанию 1 года наблюдения у 4 (22 %) пациентов наблюдалось повышение уровня эозинофилов крови до  $\geq 150$  клеток / мкл, что, вероятно, объясняется эффектом «ускользания». Однако данное повышение не сопровождалось клиническим ухудшением.

Помимо улучшения контроля над БА, клинически важной конечной точкой является уменьшение частоты обострений заболевания. Данные настоящего исследования свидетельствуют о снижении частоты обострений БА почти в 5 раз. При этом у 11 (61 %) пациентов данная терапия привела к полному отсутствию обострений, требовавших курса сГКС, в течение периода наблюдения. J.E. Kavanagh et al. выявили снижение числа обострений БА с  $4,92 \pm 3,35$  до  $1,34 \pm 1,71$  в год ( $n = 131$ ), причем у 57 % пациентов не было зафиксировано ни одного обострения за 1 год терапии бенрализумабом [13].

В настоящем исследовании участвовали только 2 пациента со стероидозависимой ТБА, тем не менее улучшение контроля БА позволило полностью отменить прием сГКС у одного, а у второго — существенно уменьшить поддерживающую дозу метилпреднизолона. Такой результат согласуется с данными клинического исследования III фазы ZONDA [14], показавшем снижение дозы сГКС при терапии бенрализумабом: после 28-недельного периода у примерно половины пациентов удалось полностью отменить прием сГКС без ухудшения контроля над БА.

Приведенный клинический пример отражает «стабилизирующее» влияние бенрализумаба на исходно агрессивное течение хронического полипозного риносинусита у пациента с «аспириновой» БА (быстрое рецидивирование процесса после полипэктомии с интракраниальным распространением), которое наблюдалось наряду с улучшением течения БА. Накапливающиеся данные реальной клинической практики, в т. ч. по эффективности бенрализумаба, могут служить основой для расширенного применения данного препарата при эозинофильной ТБА (эТБА), включая эТБА с клинически значимыми коморбидными состояниями, такими как полипозный риносинусит.

## Заключение

В реальной клинической практике показано, что включение бенрализумаба в комплексную терапию эозинофильной ТБА приводит к значимому улучшению контроля над заболеванием и параметров бронхиальной проводимости. Кроме того, заметно снижается количество эозинофилов крови и сокращается число обострений, в т. ч. у пациентов с коморбидными заболеваниями, такими как полипозный риносинусит.

## Литература

1. Авдеев С.Н., Ненасьева Н.М., Жуденков К.В. и др. Распространенность, заболеваемость, фенотипы и другие характеристики тяжелой бронхиальной астмы в Российской Федерации. *Пульмонология*. 2018; 28 (3): 341–358. DOI: 10.18093/0869-0189-2018-28-3-341-358.
2. Княжеская Н.П., Анаев Э.Х., Камелева А.А. и др. Таргетная терапия бронхиальной астмы. Бенрализумаб: в фокусе внимания пациенты, принимающие системные глюкокортикостероиды. *Медицинский Совет*. 2020; (17): 9–16. DOI: 10.21518/2079-701X-2020-17-9-16.
3. Global Initiative for Asthma. Global Strategy for Asthma Management and Prevention. 2022 Report. Available at: <https://ginasthma.org/wp-content/uploads/2022/07/GINA-Main-Report-2022-FINAL-22-07-01-WMS.pdf> [Accessed: May 17, 2022].
4. Ненасьева Н.М., Курбачева О.М., Авдеев С.Н. и др. Практические рекомендации по выбору иммунобиологического препарата для лечения тяжелой бронхиальной астмы Т2-эндотипа. *Пульмонология*. 2020; 30 (2): 227–244. DOI: 10.18093/0869-0189-2020-30-2-227-244.
5. Инструкция по медицинскому применению лекарственного препарата Фазенра. Доступно на: <https://www.astrazeneca.ru/content/dam/az-ru/downloads/preparations/Fasenra-Pen-Lea-flet-RU-V1.pdf>
6. Bleecker E.R., FitzGerald J.M., Chanez P. et al. Efficacy and safety of benralizumab for patients with severe asthma uncontrolled with high-dosage inhaled corticosteroids and long-acting  $\beta_2$ -agonists (SIROCCO): a randomised, multicentre, placebo-controlled phase 3 trial. *Lancet*. 2016; 388 (10056): 2115–2127. DOI: 10.1016/S0140-6736(16)31324-1.
7. FitzGerald J.M., Bleecker E.R., Nair P. et al. Benralizumab, an anti-interleukin-5 receptor alpha monoclonal antibody, as add-on treatment for patients with severe, uncontrolled, eosinophilic asthma (CALIMA): a randomised, double-blind, placebo-controlled phase 3 trial. *Lancet*. 2016; 388 (10056): 2128–2141. DOI: 10.1016/S0140-6736(16)31322-8.
8. Bachert C., Han J.K., Desrosiers M.Y. et al. Efficacy and safety of benralizumab in chronic rhinosinusitis with nasal polyps: a randomized, placebo-controlled trial. *J. Allergy Clin. Immunol.* 2022; 149 (4): 1309–1317.e12. DOI: 10.1016/j.jaci.2021.08.030.
9. Korn S., Bourdin A., Chupp G. et al. Integrated safety and efficacy among patients receiving benralizumab for up to 5 years. *J. Allergy Clin. Immunol. Pract.* 2021; 9 (12): 4381–4392.e4. DOI: 10.1016/j.jaip.2021.07.058.
10. Menzies-Gow A., Gummell M., Heaney L.G. et al. Oral corticosteroid elimination via a personalised reduction algorithm in adults with severe, eosinophilic asthma treated with benralizumab (PONENTE): a multicentre, open-label, single-arm study. *Lancet Respir. Med.* 2022; 10 (1): 47–58. DOI: 10.1016/S2213-2600(21)00352-0.
11. Chung Y., Katial R., Mu F. et al. Real-world effectiveness of benralizumab: results from the ZEPHYR 1 study. *Ann. Allergy Asthma Immunol.* 2022; 128 (6): 669–676.e6. DOI: 10.1016/j.anai.2022.02.017.
12. Pelaia C., Busceti M.T., Vatrella A. et al. Real-life rapidity of benralizumab effects in patients with severe allergic eosinophilic asthma: assessment of blood eosinophils, symptom control, lung function and oral corticosteroid intake after the first drug dose. *Pulm. Pharmacol. Ther.* 2019; 58: 101830. DOI: 10.1016/j.pupt.2019.101830.
13. Kavanagh J.E., Hearn A.P., Dhariwal J. et al. Real-world effectiveness of benralizumab in severe eosinophilic asthma. *Chest*. 2021; 159 (2): 496–506. DOI: 10.1016/j.chest.2020.08.2083.
14. Nair P., Wenzel S., Rabe K.F. et al. Oral glucocorticoid-sparing effect of benralizumab in severe asthma. *N. Engl. J. Med.* 2017; 376 (25): 2448–2458. DOI: 10.1056/NEJMoal703501.

Поступила: 09.06.22

Принята к печати: 17.08.22

## References

1. Avdeev S.N., Nenasheva N.M., Zhudenkov K.V. et al. [Prevalence, morbidity, phenotypes and other characteristics of severe bronchial asthma in Russian Federation]. *Pul'monologiya*. 2018; 28 (3): 341–358. DOI: 10.18093/0869-0189-2018-28-3-341-358 (in Russian).

- Knyazheskaya N.P., Anaev E.Kh., Kameleva A.A. et al. [Targeted therapy in bronchial asthma. Benralizumab: focus on patients using systemic glucocorticosteroids]. *Meditsinskiy Sovet*. 2020; (17): 9–16. DOI: 10.21518/2079-701X-2020-17-9-16 (in Russian).
- Global Initiative for Asthma. Global Strategy for Asthma Management and Prevention. 2022 Report. Available at: <https://ginasthma.org/wp-content/uploads/2022/07/GINA-Main-Report-2022-FINAL-22-07-01-WMS.pdf> [Accessed: May 17, 2022].
- Nenasheva N.M., Kurbacheva O.M., Avdeev S.N. et al. [Practical recommendations for choosing an immunobiological preparation for the treatment of severe bronchial asthma of T2-endotype]. *Pul'monologiya*. 2020; 30 (2): 227–244. DOI: 10.18093/0869-0189-2020-30-2-227-244 (in Russian).
- [Instructions for the medical use of the drug Fasenra]. Available at: <https://www.astrazeneca.ru/content/dam/az-ru/downloads/preparations/Fasenra-Pen-Leafler-RU-V1.pdf> (in Russian).
- Bleecker E.R., FitzGerald J.M., Chanez P. et al. Efficacy and safety of benralizumab for patients with severe asthma uncontrolled with high-dosage inhaled corticosteroids and long-acting  $\beta_2$ -agonists (SIROCCO): a randomised, multicentre, placebo-controlled phase 3 trial. *Lancet*. 2016; 388 (10056): 2115–2127. DOI: 10.1016/S0140-6736(16)31324-1.
- FitzGerald J.M., Bleecker E.R., Nair P. et al. Benralizumab, an anti-interleukin-5 receptor alpha monoclonal antibody, as add-on treatment for patients with severe, uncontrolled, eosinophilic asthma (CALIMA): a randomised, double-blind, placebo-controlled phase 3 trial. *Lancet*. 2016; 388 (10056): 2128–2141. DOI: 10.1016/S0140-6736(16)31322-8.
- Bachert C., Han J.K., Desrosiers M.Y. et al. Efficacy and safety of benralizumab in chronic rhinosinusitis with nasal polyps: a randomized, placebo-controlled trial. *J. Allergy Clin. Immunol.* 2022; 149 (4): 1309–1317.e12. DOI: 10.1016/j.jaci.2021.08.030.
- Korn S., Bourdin A., Chupp G. et al. Integrated safety and efficacy among patients receiving benralizumab for up to 5 years. *J. Allergy Clin. Immunol. Pract.* 2021; 9 (12): 4381–4392.e4. DOI: 10.1016/j.jaip.2021.07.058.
- Menzies-Gow A., Gurnell M., Heaney L.G. et al. Oral corticosteroid elimination via a personalised reduction algorithm in adults with severe, eosinophilic asthma treated with benralizumab (PONENTE): a multicentre, open-label, single-arm study. *Lancet Respir. Med.* 2022; 10 (1): 47–58. DOI: 10.1016/S2213-2600(21)00352-0.
- Chung Y., Katial R., Mu F. et al. Real-world effectiveness of benralizumab: results from the ZEPHYR 1 study. *Ann. Allergy Asthma Immunol.* 2022; 128 (6): 669–676.e6. DOI: 10.1016/j.anai.2022.02.017.
- Pelaia C., Busceti M.T., Vatrella A. et al. Real-life rapidity of benralizumab effects in patients with severe allergic eosinophilic asthma: assessment of blood eosinophils, symptom control, lung function and oral corticosteroid intake after the first drug dose. *Pulm. Pharmacol. Ther.* 2019; 58: 101830. DOI: 10.1016/j.pupt.2019.101830.
- Kavanagh J.E., Hearn A.P., Dhariwal J. et al. Real-world effectiveness of benralizumab in severe eosinophilic asthma. *Chest*. 2021; 159 (2): 496–506. DOI: 10.1016/j.chest.2020.08.2083.
- Nair P., Wenzel S., Rabe K.F. et al. Oral glucocorticoid-sparing effect of benralizumab in severe asthma. *N. Engl. J. Med.* 2017; 376 (25): 2448–2458. DOI: 10.1056/NEJMoa1703501.

Received: June 09, 2022

Accepted for publication: August 17, 2022

## Информация об авторах / Authors Information

**Серда Виталий Петрович** — д. м. н., доцент, старший преподаватель кафедры пропедевтики внутренних болезней Федерального государственного бюджетного военного образовательного учреждения высшего образования «Военно-медицинская академия имени С.М.Кирова» Министерства обороны Российской Федерации, заместитель главного врача по стационарной медицинской помощи, врач-пульмонолог общества с ограниченной ответственностью «Мой медицинский центр»; тел.: (812) 406-88-88; e-mail: vsreda@sogaz-clinic.ru (ORCID: <https://orcid.org/0000-0002-7958-7451>)

**Vitaliy P. Sereda**, Doctor of Medicine, Associate Professor, Senior Lecturer, Department of Propaedeutics of Internal Diseases, Federal State Budgetary Military Educational Institution of Higher Education “Military Medical Academy named after S.M.Kirov” of the Ministry of Defence of the Russian Federation, Deputy chief physician for inpatient care, pulmonologist, My Medical Center LLC; tel.: (812) 406-88-88; e-mail: vsreda@sogaz-clinic.ru (ORCID: <https://orcid.org/0000-0002-7958-7451>)

**Свиридо Дмитрий Александрович** — заведующий пульмонологическим отделением Санкт-Петербургского государственного бюджетного учреждения здравоохранения «Городская больница № 26»; тел.: (812) 374-38-68; e-mail: teratology@mail.ru (ORCID: <https://orcid.org/0000-0001-6924-0799>)

**Dmitriy A. Svirido**, Head of the Pulmonology Department, Saint-Petersburg City Hospital No.26; tel.: (812) 374-38-68; e-mail: teratology@mail.ru (ORCID: <https://orcid.org/0000-0002-7958-7451>)

**Комаров Михаил Владимирович** — к. м. н., доцент кафедры оториноларингологии Федерального государственного бюджетного образовательного учреждения высшего образования «Северо-Западный государственный медицинский университет имени И.И.Мечникова» Министерства здравоохранения Российской Федерации; тел.: (812) 543-94-13; e-mail: 7\_line@mail.ru (ORCID: <https://orcid.org/0000-0003-4471-3603>)

**Mikhail V. Komarov**, Candidate of Medicine, Associate Professor, Department of Otorhinolaryngology, North-Western State Medical University named after I.I.Mechnikov; tel.: (812) 543-94-13; e-mail: 7\_line@mail.ru (ORCID: <https://orcid.org/0000-0002-7958-7451>)

**Миронова Жанна Александровна** — д. м. н., профессор кафедры госпитальной терапии Федерального государственного бюджетного образовательного учреждения высшего образования «Первый Санкт-Петербургский государственный университет имени академика И.П.Павлова» Министерства здравоохранения Российской Федерации; тел.: (812) 338-60-87; e-mail: zhanmir@mail.ru (ORCID: <https://orcid.org/0000-0002-1268-9795>)

**Zhanna A. Mironova**, Doctor of Medicine, Professor, Department of Hospital Therapy, Federal State Budgetary Educational Institution of Higher Education “Academician I.P. Pavlov First St. Petersburg State Medical University” of the Ministry of Healthcare of the Russian Federation; tel.: (812) 338-60-87; e-mail: zhanmir@mail.ru (ORCID: <https://orcid.org/0000-0002-1268-9795>)

**Нёма Михаил Александрович** — к. м. н., доцент кафедры госпитальной терапии Федерального государственного бюджетного образовательного учреждения высшего образования «Первый Санкт-Петербургский государственный университет имени академика И.П.Павлова» Министерства здравоохранения Российской Федерации; тел.: (812) 338-60-87; e-mail: nyoma@yandex.ru (ORCID: <https://orcid.org/0000-0002-8152-7618>)

**Mikhail A. Nyoma**, Candidate of Medicine, Associate Professor, Department of Hospital Therapy, Federal State Budgetary Educational Institution of Higher Education “Academician I.P. Pavlov First St. Petersburg State Medical University” of the Ministry of Healthcare of the Russian Federation; tel.: (812) 338-60-87; e-mail: nyoma1@yandex.ru (ORCID: <https://orcid.org/0000-0002-8152-7618>)

## Участие авторов

**Серда В.П., Свиридо Д.А.** — концепция и дизайн статьи  
**Серда В.П., Комаров М.В., Миронова Ж.А., Нёма М.А.** — написание текста  
**Серда В.П., Свиридо Д.А., Комаров М.В.** — сбор и обработка материала  
**Серда В.П.** — редактирование

## Authors Contribution

**Sereda V.P., Svirido D.A.** — the concept and design of the article  
**Sereda V.P., Komarov M.V., Mironova Zh.A., Nyoma M.A.** — writing the text  
**Sereda V.P., Svirido D.A., Komarov M.V.** — collection and processing of the material  
**Sereda V.P.** — editing