



## Язва языка как проявление ВИЧ-ассоциированного туберкулеза с множественной лекарственной устойчивостью

А. В. КУКУРИКА<sup>1</sup>, И. А. ЮРОВСКАЯ<sup>2</sup>, Е. И. ЮРОВСКАЯ<sup>3</sup>

<sup>1</sup>Городской противотуберкулезный диспансер, г. Макеевка, Украина

<sup>2</sup>ГОО ВПО «Донецкий национальный медицинский университет им. М. Горького», г. Донецк, Украина

<sup>3</sup>Республиканская клиническая туберкулезная больница, г. Донецк, Украина

РЕЗЮМЕ

Туберкулез языка относится к числу редких локализаций внелегочного туберкулеза. Приведен клинический случай туберкулезного глоссита на фоне легочного туберкулеза с множественной лекарственной устойчивостью у больного с ВИЧ-инфекцией 35 лет. Несмотря на относительно быструю верификацию диагноза, сложность клинической ситуации состояла в дифференциальной диагностике с неспецифическим поражением, отсутствием сведений о ВИЧ-статусе, выявлении лекарственной устойчивости микобактерий туберкулеза. Данный случай демонстрирует поэтапную диагностику и лечение туберкулезной язвы языка. Комплексное обследование с применением молекулярно-генетических, бактериологических, гистологических и лучевых методов диагностики способствовало своевременному назначению адекватной схемы противотуберкулезной терапии.

**Ключевые слова:** туберкулез языка, язва языка, внелегочный туберкулез, МЛУ-ТБ, ВИЧ-инфекция, дифференциальная диагностика

**Для цитирования:** Кукурика А. В., Юровская И. А., Юровская Е. И. Язва языка как проявление ВИЧ-ассоциированного туберкулеза с множественной лекарственной устойчивостью // Туберкулёз и болезни лёгких. – 2022. – Т. 100, № 2. – С. 48-52. <http://doi.org/10.21292/2075-1230-2022-100-2-48-52>

## Tongue Ulcer as a Manifestation of Secondary HIV-Associated Multidrug-Resistant Tuberculosis

A. V. KUKURIKA<sup>1</sup>, I. A. IUROVSKAIA<sup>2</sup>, E. I. IUROVSKAIA<sup>3</sup>

<sup>1</sup>Municipal TB Dispensary, Makeyevka, Ukraine

<sup>2</sup>M. Gorky Donetsk National Medical University, Donetsk, Ukraine

<sup>3</sup>Republican Clinical Tuberculosis Hospital, Donetsk, Ukraine

ABSTRACT

Tuberculosis of the tongue is one of the rare localizations of extrapulmonary tuberculosis. The article presents a clinical case of secondary tuberculous glossitis with concurrent multidrug-resistant pulmonary tuberculosis in a 35-year-old HIV-infected patient. Despite relatively rapid verification of the diagnosis, the clinical situation was difficult due to differential diagnosis with nonspecific lesions, unknown HIV status, and detection of drug resistance of *Mycobacterium tuberculosis*. This case illustrates the step-by-step diagnosis and treatment of tuberculous ulcers of the tongue and lungs. The comprehensive examination with the use of molecular genetic, bacteriological, histological, and X-ray diagnostic tools contributed to the timely prescription of the adequate anti-tuberculosis therapy regimen.

**Key words:** tuberculosis of tongue, tongue ulcer, extrapulmonary tuberculosis, MDR-TB, HIV infection, differential diagnosis

**For citations:** Kukurika A. V., Iurovskaia I. A., Iurovskaia E. I. Tongue ulcer as a manifestation of secondary HIV-associated multidrug-resistant tuberculosis. *Tuberculosis and Lung Diseases*, 2022, Vol. 100, no. 2, P. 48-52. (In Russ.) <http://doi.org/10.21292/2075-1230-2022-100-2-48-52>

Для корреспонденции:

Кукурика Анастасия Владимировна  
E-mail: [nasty\\_a\\_kukurika@mail.ru](mailto:nasty_a_kukurika@mail.ru)

Correspondence:

Anastasia V. Kukurika  
Email: [nasty\\_a\\_kukurika@mail.ru](mailto:nasty_a_kukurika@mail.ru)

Несмотря на многочисленные достижения в области профилактики, диагностики и лечения туберкулеза, относительная частота случаев внелегочного туберкулеза (ВЛ ТБ) увеличивается. В настоящее время оральные проявления туберкулеза выявляются наряду со многими забытыми ВЛ локализациями со средней частотой менее 1% случаев [6-8].

Среди мягкотканых структур ротовой полости язык является наиболее частым очагом поражения туберкулезом [15]. Туберкулез языка (ТЯ) – явление редкое даже в регионах с высоким бременем

туберкулеза, частота которого не превышает 0,1%. Механизм заражения изучен недостаточно, предполагается, что основной путь передачи – спутогенный, обусловленный аутоинокуляцией микобактерий туберкулеза (МБТ) с мокротой в пораженные участки слизистой оболочки или гематогенный из первичных очагов инфекции [1]. Редкость ТЯ связана с защитными свойствами слюны за счет ферментов и антител, pH ротовой полости, особенностями кровоснабжения, наличием изменчивой сапрофитной микрофлоры, малым количеством лимфоидных

фолликулов [5, 16]. Клиническая картина ТЯ разнообразна и обычно представлена долго не заживающей язвой, узелками, опухолью, трещинами. Язвы чаще единичные, имеют уплотненный, неровный и подрытый край с некротическим основанием [11, 14]. Изначально язва может быть безболезненной, но со временем нарастает болевой синдром [13]. Язвы следует дифференцировать с новообразованиями, травматическими, сифилитическими язвами, актиномикозом, гистоплазмозом, гранулемой Вегенера, саркоидозом, лейкокератозом, волосатой лейкоплакией, афтозным стоматитом, пузырчаткой обыкновенной [4, 17, 19]. Верификация диагноза, особенно когда ТЯ не сопровождается туберкулезом легких, затруднительна, поэтому необходим гистопатологический анализ, для которого используется глубокая биопсия из-за гиперплазии эпителия [2, 10].

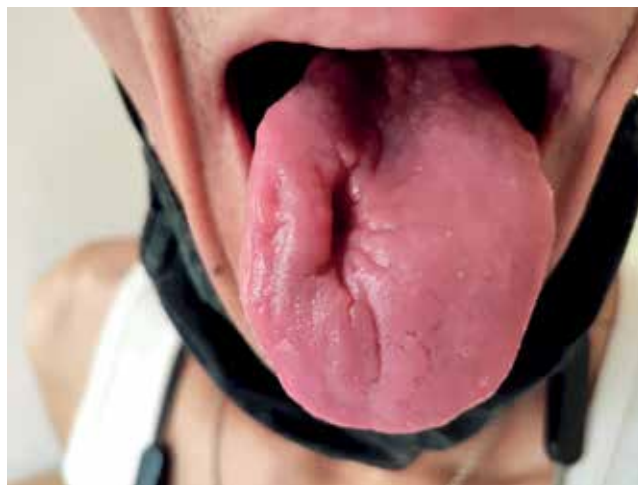Туберкулезные поражения ротовой полости часто манифестируют на ранней стадии ВИЧ-инфекции и отражают лежащую в основе иммуносупрессию [9, 18]. Своевременное выявление ТЯ является актуальным в практике врачей различного профиля, а поражения полости рта могут быть индикатором иммуносупрессии у пациентов. Представляем случай ТЯ на фоне туберкулеза легких с множественной лекарственной устойчивостью (МЛУ-ТБ) у пациента с ВИЧ-инфекцией.

#### Клинический случай

Пациент М. (35 лет) поступил в противотуберкулезный стационар с жалобами на наличие долго не заживающей язвы на языке, кашель со слизистой мокротой, одышку при незначительной физической нагрузке. Из анамнеза жизни известно, что 10 лет назад болел туберкулезом брат, с которым постоянно контактировал. Профилактические осмотры проходит нерегулярно, последний – 2 года назад. Аллергологический и генетический анамнез не отягощены. В прошлом злоупотреблял инъекционными наркотическими веществами. Находился в местах лишения свободы на протяжении 6 лет.

Считает себя больным в течение месяца, когда появились жалобы на долго не заживающую язву на языке. Обратился в общую лечебную сеть, консультирован стоматологом и онкологом. Выставлен предварительный диагноз: новообразование языка. Дообследован, выявлена патология в легких. Консультирован фтизиатром, для дальнейшего лечения госпитализирован в противотуберкулезный стационар.

При поступлении общее состояние относительно удовлетворительное, индекс массы тела – 18,23 кг/м<sup>2</sup>, температура – 36,8°С. Кожные покровы и видимые слизистые бледные. Язык чистый, на спинке визуализируется трещенообразная язва размером 4,0 × 2,0 см с неровными краями, без налета (рис. 1). Пальпируются переднешейные и



**Рис. 1.** Пациент М. Туберкулёзная язва языка при поступлении в стационар

**Fig. 1.** Tuberculous tongue ulcer on admission

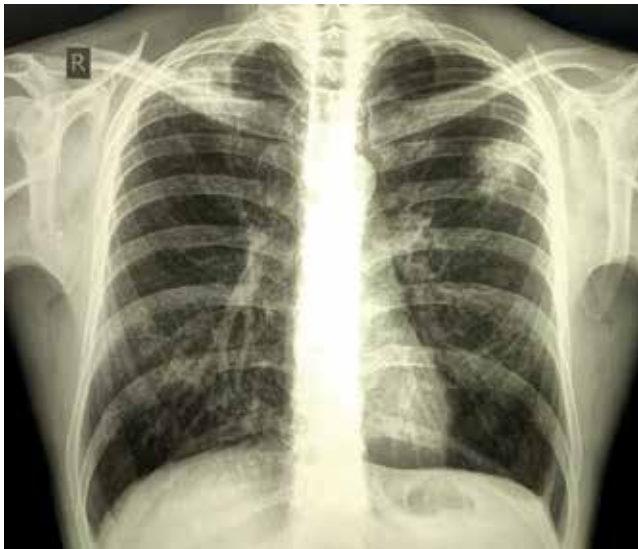заднешейные лимфоузлы диаметром до 2 см, плотные, безболезненные, не спаянные с окружающими мягкими тканями. Над легкими перкуторно ясный легочный звук, аускультативно дыхание везикулярное, хрипов нет, частота дыхательных движений – 20 в минуту. Тоны сердца приглушены, деятельность ритмичная, артериальное давление – 110/70 мм рт. ст., частота сердечных сокращений – 82 уд/мин. Живот мягкий, безболезненный. Печень у края реберной дуги, селезенка не пальпируется. Стул, диурез не нарушены. Периферических отеков нет.

В мазке мокроты методом микроскопии обнаружены кислотоустойчивые микобактерии (КУМ) – 7 в 300 полях зрения, методом GeneXpert выявлены МБТ, устойчивые к рифампицину (R). При посеве мокроты на жидкую питательную среду на аппарате Bactec MGIT 960 получен рост МБТ.

Впервые обнаружены антитела к ВИЧ, иммунный статус: CD4 – 24 кл/мкл (3,19%), вирусная нагрузка – 123 000 РНК-копий/мл. По данным общего анализа крови – признаки воспаления и железодефицитной анемии легкой степени тяжести (гемоглобин – 116,0 г/л, эритроциты –  $3,8 \times 10^{12}$ /л, лейкоциты –  $3,3 \times 10^9$ /л, палочкоядерные – 8%, сегментоядерные – 66%, лимфоциты – 8%, моноциты – 15%, эозинофилы – 3%, СОЭ – 52 мм/ч). В общем анализе мочи признаки нефропатии, вероятно, обусловленной ВИЧ (удельный вес – 1 021, белок – 0,43 г/л, эритроциты неизмененные – 2-3 в поле зрения, лейкоциты – 16-20 в поле зрения). Биохимический анализ крови в пределах нормы.

На обзорной рентгенограмме органов грудной клетки (ОГК) в легких рассеянные очаги диссеминации, образующие инфильтраты в S<sub>1,2</sub> правого, S<sub>3</sub> левого легкого неоднородного характера. Корни не расширены, структурны. Плевродиафрагмальная спайка слева (рис. 2).

На основании клинико-рентгенологической картины и данных дополнительных исследований



**Рис. 2.** Пациент М. Рентгенограмма органов грудной клетки при поступлении в стационар  
**Fig. 2.** Chest X-ray on admission

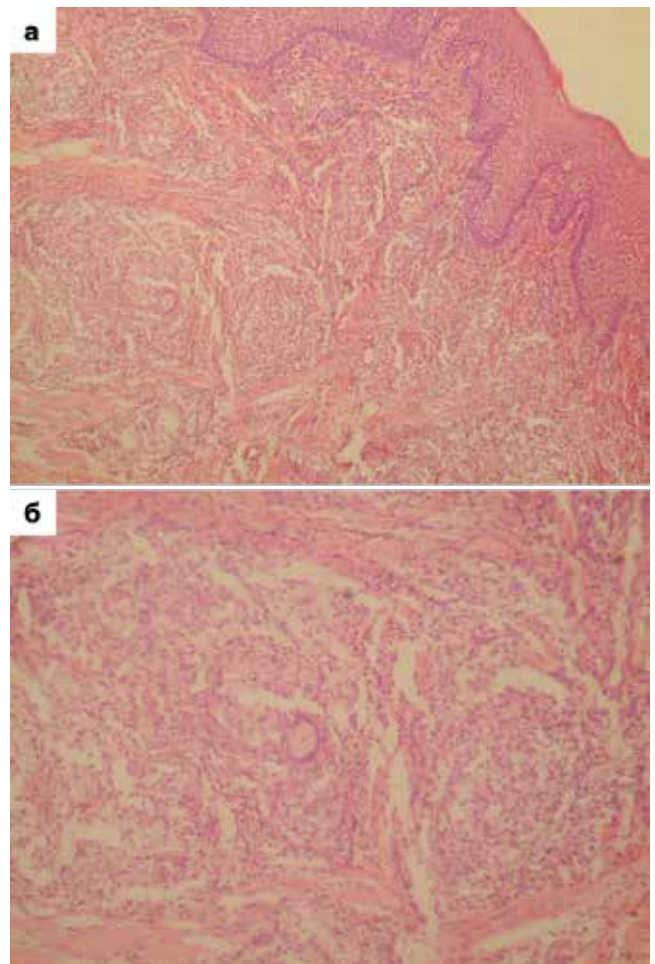
центральной врачебной консультативной комиссией (ЦВКК) выставлен клинический диагноз «ВИЧ-инфекция, стадия вторичных заболеваний 4В, фаза прогрессирования без антиретровирусной терапии (АРТ). Диссеминированный туберкулез легких, МБТ(+), ЛУ (R), туберкулез периферических лимфатических узлов. Железодефицитная анемия легкой степени тяжести».

До получения результатов теста лекарственной чувствительности (ТЛЧ) назначено лечение по схеме: пиразинамид (Z) 1,5 г, амикацин (Am) 1,0 г, моксифлоксацин (Mfx) 0,4 г, циклосерин (Cs) 0,75 г, клофазимин (Cfz) 0,1 г, линезолид (Lzd) 0,6 г, ПАСК (PAS) 8,0; АРТ по схеме: зидовудин/ламивудин/долутегравир (ZDV/ЗТС/DTG).

В процессе лечения получен результат ТЛЧ – выявлена устойчивость МБТ к изониазиду (H) и рифампицину (R). Скорректирован режим лечения: бемаквиллин (Bdq) по схеме, линезолид (Lzd) 0,6 г, левофлоксацин (Lfx) 1,0 г, клофазимин (Cfx) 0,1 г, циклосерин (Cs) 0,75 г.

После установления основного диагноза встал вопрос об идентификации поражения языка. В мазке-отпечатке из очага поражения методом микроскопии КУМ не обнаружены, посев на жидкую и твердую питательные среды роста не дал. Выполнена инцизионная биопсия края язвы спинки языка. В препарате акантоз многослойного эпителия, в подлежащих тканях гранулематозное воспаление с лимфоидно-эпителиоидно-клеточной инфильтрацией, единичными клетками Пирогова – Лангханса (рис. 3). Данных за карциному не выявлено.

Сформулирован окончательный диагноз «ВИЧ-инфекция, стадия вторичных заболеваний 4В, фаза прогрессирования на АРТ. Диссеминированный туберкулез легких, МБТ(+), МЛУ (HR), туберкулез периферических лимфатических узлов,



**Рис. 3.** Пациент М. Биоптат ткани из края язвы языка. Гранулематозное воспаление, склероз, единичная клетка Пирогова – Лангханса. Окраска гематоксилин-эозином: а – ув.  $\times 10$ , б – ув.  $\times 20$

**Fig. 3.** Patient M. Tongue tissue. Granulomatous inflammation, sclerosis, a single Pirogov-Langhans cell. Hematoxylin-eosin staining: a – mag.  $\times 10$ , b – mag.  $\times 20$

туберкулезная язва спинки языка, МБТ(-). Железодефицитная анемия легкой степени тяжести».

Спустя 6 нед. на фоне проводимой терапии язва сначала уменьшилась в размере, затем зажила с эпителизацией поверхности. Рентгенологически – динамика частичного рассасывания инфильтратов, очагов в легких (рис. 4). Больной продолжает лечение в специализированном стационаре.

### Комментарий

Данный случай показывает, что ТЯ развился у больного вследствие генерализации туберкулезного процесса на фоне выраженной иммуносупрессии, вызванной ВИЧ. Сходство клинической картины с онкологическим процессом не позволило заподозрить и диагностировать специфическое поражение при первичном обращении. Верификацию диагноза также затруднило отсутствие информации о ВИЧ-статусе, что могло бы способствовать пред-



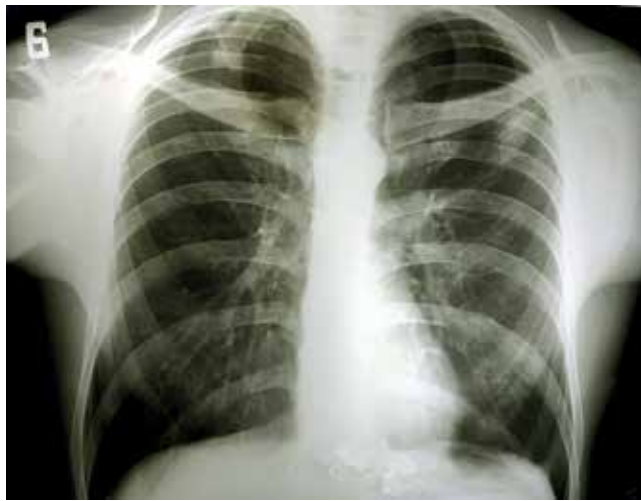

Рис. 4. Пациент М. Рентгенограмма органов грудной клетки в динамике на фоне противотуберкулезной и АРТ терапии  
Fig. 4. Patient M. Changes on chest X-ray

положению о туберкулезной этиологии язвенного поражения. При рентгенологическом обследовании ОГК выявлен классический синдром диссеминации, диагноз туберкулеза легких подтвержден микробиологически. Скорее всего, развитие ТЯ произошло вследствие инокуляции МТБ с мокротой в слизистую оболочку языка. Несмотря на отсутствие лабораторной идентификации МБТ в язвенном поражении языка, в пользу туберкулезной этиологии свидетельствовала характерная гистологическая картина биоптата. Так как в мокроте молекулярно-генетическим методом были выявлены МБТ, устойчивые к рифампицину, сразу начато лечение туберкулеза по IV режиму, затем, после выявления лекарственной устойчивости еще и к изониазиду, схема была скорректирована. Согласно данному и другим наблюдениям, ТЯ достаточно хорошо поддается этиотропному лечению и имеет благоприятный исход [3, 12].

**Конфликт интересов.** Авторы заявляют об отсутствии у них конфликта интересов.  
**Conflict of Interests.** The authors state that they have no conflict of interests.

#### ЛИТЕРАТУРА

1. Кукурика А. В. Туберкулезный глоссит – редкая внелегочная локализация // *Juvenis Scientia*. – 2021. – Т. 7, № 4. – С. 12-21.
2. Arora K. S., Garg S., Kaur P., Mohapatra S. Primary oral tuberculosis on the tongue mimicking squamous cell carcinoma // *Indian J. Tuberc.* – 2018. – Vol. 65, № 1. – P. 84-86.
3. Battista G., Lo Russo L., Padovano Di Leva A., Rubini C., Sberna M. T., Bollero R., De Santis D., D'agostino A., Bertossi D., Lo Muzio L. Oral tuberculosis: a tongue case report // *Minerva Stomatol.* – 2013. – Vol. 62 (4 Suppl. 1). – P. 75-81.
4. Benitez B., Mülli J., Tzankov A., Kunz C. Traumatic ulcerative granuloma with stromal eosinophilia - clinical case report, literature review, and differential diagnosis // *World J. Surg. Oncol.* – 2019. – Vol. 17, № 1. – P. 184.
5. Boras V. V., Gabrić D., Smiljanić Tomičević L., Seiwerth S., Gršić K., Šarčević B., Lončar Brzak B., Marunica E., Glavina A. Tuberculosis of the oral cavity misdiagnosed as precancerous lesion // *Acta Stomatol. Croat.* – 2017. – Vol. 51, № 4. – P. 326-331.
6. Deshpande A., Gupta P., Simha Reddy A. V., Ramachandra Reddy G. V. Atypical presentation of tuberculosis // *J. Oral. Maxillofac. Pathol.* 2020. – Vol. 24, № 2. – P. 404.
7. Dogra S. S., Chander B., Krishna M. Tuberculosis of oral cavity: a series of one primary and three secondary cases // *Indian J. Otolaryngol. Head Neck Surg.* – 2013. – Vol. 65, № 3. – P. 275-279.
8. Fragoso J., Oliveira M. M., Gonçalves C., Méndez J., Sarmiento-Castro R. Oral ulcer as presentation of cavitating pulmonary tuberculosis // *IDCases*. – 2020. – Vol. 1, № 22. – P. e00976.
9. Gannepalli A., Krishna A. B., Baghirath P. V., Vinay B. H., Khaled S., Anjum B. Oral manifestations in HIV-TB co-infected patients and their correlation with CD4 count in Telangana State, India // *J. Int. Soc. Prev. Community Dent.* – 2020. – Vol. 10, № 1. – P. 21-35.
10. Gupta L., Bhatt A. S., Mallya V., Rana D., Khurana N., Singh I. Oro-facial tuberculosis - Is it still an enigmatic entity? // *Indian J. Pathol. Microbiol.* – 2021. – Vol. 64, № 2. – P. 250-253.
11. Hamid R., Sharma P., Sheikh R. A., Bhat M. Primary oral tuberculosis: A case series of a rare disease // *J. Oral. Maxillofac. Pathol.* – 2020. – Vol. 24, № 2. – P. 332-338.
12. Jain P., Adhikari A., Mandal P. K., Minz R. S. Tuberculosis of tongue, an enigma: Report of two cases. *CHRISMED* // *J. Health Res.* – 2019. – Vol. 6, № 2. – P. 117-118.

#### REFERENCES

1. A.V. Kukurika Tuberculous glossitis is a rare extrapulmonary localization. *Juvenis Scientia*, 2021, vol. 7, no. 4, pp. 12-21. (In Russ.)
2. Arora K.S., Garg S., Kaur P., Mohapatra S. Primary oral tuberculosis on the tongue mimicking squamous cell carcinoma. *Indian J. Tuberc.*, 2018, vol. 65, no. 1, pp. 84-86.
3. Battista G., Lo Russo L., Padovano Di Leva A., Rubini C., Sberna M.T., Bollero R., De Santis D., D'agostino A., Bertossi D., Lo Muzio L. Oral tuberculosis: a tongue case report. *Minerva Stomatol.*, 2013, vol. 62, 4 suppl. 1, pp. 75-81.
4. Benitez B., Mülli J., Tzankov A., Kunz C. Traumatic ulcerative granuloma with stromal eosinophilia - clinical case report, literature review, and differential diagnosis. *World J. Surg. Oncol.*, 2019, vol. 17, no. 1, pp. 184.
5. Boras V.V., Gabrić D., Smiljanić Tomičević L., Seiwerth S., Gršić K., Šarčević B., Lončar Brzak B., Marunica E., Glavina A. Tuberculosis of the oral cavity misdiagnosed as precancerous lesion. *Acta Stomatol. Croat.*, 2017, vol. 51, no. 4, pp. 326-331.
6. Deshpande A., Gupta P., Simha Reddy A.V., Ramachandra Reddy G.V. Atypical presentation of tuberculosis. *J. Oral. Maxillofac. Pathol.*, 2020, vol. 24, no. 2, pp. 404.
7. Dogra S.S., Chander B., Krishna M. Tuberculosis of oral cavity: a series of one primary and three secondary cases. *Indian J. Otolaryngol. Head Neck Surg.*, 2013, vol. 65, no. 3, pp. 275-279.
8. Fragoso J., Oliveira M.M., Gonçalves C., Méndez J., Sarmiento-Castro R. Oral ulcer as presentation of cavitating pulmonary tuberculosis. *IDCases*, 2020, vol. 1, no. 22, pp. e00976.
9. Gannepalli A., Krishna A.B., Baghirath P.V., Vinay B.H., Khaled S., Anjum B. Oral manifestations in HIV-TB co-infected patients and their correlation with CD4 count in Telangana State, India. *J. Int. Soc. Prev. Community Dent.*, 2020, vol. 10, no. 1, pp. 21-35.
10. Gupta L., Bhatt A.S., Mallya V., Rana D., Khurana N., Singh I. Oro-facial tuberculosis - Is it still an enigmatic entity? *Indian J. Pathol. Microbiol.*, 2021, vol. 64, no. 2, pp. 250-253.
11. Hamid R., Sharma P., Sheikh R.A., Bhat M. Primary oral tuberculosis: A case series of a rare disease. *J. Oral. Maxillofac. Pathol.*, 2020, vol. 24, no. 2, pp. 332-338.
12. Jain P., Adhikari A., Mandal P.K., Minz R.S. Tuberculosis of tongue, an enigma: Report of two cases. *CHRISMED. J. Health Res.*, 2019, vol. 6, no. 2, pp. 117-118.

13. Ju W, Fu Y, Liu Y, Tan Y, Dong M, Wang L. Clinical and pathologic analyses of tuberculosis in the oral cavity: report of 11 cases // *Oral. Surg. Oral. Med. Oral. Pathol. Oral. Radiol. Endod.* - 2018. - Vol. 125, № 1. - P. 44-51.
14. Kim S. Y., Byun J. S., Choi J. K., Jung J. K. A case report of a tongue ulcer presented as the first sign of occult tuberculosis // *BMC Oral. Health.* - 2019. - Vol. 19, № 1. - P. 67.
15. Pasticci M. B., Floridi P., Schiaroli E., Stagni G. M., De Socio G. V., Longari F., Baldelli F. Lingual tuberculosis: a rare disease in Western countries // *New microbiologica.* - 2012. - Vol. 35. - P. 233-237.
16. Pratt S., Henderson A., Gillett S. Disseminated tuberculosis caused by *Mycobacterium bovis* presenting as a tongue base mass // *BMJ Case Rep.* - 2018;2018:bcr2018225436.
17. Razem B., El Hamid S., Salissou I., Raiteb M., Slimani F. Lingual primary tuberculosis mimicking malignancy // *Ann. Med. Surg. (Lond).* - 2021. - Vol. 67. - P. 102525.
18. Rodríguez J. Y., Rodríguez G. J., Álvarez-Moreno C. A. Lingual tuberculosis in an HIV/AIDS patient // *Int. J. Infect. Dis.* - 2017. - Vol. 58. - P. 43-44.
19. Saugat R., Soni G., Shivranjani R., Gujrani M., Thakral P., Kapoor A. Lingual tuberculosis mimicking malignant lesion: A rare manifestation of a common disease // *J. Associat. Chest Physicians.* - 2016. - Vol. 4, № 2. - P. 87-90.
13. Ju W, Fu Y, Liu Y, Tan Y, Dong M, Wang L. Clinical and pathologic analyses of tuberculosis in the oral cavity: report of 11 cases. *Oral. Surg. Oral. Med. Oral. Pathol. Oral. Radiol. Endod.*, 2018, vol. 125, no. 1, pp. 44-51.
14. Kim S.Y., Byun J.S., Choi J.K., Jung J.K. A case report of a tongue ulcer presented as the first sign of occult tuberculosis. *BMC Oral. Health*, 2019, vol. 19, no. 1, pp. 67.
15. Pasticci M.B., Floridi P., Schiaroli E., Stagni G.M., De Socio G.V., Longari F., Baldelli F. Lingual tuberculosis: a rare disease in Western countries. *New Microbiologica*, 2012, vol. 35, pp. 233-237.
16. Pratt S., Henderson A., Gillett S. Disseminated tuberculosis caused by *Mycobacterium bovis* presenting as a tongue base mass. *BMJ Case Rep.*, 2018;2018:bcr2018225436.
17. Razem B., El Hamid S., Salissou I., Raiteb M., Slimani F. Lingual primary tuberculosis mimicking malignancy. *Ann. Med. Surg. (Lond)*, 2021, vol. 67, pp. 102525.
18. Rodríguez J.Y., Rodríguez G.J., Álvarez-Moreno C.A. Lingual tuberculosis in an HIV/AIDS patient. *Int. J. Infect. Dis.*, 2017, vol. 58, pp. 43-44.
19. Saugat R., Soni G., Shivranjani R., Gujrani M., Thakral P., Kapoor A. Lingual tuberculosis mimicking malignant lesion: A rare manifestation of a common disease. *J. Associat. Chest Physicians*, 2016, vol. 4, no. 2, pp. 87-90.

ИНФОРМАЦИЯ ОБ АВТОРАХ:

**Кукурика Анастасия Владимировна**

Городской противотуберкулезный диспансер,  
врач-фтизиатр.

г. Макеевка, ул. Сормовская, д. 7.

E-mail: [nastya\\_kukurika@mail.ru](mailto:nastya_kukurika@mail.ru)

**Юровская Ирина Александровна**

ГОО ВПО «Донецкий национальный медицинский  
университет им. М. Горького»,  
кандидат медицинских наук,

доцент кафедры терапевтической стоматологии,  
г. Донецк, пр. Ильича, д. 16.

E-mail: [terstom@dnmu.ru](mailto:terstom@dnmu.ru)

**Юровская Екатерина Игоревна**

Республиканская клиническая туберкулезная больница,  
врач-фтизиатр, г. Донецк, пр. Ильича, д. 104а.

E-mail: [doctorstoptb@gmail.com](mailto:doctorstoptb@gmail.com)

INFORMATION ABOUT AUTHORS:

**Anastasia V. Kukurika**

Municipal TB Dispensary,  
Phthisiologist.

7, Sormovskaya St., Makeevka.

Email: [nastya\\_kukurika@mail.ru](mailto:nastya_kukurika@mail.ru)

**Irina A. Iurovskaia**

M. Gorky Donetsk National Medical University,  
Candidate of Medical Sciences,

Associate Professor  
of Therapeutic Stomatology Department.

16, Iliicha Ave., Donetsk.

Email: [terstom@dnmu.ru](mailto:terstom@dnmu.ru)

**Ekaterina I. Iurovskaia**

Republican Clinical Tuberculosis Hospital,  
Phthisiologist. 104a, Iliicha Ave., Donetsk.

Email: [doctorstoptb@gmail.com](mailto:doctorstoptb@gmail.com)

Поступила 16.10.2021

Submitted as of 16.10.2021