



## Вирус иммунодефицита человека – один из факторов воспаления костной ткани при туберкулезном спондилите, ассоциированным с ВИЧ-инфекцией. Гипотеза или реальность?

Е. О. ПЕРЕЦМАНАС, Е. А. ОРЛОВА-МОРОЗОВА, [И. В. ЕСИН], Г. Д. КАМИНСКИЙ, Т. Е. ТЮЛЬКОВА, А. Е. ПАНОВА, О. В. ЛОВАЧЕВА

ФГБУ «Национальный медицинский исследовательский центр фтизиопульмонологии и инфекционных заболеваний» МЗ РФ, Москва, РФ

РЕЗЮМЕ

**Цель исследования:** анализ клинических случаев туберкулезного спондилита у больных ВИЧ-инфекцией с выявлением РНК ВИЧ в очаге деструкции тел позвонков.

**Материалы и методы.** Проведен анализ медицинской документации 2 пациентов с ВИЧ-инфекцией, оперированных по поводу верифицированного туберкулезного спондилита. Исследованы (ПЦР-диагностика, микробиологические и гистологические методы) участки тел позвонков, полученные при оперативном вмешательстве, как с деструкцией, так и фрагменты здоровой подвздошной кости, необходимые для заполнения импланта при корпородезе.

**Результаты.** Установлено наличие РНК ВИЧ в очагах костной деструкции наряду с наличием ДНК МБТ. Во фрагментах здоровой подвздошной кости и периферической крови этих пациентов была неопределяемая вирусная нагрузка.

**Ключевые слова:** ВИЧ-инфекция, вирусная нагрузка, туберкулезный спондилит, РНК ВИЧ, ДНК МБТ, деструкция позвонков

**Для цитирования:** Перецманас Е. О., Орлова-Морозова Е. А., [Есин И. В.], Каминский Г. Д., Тюлькова Т. Е., Панова А. Е., Ловачева О. В. Вирус иммунодефицита человека – один из факторов воспаления костной ткани при туберкулезном спондилите, ассоциированным с ВИЧ-инфекцией. Гипотеза или реальность? // Туберкулез и болезни лёгких. – 2023. – Т. 101, № 2. – С. 47–53. <http://doi.org/10.58838/2075-1230-2023-101-2-47-53>

## Human Immunodeficiency Virus is One of the Factors Promoting Bone Tissue Inflammation in Tuberculous Spondylitis Associated with HIV Infection. Hypothesis or Reality?

Е. О. PERETSMANAS, Е. А. ORLOVA-MOROZOVA, [I. V. ESIN], G. D. KAMINSKY, T. E. TYULKOVA, A. E. PANOVA, O. V. LOVACHEVA

National Medical Research Center of Phthisiopulmonology and Infectious Diseases, Russian Ministry of Health, Moscow, Russia

ABSTRACT

**The objective:** analysis of clinical cases of tuberculous spondylitis in HIV-infected patients with the detection of HIV RNA in the focus of vertebral bodies destruction.

**Subjects and Methods.** Medical records of 2 HIV-infected patients who underwent surgery for verified tuberculous spondylitis were analyzed. Parts of the vertebral bodies collected during surgery were examined (PCR, microbiological and histological tests), those were parts with destruction and fragments of healthy iliac bone necessary to fill the implant during corporodesis.

**Results.** RNA HIV was detected in the foci of bone destruction as well as *M. tuberculosis* DNA. The viral load in the fragments of healthy iliac bone and peripheral blood of these patients was undetectable.

**Key words:** HIV infection, viral load, tuberculous spondylitis, HIV RNA, *M. tuberculosis* DNA, vertebral destruction

**For citations:** Peretsmanas E. O., Orlova-Morozova E. A., [Esin I. V.], Kaminsky G. D., Tyulkova T. E., Panova A. E., Lovacheva O. V. Evaluation of Clinical and Economic Efficiency and Impact of Mass Fluorography Screening on Tuberculosis Epidemiological Rates in Four Federal Districts of the Russian Federation with Different Levels of Population Coverage with Mass Fluorography Screening. *Tuberculosis and Lung Diseases*, 2023, Vol. 101, no. 2, pp. 47–53 (In Russ.) <http://doi.org/10.58838/2075-1230-2023-101-2-47-53>

Для корреспонденции:  
Перецманас Евгений Оркович  
E-mail: peretsmanas58@mail.ru

Correspondence:  
Evgeniy O. Peretsmanas  
Email: peretsmanas58@mail.ru

### Введение

Дискуссия о причинах частых воспалительных изменений костно-суставной системы у больных ВИЧ-инфекцией ведется с момента первого описания синдрома приобретенного иммунодефицита в 1981 г. и выявления вируса иммунодефицита

человека (ВИЧ) в 1984 г. [2] При ВИЧ-инфекции к рискам развития костно-суставной патологии относят такие метаболические осложнения, как липодистрофия, аваскулярный некроз, снижение минеральной плотности костной ткани, вызываемые длительным воздействием как ВИЧ, так и антитретовирусных препаратов, используемых для

лечения [4,6]. В 1987 г. Withrington et al. [9] сообщили о выделении ВИЧ из синовиальной жидкости пациента с ВИЧ-ассоциированным олигоартритом. Группа авторов в 2016 году опубликовала данные, что РНК ВИЧ часто присутствует в патологически измененных тканях умерших пациентов с неопределяемой вирусной нагрузкой в крови, на фоне комбинированной антиретровирусной терапии [4]. Эти разработки фактически начали исследование вопроса о возможности прямого воспалительного воздействия ВИЧ на ткани организма человека и костно-суставную систему в частности. В качестве доказательств воспалительного воздействия ВИЧ на костно-суставную систему приводятся факты обнаружения в синовиальной жидкости пораженных суставов антигена p24, ДНК ВИЧ и тубертикулярных включений [2]. В частности, антиген p24 был обнаружен в количестве в десять раз превышающем таковое в сыворотке крови [2]. Raynaud-Messina et al. в 2018 году предоставили первое экспериментальное свидетельство о прямом разрушающем действии ВИЧ-1 на структуру и функцию остеокластов [7].

Мы имеем клинические наблюдения, зафиксировавшие наличие РНК ВИЧ в очагах воспаления костной ткани у пациентов с сочетанием туберкулеза и ВИЧ-инфекции.

Цель исследования. Анализ клинических случаев туберкулезного спондилита у больных ВИЧ-инфекцией с выявлением РНК ВИЧ в очаге деструкции тел позвонков.

### Материалы и методы

Приведен анализ медицинской документации 2 пациентов с ВИЧ-инфекцией, оперированных по поводу верифицированного туберкулезного спондилита в отделении костно-суставной патологии ФГБУ «НМИЦ ФПИ» Минздрава России. Пациенты дали письменное информированное согласие на проведение хирургического лечения и проведение углубленного анализа их медицинской документации. Использованы ПЦР-диагностика, микробиологические и гистологические методы для изучения биологических материалов, полученных у пациента при открытом оперативном вмешательстве: фрагменты из очагов деструкции в телах позвонков, а также фрагменты здоровой подвздошной кости, взятые у самого пациента для заполнения импланта при корпородезе. Для определения РНК ВИЧ использовался коммерческий набор «Экстракция 100» (Вектор-Бест, Россия) в соответствии с инструкцией производителя. Количественное определение вирусной РНК проводили методом ПЦР-РВ, коммерческим набором «Релбест РНК ВИЧ количественный» (Вектор-Бест, Россия). Микробиологическое исследование биоматериала на МБТ, неспецифическую флору и грибы проводилось по стандартным методикам.

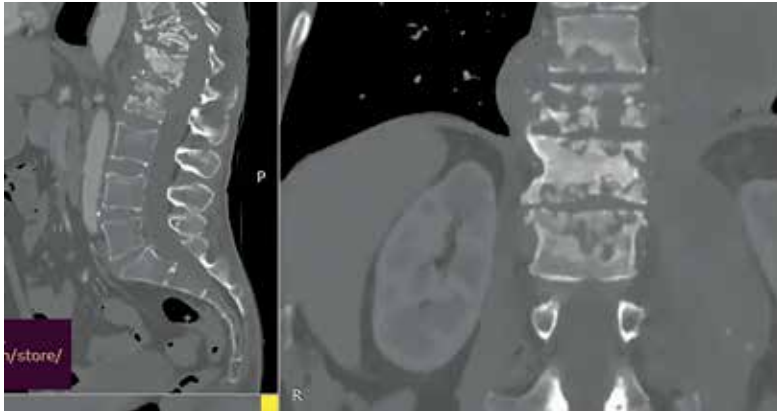
При поступлении пациента в стационар тщательно изучали анамнез, проводили клинический осмотр с описанием локального статуса, лучевые и лабораторные исследования.

### Результаты исследования

У 2 пациентов с ВИЧ-инфекцией на момент проведения операции в крови была неопределяемая вирусная нагрузка (менее 20 копий/мл), на фоне антиретровирусной терапии. При этом у них в костном биоптате из очагов деструкции в позвонках определена РНК ВИЧ, а во фрагментах здоровой костной ткани из подвздошной кости (полученных для использования при корпородезе) была неопределяемая вирусная нагрузка. Это свидетельствует о концентрации РНК ВИЧ в участках пораженной костной ткани.

### Приводим клинические наблюдения.

*Клиническое наблюдение 1.* Пациент С. 47 лет, обратился в НМИЦ ФПИ с жалобами на боли в грудно-поясничном отделе позвоночника, резко усиливающиеся при попытке движений, отмечал слабость в нижних конечностях в течение последних 2-х лет. Из анамнеза известно: последний отрицательный анализ на ВИЧ был в 2009 году, в 2010 г. выявлена ВИЧ-инфекция, путь инфицирования ВИЧ – наркотический парентеральный контакт. С 2010 по 2018 год находился в местах лишения свободы, где был контакт с больными туберкулезом легких с лекарственной устойчивостью МБТ. С 2019 года отмечалась слабость, лихорадка эпизодами до 39°C, увеличение шейных лимфоузлов. В это же время в крови минимальное значение CD4+ составляло 4 клетки/мкл. Антиретровирусную терапию начал в 2019 г. по схеме: эфавиренз, ламивудин, тенофовир, была достигнута неопределяемая вирусная нагрузка в крови. Через три месяца после начала АРТ отмечена нарастающая потеря массы тела – более 20 кг за полгода. С начала 2020 г. появился стойкий болевой синдром в грудно-поясничном отделе позвоночника с постепенным увеличением интенсивности и присоединением неврологической симптоматики. В октябре 2021 г. был обследован фтизиатром. На основании клиничко-лучевого исследования установлен диагноз: ВИЧ-инфекция, стадия 4В, генерализованный туберкулез – туберкулез легких с поражением верхней доли правого легкого в фазе распада (МБТ-), туберкулез почек, туберкулезный спондилит Th12-L1-2 позвонков. Микробиологического и молекулярно-генетического подтверждения туберкулеза не получено. Госпитализирован в областной туберкулезный диспансер, учитывая контакт в местах лишения свободы с больными МЛУ туберкулезом, начато лечение по IV режиму химиотерапии. С 11.11.2021 по 22.08.22 получил 291 дозу по схеме Sm, Lfx, Trz, Pas, а также Vq по схеме. В связи с нарастанием вертеброгенной неврологической симптоматики направлен



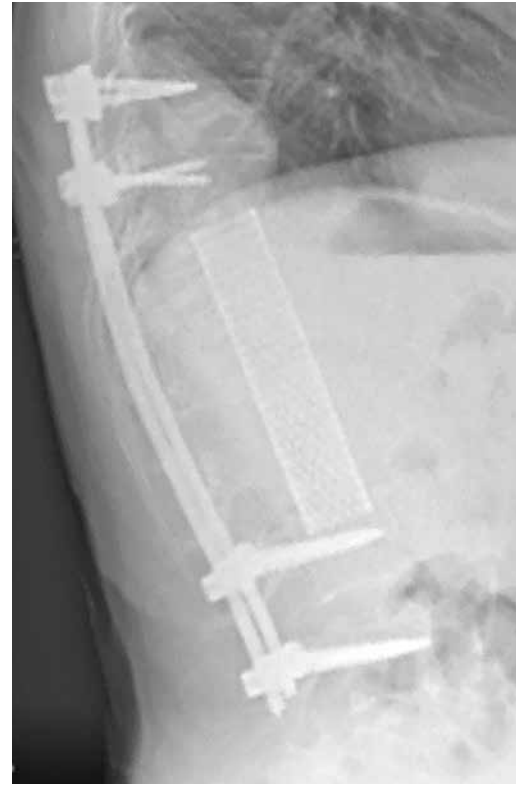**Рис. 1.** Пациент С. КТ пояснично-крестцового отдела позвоночника. Визуализируется объемная контактная деструкция на фоне кифотической деформации. Реконструкция в сагиттальной и фронтальной проекциях  
**Fig. 1.** Patient S. CT scan of the lumbosacral spine. Extensive contact destruction is visualized against the background of kyphotic deformity. Reconstruction in sagittal and frontal views

на госпитализацию в отделение внелегочных форм туберкулеза ФГБУ НМИЦ ФПИ. При поступлении антиретровирусную терапию продолжает. В крови CD4+ – 76 кл/мкл, неопределяемый уровень РНК ВИЧ.

При КТ позвоночного столба выявлены признаки контактной деструкции (рис. 1).

Пациенту 04.10.2022 проведено оперативное лечение в объеме комбинированного спондилосинтеза из торако-абдоминального доступа с корпорэктомией тел позвонков Th10-11-12-L1-L2 с передним корпородезом сетчатым титановым имплантом Th9-L3, заполненным аутокостными фрагментами из подвздошной кости и остеокондуктором, задний спондилодез Th8-9-L3-4 транспедикулярной восьмивинтовой стабилизирующей системой (рис. 2).

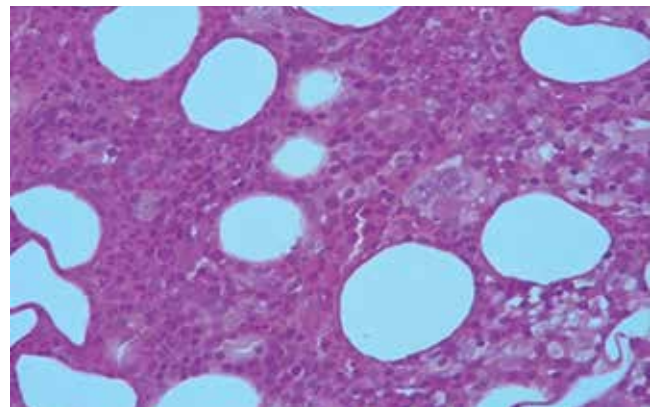
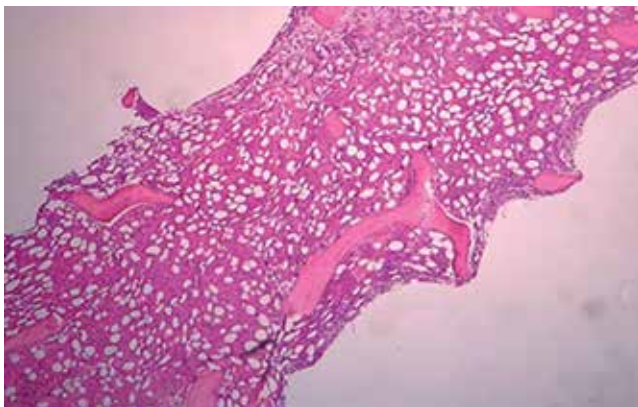
При молекулярно-генетических и патологоанатомических исследованиях операционного материала установлено:



**Рис. 2.** Пациент С. Боковая рентгенограмма зоны операции. После удаления очага инфекции установлена стабилизирующая система  
**Fig. 2.** Patient S. Lateral X-ray of the surgical site

– в очагах деструкции позвонков присутствуют: РНК ВИЧ ( $\log_{10}$  4,67); ДНК МБТ с мутациями, ассоциированными с лекарственной устойчивостью к изониазиду, рифампицину, фторхинолонам (HRFq); гигантские многоядерные и эпителиоидные клетки;

– во фрагментах подвздошной кости, имеющих нормальное морфологическое строение без признаков воспаления, РНК ВИЧ и ДНК МБТ не обнаружены.



**Рис. 3.** Пациент С. Гистологическое исследование пораженной ткани позвонков. Явления диффузной лимфогистиоцитарной инфильтрации, фиброз и отек костного мозга (окраска гематоксилином и эозином;  $\times 100$ )

**Fig. 3.** Patient S. Histological examination of the affected vertebrae tissue. Signs of diffuse lymphohistiocytic infiltration, fibrosis and edema of the bone marrow (staining by hematoxylin and eosin;  $\times 100$ )



*Клиническое наблюдение 2.* Больная И., 28 лет, поступила в НМИЦ ФПИ с жалобами на боли в грудно-поясничном отделе позвоночника. ВИЧ-инфекция выявлена в 2019 г. при обследовании по поводу болей в животе и грудно-поясничном отделе позвоночника. Путь инфицирования ВИЧ – парентеральный наркотический контакт. Антиретровирусная терапия (АРТ) начата в 2021 году, на старте АРТ в крови минимальное значение CD4+ – 97 кл/мкл, через два месяца – 185 кл/мкл, к моменту данной госпитализации и операции – 150 кл/мкл. Уровень РНК ВИЧ в крови за время лечения снизился со 130 000 копий/мл до неопределяемых значений, что произошло после переключения в апреле 2022 г. на схему АРТ на основе ингибитора интегразы (долутегравира). До этого на фоне схем, основанных на нуклеозидных ингибиторах обратной транскриптазы, фиксировалась остаточная вирусемия (до 200 копий/мкл). Боли в животе и поясничном отделе позвоночника были расценены в 2019 году как проявления болезни Крона, по поводу чего пациентка наблюдалась в течение 2-х лет.

В связи с появлением кашля и усилением боли в груди была назначена консультация врача-фтизиатра. При обследовании в мокроте методом ПЦР обнаружена ДНК МБТ с мутациями, ассоциированными с устойчивостью к изониазиду, рифампицину, стрептомицину (HRS). По результатам лучевого исследования выявлена патология в легких и очаги деструкции в грудно-поясничном отделе позвоночника (рис. 4). Учитывая анамнез, клинические, лучевые и микробиологические данные в противотуберкулезном диспансере по месту жительства установлен диагноз: ВИЧ-инфекция, стадия 4В, генерализованный туберкулез с поражением легких, плевры,

кишечника, позвоночника, осложненный паравертебральными абсцессами (рис. 4). В периферической крови CD4+ – 142 кл/мкл, неопределяемая вирусная нагрузка. АРТ – по схеме долутеграvir, абакавир, ламивудин. Начата противотуберкулезная терапия с учетом лекарственной устойчивости МБТ.

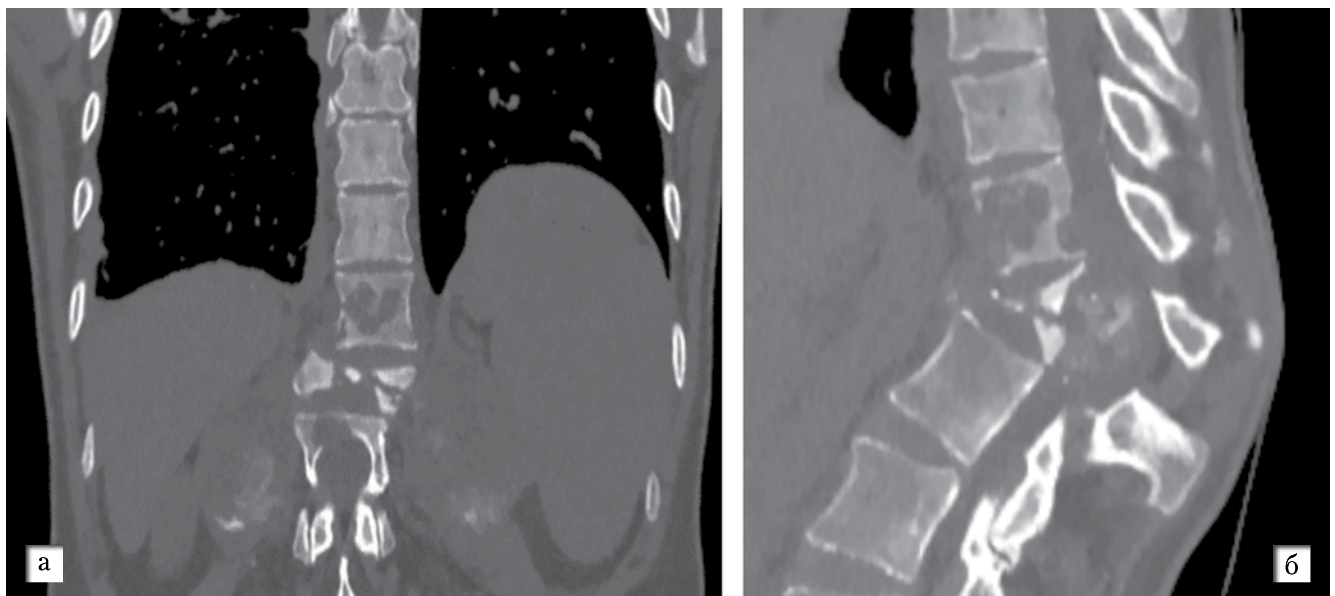
Для лечения госпитализирована в клинику ФГБУ «НМИЦ ФПИ» Минздрава России, где 27.09.2022 выполнено оперативное вмешательство в объеме: торакотомия слева, абсцессотомия паравертебральных абсцессов, корпорэктомия позвонков Th11-12-L1, спондилодез титановым сетчатым имплантом, заполненным остеокондуктором с аутокостью (фрагменты подвздошной кости), реклинация кифоза, задняя транспедикулярная фиксация восьмивинтовой конструкцией (рис. 5).

При патоморфологическом, микробиологическом и молекулярно-генетическом исследовании операционного материала установлено:

- в очагах деструкции позвонков присутствует РНК ВИЧ ( $\log_{10}$  3,7); ДНК МБТ с мутациями, ассоциированными с лекарственной устойчивостью к изониазиду и рифампицину (HR); единичные гигантские многоядерные и эпителиоидные клетки.
- во фрагментах подвздошной кости, имеющих нормальное строение без признаков воспаления, РНК ВИЧ и ДНК МБТ не обнаружены.

### Заключение

В описанных 2 случаях у пациентов с ВИЧ-инфекцией и генерализованным туберкулезом, включающем туберкулезный спондилит на фоне антиретровирусной и противотуберкулезной терапии,



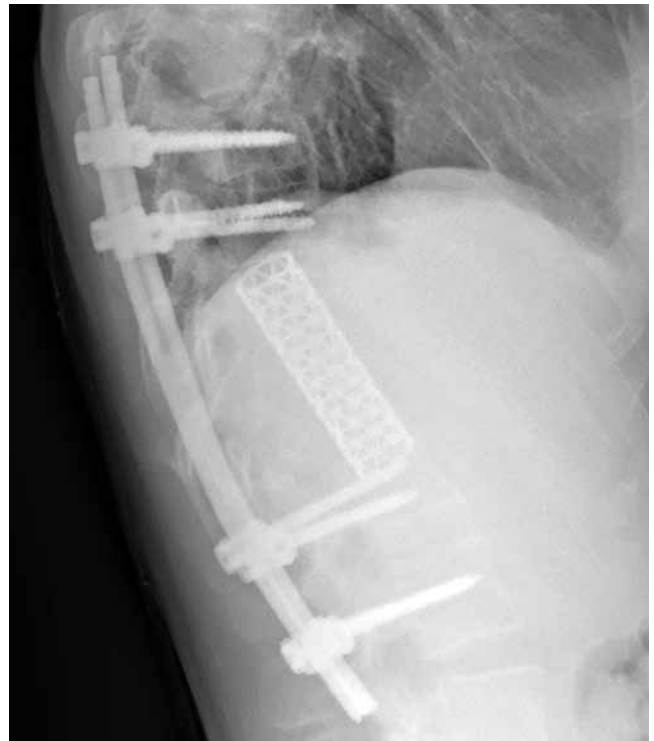**Рис. 4.** Больная И. при поступлении. КТ грудно-поясничного отдела позвоночника. Визуализируются очаги деструкции в позвонках. Реконструкция (А) – корональная проекция, Б – сагиттальная проекция

**Fig. 4.** Patient I. by the admission. CT scan of the thoracolumbar spine. Destruction foci in the vertebrae are visualized. Reconstruction (A) – coronal view, B – sagittal view

при неопределяемой вирусной нагрузке и низком уровне CD4 лимфоцитов в крови, выявлена РНК ВИЧ ( $\log_{10}$  4,67 и  $\log_{10}$  3,7) в костном воспалительном очаге с деструкцией, из этого же материала получена ДНК МБТ. При этом во фрагментах подвздошной кости (полученных для аутотрансплантации) была неопределяемая вирусная нагрузка (РНК ВИЧ) и ДНК МБТ отсутствовали. Такое избирательное накопление вируса в очаге воспаления (в наших случаях туберкулезного) и деструкции позволяет предположить непосредственное участие ВИЧ в воспалительном процессе, что соотносится с мнением некоторых авторов [3, 5].

Отсутствие РНК ВИЧ в неповрежденных участках губчатой кости (подвздошная кость), анатомически близко расположенных к очагу деструкции в позвонках, противоречит предположению, что из-за плохого проникновения противовирусных препаратов в костную ткань она является местом сохранения ВИЧ при АРТ, то есть костная система в целом не является скрытым резервуаром вируса. А вот нарушение кровотока в зоне некроза может препятствовать проникновению антиретровирусных препаратов в очаги деструкции. Нельзя также предположить, что вирусы сохранились в очагах деструкции из-за отграничения их зоной склероза, препятствующей проникновению противовирусных препаратов, поскольку в приведенных наблюдениях ни при лучевых исследованиях, ни при визуализации во время операции склеротические процессы костной ткани в зоне предполагаемой демаркации не обнаружены.

Наше исследование также продемонстрировало, что в очаге деструкции костной ткани могут одновременно находиться РНК ВИЧ и ДНК МБТ, при этом ни разу МБТ не были обнаружены бактериоскопически и методом посева, возможно, из-за проведения противотуберкулезной химиотерапии.



**Рис. 5.** Больная И. Боковая рентгенография зоны оперативного вмешательства после установки стабилизирующей конструкции

**Fig. 5.** Patient I. Lateral X-ray of the surgical site after the stabilizing structure was implanted

У нас нет данных, позволяющих определить очередность появления ВИЧ и МБТ в будущем очаге воспаления и деструкции, но, судя по высокой частоте поражения костей туберкулезным процессом у больных ВИЧ-инфекцией по сравнению с ВИЧ-негативными пациентами [1], можно предположить, что ВИЧ повышает вероятность инвазии МБТ в костную ткань.

**Конфликт интересов.** Авторы заявляют об отсутствии у них конфликта интересов.

**Conflict of interests.** The authors declare there is no conflict of interest.

#### ЛИТЕРАТУРА

1. Решетнева Е. В., Мушкин А. Ю., Зимина В. Н. Анализ рисков послеоперационных осложнений у пациентов с туберкулезным спондилитом при сопутствующей ВИЧ-инфекции. *Туберкулез и болезни лёгких*. 2015; (4): 36–41. <https://doi.org/10.21292/2075-1230-2015-0-4-36-41>
2. Adizie T., Moots R. J., Hodkinson B., French N., Adebajo A. O. Inflammatory arthritis in HIV positive patients: A practical guide. *BMC Infect Dis*. 2016 Mar 1;16:100. doi: 10.1186/s12879-016-1389-2. PMID: 26932524; PMCID: PMC4774153.
3. Ganji R., Dhali S., Rizvi A., Rapole S., Banerjee S. Understanding HIV-Mycobacteria synergism through comparative proteomics of intraphagosomal mycobacteria during mono- and HIV co-infection. *Sci Rep*. 2016 Feb 26; 6:22060. doi: 10.1038/srep22060. PMID: 26916387; PMCID: PMC4768096.

#### REFERENCES

1. Reshetneva E. V., Mushkin A. Yu., Zimina V. N. Risk analysis for post-surgical complications in tuberculosis spondylitis patients with concurrent HIV infection. *Tuberculosis and Lung Diseases*. 2015, vol. 4, pp. 36–41. (In Russ.) <https://doi.org/10.21292/2075-1230-2015-0-4-36-41>
2. Adizie T., Moots R. J., Hodkinson B., French N., Adebajo A. O. Inflammatory arthritis in HIV positive patients: A practical guide. *BMC Infect Dis*, 2016, Mar 1, 16:100. doi: 10.1186/s12879-016-1389-2. PMID: 26932524; PMCID: PMC4774153.
3. Ganji R., Dhali S., Rizvi A., Rapole S., Banerjee S. Understanding HIV-Mycobacteria synergism through comparative proteomics of intraphagosomal mycobacteria during mono- and HIV co-infection. *Sci. Rep.*, 2016, Feb 26, 6:22060. doi: 10.1038/srep22060. PMID: 26916387; PMCID: PMC4768096.

- Lamers S. L., Rose R., Maidji E., Agsalda-Garcia M., Nolan D. J., Fogel G. B., Salemi M., Garcia D. L., Bracci P., Yong W., Commins D., Said J., Khanlou N., Hinkin C. H., Sueiras M. V., Mathisen G., Donovan S., Shiramizu B., Stoddart C. A., McGrath M. S., Singer E. J. HIV DNA Is Frequently Present within Pathologic Tissues Evaluated at Autopsy from Combined Antiretroviral Therapy-Treated Patients with Undetectable Viral Loads. *J. Virol.* 2016 Sep 29; 90(20): 8968–83. doi:10.1128/JVI.00674-16. PMID: 27466426; PMCID: PMC5044815.
- Liebenberg C., Luies L., Williams A. A. Metabolomics as a Tool to Investigate HIV/TB Co-Infection. *Front Mol Biosci.* 2021 Oct 20; 8:692823. doi: 10.3389/fmolb.2021.692823. PMID: 34746228; PMCID: PMC8565463.
- Mehsen-Cêtre N., Cazanave C. Osteoarticular manifestations associated with HIV infection. *Joint Bone Spine.* 2017 Jan; 84(1): 29–33. doi: 10.1016/j.jbspin.2016.04.004. Epub 2016 May 26. PMID: 27238195.
- Raynaud-Messina Brigitte et al. «Bone degradation machinery of osteoclasts: An HIV-1 target that contributes to bone loss». *Proceedings of the National Academy of Sciences of the United States of America* vol. 115,11 (2018): E2556-E2565. doi:10.1073/pnas.1713370115).
- Schnell G., Price R. W., Swanstrom R., Spudich S. Compartmentalization and clonal amplification of HIV-1 variants in the cerebrospinal fluid during primary infection. *J. Virol.* 2010 Mar; 84(5): 2395–407. doi: 10.1128/JVI.01863-09. Epub 2009 Dec 16. PMID: 20015984; PMCID: PMC2820937.
- Withrington et al. (Withrington R. H., Cornes P., Harris J. R., Seifert M. H., Berrie E., Taylor-Robinson D., Jeffries D. J. Isolation of human immunodeficiency virus from synovial fluid of a patient with reactive arthritis. *Br. Med. J. (Clin. Res. Ed.)*. 1987 Feb 21; 294(6570): 484. doi:10.1136/bmj.294.6570.484. PMID: 3103739; PMCID: PMC1245528.
- Lamers S. L., Rose R., Maidji E., Agsalda-Garcia M., Nolan D. J., Fogel G. B., Salemi M., Garcia D. L., Bracci P., Yong W., Commins D., Said J., Khanlou N., Hinkin C. H., Sueiras M. V., Mathisen G., Donovan S., Shiramizu B., Stoddart C. A., McGrath M. S., Singer E. J. HIV DNA is frequently present within pathologic tissues evaluated at Autopsy from Combined Antiretroviral Therapy-Treated Patients with Undetectable Viral Loads. *J. Virol.* 2016, Sep 29, 90(20), 8968–83. doi:10.1128/JVI.00674-16. PMID: 27466426; PMCID: PMC5044815.
- Liebenberg C., Luies L., Williams A. A. Metabolomics as a tool to investigate HIV/TB co-infection. *Front Mol. Biosci.*, 2021, Oct. 20, 8, 692823. doi: 10.3389/fmolb.2021.692823. PMID: 34746228; PMCID: PMC8565463.
- Mehsen-Cêtre N., Cazanave C. Osteoarticular manifestations associated with HIV infection. *Joint Bone Spine*, 2017, Jan. 84(1), 29-33. doi:10.1016/j.jbspin.2016.04.004. Epub 2016 May 26. PMID: 27238195.
- Raynaud-Messina Brigitte et al. «Bone degradation machinery of osteoclasts: An HIV-1 target that contributes to bone loss». *Proceedings of the National Academy of Sciences of the United States of America*, 2018, vol. 115, 11, E2556–E2565. doi:10.1073/pnas.1713370115).
- Schnell G., Price R. W., Swanstrom R., Spudich S. Compartmentalization and clonal amplification of HIV-1 variants in the cerebrospinal fluid during primary infection. *J. Virol.*, 2010, Mar. 84(5), 2395–407. doi: 10.1128/JVI.01863-09. Epub 2009 Dec 16. PMID: 20015984; PMCID: PMC2820937.
- Withrington et al. (Withrington R. H., Cornes P., Harris J. R., Seifert M. H., Berrie E., Taylor-Robinson D., Jeffries D. J. Isolation of human immunodeficiency virus from synovial fluid of a patient with reactive arthritis. *Br. Med. J. (Clin. Res. Ed.)*. 1987, Feb 21, 294(6570), 484. doi:10.1136/bmj.294.6570.484. PMID: 3103739; PMCID: PMC1245528.

#### ИНФОРМАЦИЯ ОБ АВТОРАХ:

ФГБУ «Национальный медицинский исследовательский центр фтизиопульмонологии и инфекционных заболеваний» МЗ РФ  
127473, Москва, ул. Достоевского, д. 4

**Перецманас Евгений Оркович**  
руководитель научно-исследовательского отдела костно-суставной патологии, д.м.н., засл. врач РФ  
E-mail: peretsmanas58@mail.ru  
ORCID: 0000-0001-7140-3200

**Тюлькова Татьяна Евгеньевна**  
Руководитель отдела координации научных исследований, д.м.н.  
E-mail: tulikova@urniif.ru  
ORCID: 0000-0002-2292-1228

**Каминский Григорий Дмитриевич**  
Руководитель отдела инфекционной патологии, д.м.н.  
E-mail: kaminskigd@nmrc.ru  
ORCID: 0000-0002-3016-6920

**Панова Анна Евгеньевна**  
К.м.н., заведующая отделением лабораторной диагностики, заведующая научной лабораторией микробиологии, вирусологии и молекулярно-биологических исследований  
E-mail: Anna\_panova@bk.ru

#### INFORMATION ABOUT AUTHORS:

National Medical Research Center of Phthiopulmonology and Infectious Diseases, Russian Ministry of Health  
4, Dostoyevsky St., Moscow, 127473

**Evgeniy O. Peretsmanas**  
Head of Research Department of Osteoarticular Pathology, Doctor of Medical Sciences, Honored Doctor of Russia  
Email: peretsmanas58@mail.ru  
ORCID: 0000-0001-7140-3200

**Tatyana E. Tyulkova**  
Head of Research Coordination Department, Doctor of Medical Sciences  
Email: tulikova@urniif.ru  
ORCID: 0000-0002-2292-1228

**Grigoriy D. Kaminsky**  
Head of Infectious Pathology Department, Doctor of Medical Sciences  
Email: kaminskigd@nmrc.ru  
ORCID: 0000-0002-3016-6920

**Anna E. Panova**  
Candidate of Medical Sciences, Head of Laboratory Diagnostics Department, Head of the Scientific Laboratory of Microbiology, Virology and Molecular Biology Research  
Email: Anna\_panova@bk.ru

**Орлова-Морозова Елена Александровна**  
К.м.н., старший научный сотрудник отдела  
инфекционной патологии  
E-mail: orlovamorozova@gmail.com

**Есин Игорь Викторович**  
К.м.н., старший научный сотрудник,  
руководитель научного отдела  
костно-суставной патологии

**Ловачева Ольга Викторовна**  
Д.м.н., профессор, главный научный сотрудник  
отдела дифференциальной диагностики  
и лечения туберкулеза и сочетанных инфекций  
E-mail: olga.lovacheva@yandex.ru  
ORCID: 0000-0002-3091-467

**Elena A. Orlova-Morozova**  
Candidate of Medical Sciences,  
Senior Researcher of Infectious Pathology Department  
Email: orlovamorozova@gmail.com

**Igor V. Esin**  
Candidate of Medical Sciences,  
Senior Researcher, Head of Research Department  
of Osteoarticular Pathology

**Olga V. Lovacheva**  
Doctor of Medical Sciences, Professor, Senior Researcher  
of Research Department of Differential Diagnosis  
and Treatment of Tuberculosis and Concurrent Infections  
Email: olga.lovacheva@yandex.ru  
ORCID: 0000-0002-3091-467

Поступила 20.12.2022

Submitted as of 20.12.2022