

Тактика ведения пациентов с первично выявленным новообразованием носоглотки. Клинические случаи

О.Е. Верещагина¹, С.А. Карпищенко^{✉1}, Д.А. Алексеева², О.А. Станчева^{1,3}, Ю.А. Роднева¹, К.А. Халилова¹

¹ФГБОУ ВО «Первый Санкт-Петербургский государственный медицинский университет им. акад. И.П. Павлова» Минздрава России, Санкт-Петербург, Россия;

²СПб ГБУЗ «Городской клинический онкологический диспансер», Санкт-Петербург, Россия;

³ФГБУ «Санкт-Петербургский научно-исследовательский институт уха, горла, носа и речи» Минздрава России, Санкт-Петербург, Россия

Аннотация

В носоглотке взрослого человека в 5% случаев встречаются новообразования доброкачественного или злокачественного характера. Клиническими проявлениями патологии служат стойкая дисфункция слуховых труб, гнусавость и постназальный синдром. Эндоскопия носоглотки, компьютерная томография и магнитно-резонансная томография являются основными диагностическими критериями выявления поражений этой зоны. Тактика лечения зависит от степени дисплазии патологического процесса и варьирует от эндоскопической одномоментной резекции до химиолучевого лечения. На примере двух клинических случаев мы рассмотрим тактику ведения пациентов с новообразованием носоглотки.

Ключевые слова: новообразования, носоглотка, эндоскопия, компьютерная томография, магнитно-резонансная томография

Для цитирования: Верещагина О.Е., Карпищенко С.А., Алексеева Д.А., Станчева О.А., Роднева Ю.А., Халилова К.А. Тактика ведения пациентов с первично выявленным новообразованием носоглотки. Клинические случаи. Consilium Medicum. 2021; 23 (3): 231–235. DOI: 10.26442/20751753.2021.3.200584

CASE REPORT

Tactics of managing patients with primarily detected nasopharyngeal neoplasm. Case reports

Olga E. Vereshchagina¹, Sergey A. Karpishchenko^{✉1}, Diana A. Alekseeva², Olga A. Stancheva^{1,3}, Yuliia A. Rodneva¹, Karima A. Khalilova¹

¹Pavlov First Saint Petersburg State Medical University, Saint Petersburg, Russia;

²City Clinical Oncological Dispensary, Saint Petersburg, Russia;

³Saint Petersburg Research Institute of Ear, Throat, Nose and Speech, Saint Petersburg, Russia

Abstract

In 5% of cases in the nasopharynx of an adult can be found a neoplasm with benign or malignant nature. Clinical manifestations of such pathology are next: persistent dysfunction of the auditory tubes, nasalness and postnasal drip syndrome. Endoscopy of the nasopharynx, computed tomography of the sinuses and magnetic resonance imaging of the head are the main diagnostic criteria for detecting neoplasms in this area. The tactics of treatment depends on the dysplasia type of the pathological process and varies from endoscopic one-stage resection to chemoradiation treatment. Using the example of two clinical cases, we will consider an algorithm for diagnosis and treatment the patients.

Keywords: neoplasms, nasopharynx, endoscopy, computed tomography, magnetic resonance imaging

For citation: Vereshchagina OE, Karpishchenko SA, Alekseeva DA, Stancheva OA, Rodneva YuA, Khalilova KA. Tactics of managing patients with primarily detected nasopharyngeal neoplasm. Case reports. Consilium Medicum. 2021; 23 (3): 231–235. DOI: 10.26442/20751753.2021.3.200584

Введение

Носоглотка представляет собой задний отдел полости носа, переходящий непосредственно в среднюю часть глотки. Количество новообразований, обнаруживаемых в

указанной пограничной области, имеет тенденцию к увеличению в течение последних 10 лет. Ключевым фактором стало развитие и распространение эндоскопического и радиологического обследования пациентов. По данным

Информация об авторах / Information about the authors

✉**Карпищенко Сергей Анатольевич** – д-р мед. наук, проф. каф. оториноларингологии с клиникой ФГБОУ ВО «Первый СПб ГМУ им. акад. И.П. Павлова». E-mail: karpischenkoss@mail.ru; ORCID: 0000-0003-1124-1937

Верещагина Ольга Евгеньевна – канд. мед. наук, доц. каф. оториноларингологии с клиникой, зав. оториноларингологическим отделением ФГБОУ ВО «Первый СПб ГМУ им. акад. И.П. Павлова». E-mail: wereschagina@yandex.ru

Алексеева Диана Анатольевна – канд. мед. наук, зав. онкологическим отделением хирургических методов лечения СПб ГБУЗ ГКОД. E-mail: Lxvdiana@gmail.com

Станчева Ольга Андреевна – врач-оториноларинголог ФГБОУ ВО «Первый СПб ГМУ им. акад. И.П. Павлова», мл. науч. сотр. ФГБУ СПб НИИ ЛОР. E-mail: olga.stancheva@yandex.ru

Роднева Юлия Андреевна – врач-оториноларинголог ФГБОУ ВО «Первый СПб ГМУ им. акад. И.П. Павлова». E-mail: rodneva.ent@gmail.com

Халилова Карима Абдилазизовна – клинический ординатор каф. оториноларингологии с клиникой ФГБОУ ВО «Первый СПб ГМУ им. акад. И.П. Павлова». E-mail: hal.karima95@gmail.com

✉**Sergey A. Karpishchenko** – D. Sci. (Med.), Prof., Pavlov First Saint Petersburg State Medical University. E-mail: karpischenkoss@mail.ru; ORCID: 0000-0003-1124-1937

Olga E. Vereshchagina – Cand. Sci. (Med.), Pavlov First Saint Petersburg State Medical University. E-mail: wereschagina@yandex.ru

Diana A. Alekseeva – City Clinical Oncological Dispensary. E-mail: Lxvdiana@gmail.com

Olga A. Stancheva – otorhinolaryngologist, Pavlov First Saint Petersburg State Medical University, Saint Petersburg Research Institute of Ear, Throat, Nose and Speech. E-mail: olga.stancheva@yandex.ru

Yuliia A. Rodneva – otorhinolaryngologist, Pavlov First Saint Petersburg State Medical University. E-mail: rodneva.ent@gmail.com

Karima A. Khalilova – Clinical Resident, Pavlov First Saint Petersburg State Medical University. E-mail: hal.karima95@gmail.com

Всемирной организации здравоохранения (ВОЗ) от 2014 г., распространенность патологии носоглотки у мужчин в 5,4 раза выше, чем у женщин, и сопровождается более высоким риском малигнизации патологического процесса у пациентов после 40 лет [1].

Клинические проявления патологии носоглотки обусловлены особенностями ее анатомии и напрямую связаны с локализацией опухоли, ее размерами и клеточной структурой [2]. Доброкачественный характер опухоли проявляется переходящей дисфункцией слуховых труб; постназальным синдромом; постепенным нарушением резонаторной функции носоглотки, что приводит к нарастанию гнусавости и храпу. Повышенную настороженность у врача должны вызвать следующие симптомы: односторонняя дисфункция евстахиевой трубы, хроническое воспаление среднего уха, снижение слуха на одно ухо, затруднение носового дыхания и носовые кровотечения, особенно на стороне пораженного уха, головная боль, гнусавость, боль в проекции носоглотки. Именно такая клиническая картина характеризует злокачественное течение заболевания. Однако на первых этапах развития патологического процесса в носоглотке, основываясь исключительно на клинических проявлениях болезни, сложно провести дифференциальную диагностику между доброкачественным или злокачественным характером роста.

По Международной гистологической классификации опухолей (ВОЗ, N 19) [3] выделяются следующие группы доброкачественных опухолей полости носа, околоносовых пазух и носоглотки:

1. Доброкачественные эпителиальные опухоли: папиллома; переходно-клеточная папиллома (цилиндроклеточная папиллома, папиллома из респираторного эпителия):
 - a) инвертированная;
 - b) экзофитная; аденома; онкоцитома (оксифильная аденома); плеоморфная аденома (смешанная опухоль).
2. Опухоли мягких тканей: гемангиома, гемангиоперицитома, лимфангиома, нейрофиброма, неврилеммома (шваннома), миксома, фиброксантома, юношеская ангиофиброма.
3. Опухоли кости и хряща: хондрома, остеома, оссифицирующая фиброма.
4. Смешанные опухоли: тератома, менингиома, меланотическая нейроэктодермальная опухоль (меланотическая прогнума) и др. (глиома, краниофарингиома).
5. Опухолеподобные поражения: фиброзно-отечный полип, киста Торнвальда, псевдоэпителиоматозная гиперплазия, гипертрофия носоглоточной миндалины.

Группы злокачественных образований носоглотки (классификация ВОЗ, 4-е издание, 2010 г.):

1. Злокачественные эпителиальные опухоли: рак носоглотки (плоскоклеточный рак, крупноклеточный, неороговевающий; плоскоклеточный рак, ороговевающий; недифференцированный рак), аденокарцинома, цилиндрома.
2. Опухоли мягких тканей: фибросаркома, рабдомиосаркома, нейрофибросаркома и др.
3. Опухоли лимфоидной ткани: лимфосаркома и др.

Затруднение диагностики также связано с возможностью длительного бессимптомного течения заболевания или маскирует другие патологические состояния, которые, в свою очередь, являются следствием наличия новообразования в носоглотке: евстахеит, средний экссудативный отит, мезотимпанит, аллергический ринит, синусит, синдром обструктивного апноэ сна, носовое кровотечение, хронический фаринголарингит, затруднение носового дыхания вследствие искривления носовой перегородки, острый бронхит.

При любых случаях подозрения на наличие образования в носоглотке необходимо соблюдать последовательность диагностических манипуляций, первой из которых является эндоскопический осмотр полости носа и носоглотки. Доказано, что чувствительность, специфичность и точность для назальной эндоскопии при подозрении на злокачественный

процесс составляют соответственно 90, 93 и 92% [4]. Представленные результаты диагностической точности повышаются при использовании назальных эндоскопов с функцией узкоспектральной визуализации (NBI), которые позволяют оценить внешний вид сосудов подслизистого слоя [5]. Исползуемый в данном случае голубой спектр отчетливо визуализирует характер извитости сосудов и степень васкуляризации исследуемой зоны, что является косвенным признаком характера патологического процесса. В свете ограниченной доступности подобного высокотехнологического метода обследования огромное значение имеют и другие методы исследования. Протокол рутинного проведения магнитно-резонансной томографии (МРТ) головы включает анализ T1-взвешенных изображений для обнаружения поражения основания черепа и наличия жировых включений (по крайней мере в аксиальной и сагиттальной плоскости) [6]. T2-взвешенная последовательность в аксиальной плоскости используется для дополнительной оценки раннего распространения опухоли, инвазии в основание черепа, выпота в среднем ухе и обнаружения пораженных шейных лимфатических узлов [7]. Осевые и коронарные T1-взвешенные изображения с контрастным усилением (с функцией подавления жира) используются для определения стадийности опухоли, включая периневральное распространение и внутричерепное распространение процесса [8]. Другие известные методы визуализации при МРТ головы включают диффузионно-взвешенную функцию для дифференциальной диагностики с лимфомой [9, 10]. Компьютерная томография (КТ) носоглотки в режиме «костного окна» – исследование костных структур, их контуров и целостности. Томограмма в режиме «мягкотканого окна» с контрастным усилением позволяет оценить плотность образования, наличие капсулы образования и его способность копить контрастный препарат. По отдельности КТ и МРТ дают богатую информацию для установления диагноза, но выполненные вместе КТ и МРТ дополняют друг друга [10,11]. Например, в случае ангиофибромы при КТ опухоль накапливает контрастное средство, а на МРТ может наблюдаться феномен выпадения сигнала кровотока, связанный с наличием в опухоли расширенных сосудов.

Своевременно выполненный комплекс обследований пациента с подозрением на патологию носоглотки позволяет установить диагноз на ранних сроках и, в ряде случаев, не требует проведения биопсии. Если же без гистологического обследования дифференциальная диагностика затруднена, необходимо выполнить его в максимально ранние сроки [12]. Исходя из степени дифференцировки опухоли, пациенту может потребоваться установление стадийности процесса согласно Международной классификации злокачественных новообразований TNM. Для этого обязательно проведение ультразвукового исследования (УЗИ) лимфатических узлов шеи, УЗИ брюшной полости и забрюшинного пространства, рентгенографии грудной клетки. При подозрении на онкологический процесс к перечисленному диагностическому поиску добавляется количественное исследование или определение антител классов M, G (иммуноглобулины M, G) к вирусу Эпштейна–Барр в крови методом полимеразной цепной реакции [13]. Установлено сочетание внешних неблагоприятных факторов среды (химические канцерогены) и высоких титров антител к вирусу Эпштейна–Барр у пациентов с карциномой носоглотки [14]. В некоторых случаях после получения результатов гистологического исследования проводятся дополнительные исследования в виде позитронно-эмиссионной томографии/КТ и иммуногистохимии (например, при подозрении на лимфому).

Лечение патологического процесса в носоглотке необходимо начинать еще на этапах проведения клинико-лабораторных и инструментальных методов диагностики. Следует исключить любые хронические процессы, вызывающие вторичное поражение носоглотки: гастроэзофагеальную

рефлюксную болезнь, хронический риносинусит с назальными полипами и без, хронический бактериальный ринит.

В случае подтверждения доброкачественного процесса в носоглотке хирург вправе использовать весь спектр имеющихся хирургических методик по удалению гипертрофированной носоглоточной миндалины, начиная от лазерной интерстициальной термотерапии (ЛИТТ), вплоть до удаления ткани при помощи шейверной установки [15]. При установлении онкологической природы болезни следующие этапы лечения проводятся в онкологическом центре.

Рассмотрим два клинических случая пациентов с новообразованиями носоглотки с целью анализа тактики ведения пациента.

Клинический случай 1

Пациент В. 19 лет поступил на оториноларингологическое отделение ФГБОУ ВО «Первый СПб ГМУ им. акад. И.П. Павлова» с жалобами на головную боль, гнусавость, затруднение носового дыхания, постназальный синдром. При эндоскопическом осмотре полости носа и носоглотки выявлено мягкотканое образование с неровной поверхностью, без гиперемии и признаков воспалительной реакции со стороны окружающих тканей, обтурирующее просвет хоан симметрично на 2/3 объема (рис. 1).

Пациенту была выполнена конусно-лучевая компьютерная томография околоносовых пазух. Заключение: КТ-признаки гипертрофии лимфоидной ткани носоглотки, нельзя исключить неопластический процесс в носоглотке. Сопутствующие изменения: пристеночно-гиперпластические изменения слизистой оболочки в верхнечелюстных пазухах с двух сторон и правой клиновидной пазухи без экссудативного компонента в синусах (рис. 2).

Отмечается локальное пристеночное утолщение слизистой оболочки до 7,4 мм в проекции латеральных отделов правой клиновидной пазухи без признаков наличия жидкостного компонента в просвете синуса. Пневматизация остальных околоносовых пазух не нарушена. Носоглотка: асимметрия свода носоглотки справа за счет мягкотканого гомогенного с волнистым наружным контуром затемнения – гипертрофия лимфоидной ткани (?), NEO (?).

Ямки Розенмюллера и глоточные устья слуховых труб дифференцируются с двух сторон. Ямки Розенмюллера: асимметрия справа за счет мягкотканого гомогенного компонента в своде носоглотки. Устья слуховых труб расположены симметрично.

Согласно диагностическому алгоритму, пациент прошел обследования в размере рентгенографии органов грудной клетки (без патологических изменений), УЗИ мягких тканей шеи и регионарных лимфатических узлов (без патологических изменений).

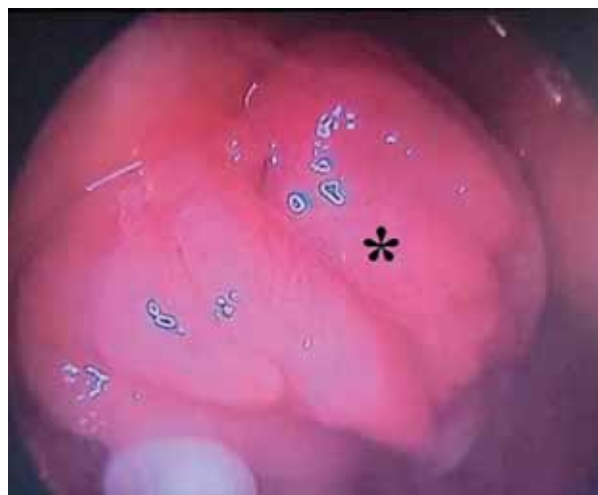Учитывая практически одинаковую значимость МРТ головы и эндоскопической биопсии в процессе установления диагноза и отсутствия костно-деструктивных и инвазивных явлений образования по данным КТ, было принято решение о проведении эндоскопической биопсии образования. Заключение: фрагменты фиброзно-отечного полипа слизистой оболочки, покрытого реснитчатым эпителием, с фокусами хронического воспаления. Лимфоидная ткань не обнаружена.

Весь массив патологической ткани в носоглотке был удален посредством ЛИТТ с хорошим клиническим результатом.

Клинический случай 2

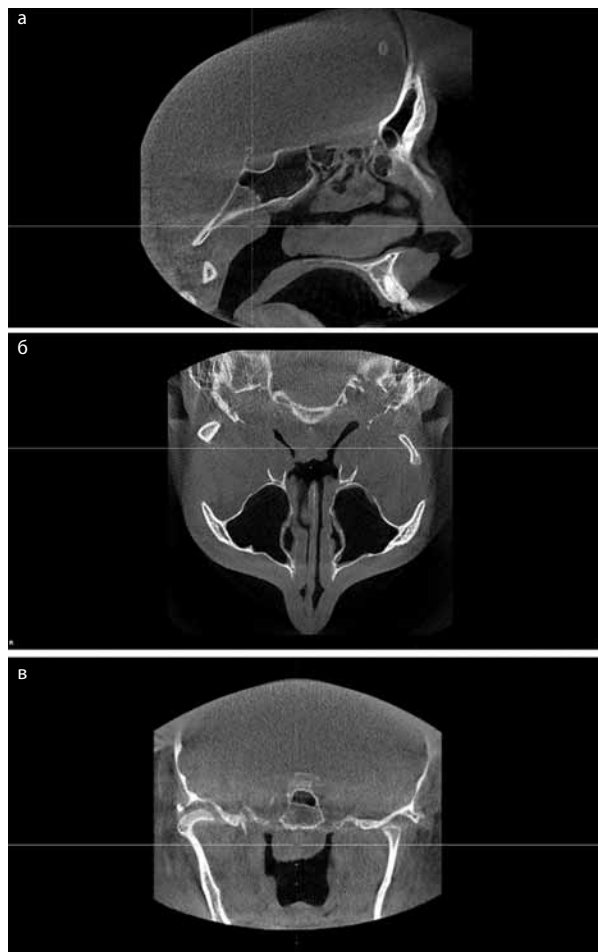
Пациентка П. 55 лет обратилась в оториноларингологическое отделение ФГБОУ ВО «Первый СПб ГМУ им. акад. И.П. Павлова» с жалобами на головные боли, заложенность правого уха, снижение слуха правого уха, затруднение носового дыхания справа, постназальный синдром. Из анамнеза известно, что указанные жалобы беспокоят в течение

Рис. 1. Эндоскопическое изображение носоглотки.



*Обозначено новообразование бугристой поверхности, заполняющее просвет носоглотки и блокирующее хоаны симметрично справа и слева.

Рис. 2. Конусно-лучевая КТ околоносовых пазух: а – в сагитальной; б – аксиальной; в – коронарной проекции.



года, обращения за медицинской помощью не было, лечения не получала. В связи с резким ухудшением жалоб за последний месяц была госпитализирована в оториноларингологическое отделение.

При передней риноскопии определялось мягкотканое образование с ровными округлыми контурами в правой половине полости носа, полностью обтурирующее просвет хоаны.

Рис. 3. Тональная пороговая аудиометрия.

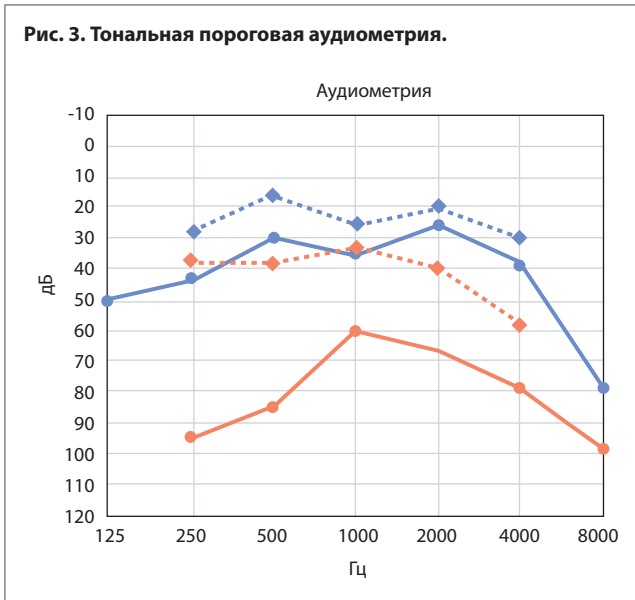
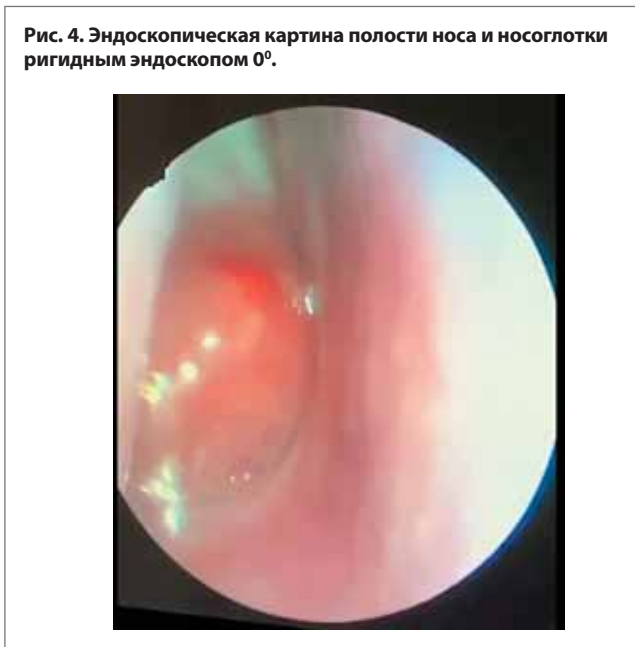

Рис. 4. Эндоскопическая картина полости носа и носоглотки ригидным эндоскопом 0°.



При отоскопии обнаружены явления правостороннего экссудативного отита.

В процессе проведенного обследования изменений показателей в клиническом анализе крови обнаружено не было; тональная пороговая аудиометрия (рис. 3) выявила снижение слуха на правое ухо по типу нарушения звукопроводения (кондуктивная тугоухость).

При эндоскопическом осмотре полости носа и носоглотки ригидным эндоскопом 0° в правой половине полости носа обнаружено округлое мягкотканое образование, обтурирующее просвет хоаны, пролабирующее в просвет носоглотки (рис. 4). Также отмечалось стекание гнойного отделяемого из сфеноэтмоидального кармана справа. Образование слабо мобильное при пальпации аттиковым зондом. Полость носа слева интактна.

С целью исключения острого гнойного воспалительного процесса в околоносовых пазухах носа и диагностики новообразования носоглотки было принято решение о выполнении КТ головы и шеи с одномоментным контрастированием. Заключение: образование размерами ~4,0×6,1×6,5 см, деформирующее просвет носоглотки, с неровными контурами, с распространением в полость правой клиновидной пазухи, в просвет полости носа. Жидкость в просвете правой клиновидной пазухи на фоне образования. Тотальное

Рис. 5. Конусно-лучевая КТ головы и шеи с контрастированием: а – в сагиттальной проекции в зоне перекрестия определяется образование, выполняющее просвет носоглотки; субтотальное затенение клиновидной пазухи; пролабирование в просвет глотки; б – в коронарной проекции определяется в зоне перекрестия образование в правой половине носоглотки с нормальным просветом в носоглотке слева.

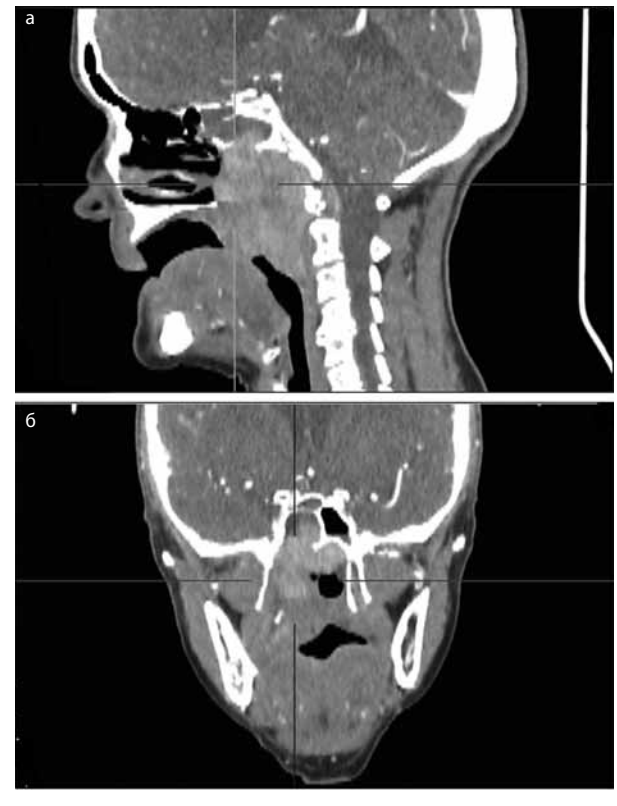
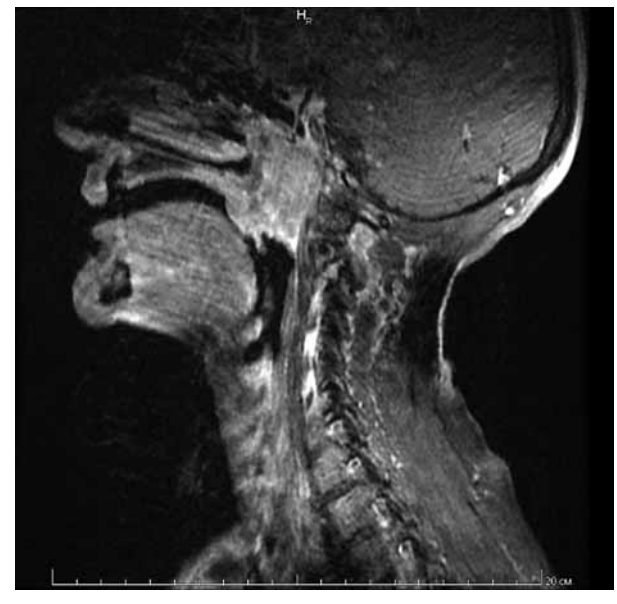


Рис. 6. МРТ головы и шеи с одномоментным контрастированием.



затенение ячеек сосцевидного отростка, барабанной полости справа (рис. 5).

Предварительный диагноз: лимфома носоглотки.

Учитывая высокую степень чувствительности и специфичности МРТ головы с контрастированием при проведении дифференциальной диагностики злокачественных новообразований, пациентке было выполнено указанное исследование.

Заключение: более вероятно онкологическое образование. Сопутствующая патология: правосторонний средний отит, сфеноидит (см. рис. 4).

Определяется бугристое образование с обширным распространением в парафарингеальное пространство, в каротидное пространство справа, в полость носа, а также ретрофарингеально в область ската черепа и в полость правой основной пазухи с отчетливыми признаками остеонекроза нижней стенки правой основной пазухи и передней замыкающей пластинки ската. Просвет носоглотки резко сужен, дифференцируется фрагментарно.

Придерживаясь протокола обследования онкологических пациентов, следующим этапом было выполнено УЗИ мягких тканей шеи, показавшее лимфаденопатию шеи, без очаговых изменений.

Согласно данным рентгенографии органов грудной клетки, изменения соответствовали возрасту пациентки, что также подтвердилось и при проведении УЗИ брюшной полости.

Эндоскопическая биопсия новообразования была выполнена сразу, после получения результатов КТ и МРТ головы, чтобы исключить интракраниальный характер роста образования. Гистологическое исследование с иммуногистохимической реакцией позволило уточнить характер патологического процесса: в исследованном материале морфологическая картина в большей степени укладывается в диагноз лимфоэпителиального рака носоглотки.

Пациентка была направлена на консультацию в онкологический стационар (СПб ГБУЗ ГКОД), где был установлен окончательный диагноз: опухоль Шминке.

На протяжении всего диагностического обследования пациентка получала системную антибактериальную терапию; для предупреждения развития адгезивных изменений среднего уха был выполнен парацентез барабанной перепонки с последующим проведением шунтирования.

Опухоль Шминке, или лимфоэпителиома, представляет собой карциному носоглотки, состоящую из недифференцированных крупных клеток, смешанных с лимфатическими клетками. Таким образом, дифференциальный диагноз между лимфоэпителиомой и злокачественной лимфомой затруднен. Опухоль характеризуется быстрым инфильтративным ростом и распространением в околоносовые пазухи, полость орбиты, основание черепа, а также метастазированием в регионарные лимфатические узлы. В структуре злокачественных новообразований опухоль Шминке составляет 3% [16].

Заключение

Новообразования носоглотки встречаются редко, являются трудно диагностируемыми из-за длительного бессимптомного течения или проявления неспецифическими признаками, что маскирует их под воспалительные заболевания. Необходимо сохранять онкологическую настороженность в случаях длительно протекающих воспалительных заболеваний носоглотки, трудно поддающихся лечению, особенно при наличии «нетипичной» картины протекания заболевания. КТ и МРТ околоносовых пазух и носоглотки на этапе до проведения гистологической верификации позволяют установить предварительный диагноз

заболевания. Четкий диагностический алгоритм ведения пациента с подозрением на новообразование носоглотки и комплексный подход к проблеме позволят повысить частоту выявления патологии до развития значимых осложнений, ускорить постановку диагноза, уменьшить риск диагностических ошибок, а значит, увеличат шанс пациента на благоприятный исход последующего лечения.

Конфликт интересов. Авторы заявляют об отсутствии конфликта интересов.

Conflict of interests. The authors declare no conflict of interests.

Литература/References

1. Ferlay J, Ervik M, Lam F, et al. Global cancer observatory: cancer today. Lyon, France: International Agency for Research on Cancer, 2018.
2. Карпищенко С.А., Скиданова И.А. Методика лазериндуцированной интерстициальной термотерапии в хирургическом лечении заболеваний носоглотки. *Folia Otorhinolaryngologiae et Pathologiae Respiratoriae*. 2011; 17 (4): 30–8 [Karpishchenko S.A., Skidanova I.A. Metodika lazerindutsirovannoi interstitsial'noi termoterapii v khirurgicheskom lechenii zabolevanii nosoglotki. *Folia Otorhinolaryngologiae et Pathologiae Respiratoriae*. 2011; 17 (4): 30–8 (in Russian)].
3. Яблонский С.В. Доброкачественные опухоли полости носа, околоносовых пазух, и носоглотки в детском возрасте. *Вестник оториноларингологии*. 1999; 1: 58–62 [Iablonskii SV. Dobrokachestvennye opukholi polosti nosa, okolonosovykh pazukh, i nosoglotki v detskom vozraste. *Vestnik otorinolaringologii*. 1999; 1: 58–62 (in Russian)].
4. King AD, Vlantis AC, Bhatia KSS, et al. Primary nasopharyngeal carcinoma: diagnostic accuracy of MR imaging versus that of endoscopy and endoscopic biopsy. *Radiology*. 2011; 258 (2): 531–7.
5. Wang WH, Lin Y-C, Lee K-F, et al. Nasopharyngeal carcinoma detected by narrow-band imaging endoscopy. *Oral Oncol*. 2011; 47 (8): 736–41.
6. Glastonbury CM. Nasopharyngeal carcinoma: the role of magnetic resonance imaging in diagnosis, staging, treatment, and follow-up. *Top Magn Reson Imaging*. 2007; 18 (4): 225–35.
7. Razek AAKA, King A. MRI and CT of nasopharyngeal carcinoma. *Am J Roentgenol*. 2012; 198 (1): 11–8.
8. Ng SH, Chan S-C, Yen T-C, et al. Pretreatment evaluation of distant-site status in patients with nasopharyngeal carcinoma: accuracy of whole-body MRI at 3-Tesla and FDG-PET-CT. *Eur Radiol*. 2009; 19 (12): 2965.
9. Fong D, Bhatia KSS, Yeung D, King AD. Diagnostic accuracy of diffusion-weighted MR imaging for nasopharyngeal carcinoma, head and neck lymphoma and squamous cell carcinoma at the primary site. *Oral Oncol*. 2010; 46 (8): 603–6.
10. Hyare H, Wisco JJ, Alusi G, et al. The anatomy of nasopharyngeal carcinoma spread through the pharyngobasilar fascia to the trigeminal mandibular nerve on 1.5T MRI. *Surg Radiol Anat*. 2010; 32 (10): 937–44.
11. Дюннебир Э.А. Лучевая диагностика. 2019; с. 202, 302–3 [Dunnebir EA. Radiation diagnostics. 2019; p. 202, 302–3 (in Russian)].
12. Карпищенко С.А., Скиданова И.А. Возможности ЛИТТ в хирургическом лечении аденоидов у взрослых. *Folia Otorhinolaryngologiae et Pathologiae Respiratoriae*. 2011; 17 (2): 35–41 [Karpishchenko SA, Skidanova IA. Metodika lazerindutsirovannoi interstitsial'noi termoterapii v khirurgicheskom lechenii zabolevanii nosoglotki. *Folia Otorhinolaryngologiae et Pathologiae Respiratoriae*. 2011; 17 (4): 30–8 (in Russian)].
13. Chan KCA, Woo JKS, King A, et al. Analysis of plasma Epstein-Barr virus DNA to screen for nasopharyngeal cancer. *N Engl J Med*. 2017; 377 (6): 513–22.
14. Fan C, Tang Y, Wang J, et al. The emerging role of Epstein-Barr virus encoded microRNAs in nasopharyngeal carcinoma. *J Cancer*. 2018; 9 (16): 2852.
15. Карпищенко С.А., Чербилло В.Ю., Шумилова Н.А., и др. Особенности диагностики и лечения низкодифференцированной синоназальной карциномы, клинический пример. *Голова и шея*. 2019; 2: 42–51 [Karpishchenko SA, Cherebillo VU, Shumilova NA, et al. Osobennosti diagnostiki i lecheniia nizkodifferentsirovannoi sinonazal'noi kartsinomy, klinicheskii primer. *Head & Neck*. 2019; 2: 42–51 (in Russian)].
16. Döhnert G. Lymphoepithelioma schmincke-regaud. *Virchows Arch A Pathol Pathol Anat*. 1971; 352 (3): 279–84.

Статья поступила в редакцию / The article received: 10.12.2020

Статья принята к печати / The article approved for publication: 23.04.2021



OMNIDOCOR.RU