

Современные методы визуализации в патогенезе рассеянного склероза

В.В. Брюхов, С.Н. Куликова, М.В. Кротенкова, А.В. Переседова, И.А. Завалишин

ФГБУ «Научный центр неврологии» РАМН (Москва)

Магнитно-резонансная томография (МРТ) при рассеянном склерозе (РС) является основным инструментальным методом диагностики, дифференциальной диагностики и мониторинга течения процесса. Для традиционных последовательностей МРТ характерна низкая чувствительность для оценки диффузного поражения внешне неизменного белого вещества и очаговых/диффузных изменений в сером веществе, которым уделяется большое внимание при РС. Новые МРТ методики позволяют преодолевать эти ограничения, способствуют уточнению различных аспектов патогенеза. Так, анализ содержания ряда метаболитов при МР-спектроскопии способствует оценке воспаления, состояния миелина, ремиелинизации и аксонального/нейронального повреждения или дисфункции, т.е. позволяет визуализировать патохимические изменения при РС. Для дифференцировки демиелинизации и аксонального повреждения используется МРТ визуализация с переносом намагниченности, а также диффузионная тензорная МРТ, отражающая нарушения диффузии молекул воды, ограниченной клеточными мембранами и аксональным цитоскелетом. Для оценки поражения серого вещества головного мозга используются последовательности с одним и двумя инвертирующими импульсами и морфометрический анализ атрофических процессов. При РС рассматривается влияние кортикальной реорганизации на восстановление функций, что изучается путем проведения функциональной МРТ (фМРТ) с использованием различных парадигм. Активно обсуждается роль сосудистого фактора в патогенезе РС. МРТ перфузия и визуализация с получением изображений, взвешенных по магнитной восприимчивости, особенно чувствительная к нарушениям венозного кровотока, позволяют уточнить роль снижения церебральной перфузии, а также венозных изменений. Современные методы визуализации дают возможность детально оценить поражение при РС, в т.ч. и на клеточном уровне, уточнить функциональные, метаболические, патофизиологические особенности, могут способствовать оценке влияния терапии на иммуновоспалительные реакции и нейропротекцию. Использование высокопольных МР-томографов (более 1,5 Т) в перспективе будет способствовать повышению чувствительности выявления различных механизмов патологических процессов.

Ключевые слова: рассеянный склероз, магнитно-резонансная томография, патогенез

Среди инструментальных методов диагностики при рассеянном склерозе наибольшее значение имеет магнитно-резонансная томография, которая общепризнанно является стандартным методом постановки диагноза. Помимо традиционных режимов МРТ исследования, позволяющих диагностировать и мониторировать данное заболевание, в последние годы появляются и внедряются новые методики МРТ, дающие возможность не только визуализировать структурные очаговые и дегенеративные изменения в белом и сером веществе головного и спинного мозга, определять активность патологического процесса с применением и без применения контрастного вещества (КВ), но и оценивать физиологические процессы, такие как диффузия (лежащая в основе диффузионно-взвешенной МРТ (ДВ-МРТ) и диффузионной тензорной МРТ (ДТ-МРТ) с трактографией), перфузия, метаболизм (по оценке уровня спектра метаболитов при МР-спектроскопии (МРС)), оксигенация и деоксигенация крови на микроциркуляторном уровне (лежащие в основе функциональной фМРТ и последовательности, взвешенной по магнитной восприимчивости (SWI) соответственно). Большое значение при РС имеет атрофия мозга, как ключевой показатель степени дегенерации в динамике заболевания, оцениваемая с помощью различных полуавтоматических и автоматических постпроцессинговых программ, в частности, воксель-основанной морфометрии. Эти современные МРТ методики позволяют значительно расширить наши представления о патогенезе данного заболевания.

Выявление очагов в сером веществе при РС

Хотя РС традиционно считается патологией белого вещества, очаги демиелинизации встречаются во всех отделах ЦНС, включая кору и глубокое серое вещество [42]. Несмотря на то, что впервые об очагах в сером веществе головного мозга при РС заговорили несколько десятилетий назад [8], только в последние несколько лет очаги демиелинизации в сером веществе головного мозга стали общепризнанной нейропатологической особенностью данного заболевания, подтвержденной методом МРТ. Существуют различные системы классификации корковых очагов при РС, одной из которых является система по L. Bö [5], основанная на патоанатомических наблюдениях J.W. Dawson [12]. Эта классификация разделяет смешанные очаги, пересекающие границу серого и белого вещества (очаги I типа) и очаги, расположенные в толще серого вещества коры (очаги II–IV типа). К очагам II типа относятся мелкие внутрикоровые очаги; очаги III типа более крупные, начинаются непосредственно под мягкой мозговой оболочкой и простираются вглубь серого вещества, не достигая тем не менее субкортикального белого вещества (т.н. субпиальные очаги); а очаги IV типа поражают всю толщу серого вещества коры, простираясь от субпиальной области до субкортикального белого вещества. Наиболее часто встречающимися, занимающими обширные территории коры, являются субпиальные очаги (III тип) [5, 32, 43].

Распространение корковой демиелинизации трудно определить *in vivo*, т.к. стандартные режимы МРТ, обладающие высокой чувствительностью в диагностике очагов в белом веществе, к сожалению, весьма плохо определяют очаги в сером веществе [25, 31, 40]. Улучшение визуализации очагов демиелинизации в коре головного мозга достигается при МРТ с более высоким разрешением (3 Т), а также с использованием других специализированных режимов МРТ. Новый режим МРТ – DIR (Double Inversion Recovery) на базе импульсной последовательности инверсия-восстановление с добавлением дополнительного инвертирующего импульса, способен подавлять не только свободную жидкость (как это делает T2-FLAIR), но и белое вещество, что в свою очередь позволяет лучше определять очаги, расположенные в сером веществе [25]. Так, по данным ряда авторов, 26% накапливающих КВ бляшек располагаются в коре или субкортикально [31].

Выявление кортикальной патологии имеет очень важное значение, что связано с корреляциями между очаговым поражением в коре головного мозга и прогрессирующим течением болезни, более выраженным неврологическим дефицитом, включая и когнитивные нарушения. Учитывая частоту регистрации этой патологии, обсуждается вопрос о включении изменений в сером веществе в МРТ критерии РС.

МРТ с переносом намагниченности

Помимо использования переноса намагниченности с КВ в улучшении визуализации «активных» очагов при диагностике активности процесса, с позиции изучения патогенеза данный феномен интересен в плане выявления и дифференцировки патологических изменений в очаге поражения (когда стандартные режимы МРТ исследования, не обладая высокой специфичностью ввиду крайне короткого времени релаксации протонов, связанных с миелином, не могут различить отек, демиелинизацию, ремиелинизацию и аксональную гибель), а также во внешне неизменном веществе мозга.

Количественной характеристикой переноса намагниченности является индекс переноса намагниченности (MTR – Magnetization Transfer Ratio). Он рассчитывается по формуле:

$$MTR = (M_0 - M_s) / M_0 \times 100,$$

где M_0 – интенсивность оцениваемого пикселя до приложения подавляющего импульса; M_s – при использовании МТ-импульса.

С целью попытки дифференцировки патологических изменений в очаге поражения при РС было отмечено, что значение MTR в процентном соотношении при отеке снижается слабо по сравнению с умеренным и выраженным его снижением при демиелинизации и аксональной потере соответственно [15]. MTR в очагах широко варьируют в зависимости от характера течения болезни: так, средний MTR в очагах при доброкачественном течении РС значительно выше, чем при вторично-прогрессирующем РС (ВПРС) [22]; новые очаги у пациентов с ВПРС характеризуются достоверно более низким MTR, чем у пациентов с ремитирующим РС (РРС) [47]. Также было обнаружено понижение значений MTR в прилежащем к очагам белом веществе и отмечались более низкие значения индекса переноса намагниченности при более инвалидирующем течении болезни.

Исследованиями с использованием переноса намагниченности была подтверждена способность оценки тяжести повреждений при РС по T1-ВИ. В гипоинтенсивных очагах на T1-ВИ, которые характеризуются демиелинизацией и аксональной потерей, были обнаружены достоверно более низкие значения MTR, по сравнению с очагами, которые выглядят изоинтенсивными на T1-ВИ [58]. Кроме того, как значения MTR, так и контрастность очагов на T1-ВИ, коррелируют с аксональной плотностью в очагах и неповрежденном белом веществе, а также со степенью демиелинизации. В очагах, которые сменяют гипоинтенсивный МР-сигнал на изоинтенсивный и перестают накапливать КВ (т.е. не превращаются в хронические «черные дыры»), значения MTR в течение 6 мес значительно увеличиваются, что, по-видимому, связано с процессами ремиелинизации. В то время как значительное понижение MTR при появлении «активного» очага предвещает стойкую гипоинтенсивность на T1-ВИ и более низкий MTR через 6 мес, что, вероятно, связано с аксональной гибелью [57].

Проведенные исследования показали, что значения MTR в очагах демиелинизации при РС достоверно ниже, чем во внешне неизменном белом веществе (ВНБВ) (при котором MTR также снижен, что подтверждает наличие процессов демиелинизации, не видимых в стандартных режимах МРТ). При анализе показателей MTR во ВНБВ, которое в стандартных режимах исследования не имеет видимых патологических изменений, более низкие локальные значения MTR являются достаточно четким предиктором возникновения очаговых изменений в будущем [20]. При анализе показателей MTR во внешне неизменном сером веществе (ВНСВ) коры головного мозга были получены более низкие значения MTR, которые коррелировали с когнитивными нарушениями у больных РС по сравнению с умеренным снижением MTR у пациентов, неотягощенных когнитивными расстройствами [4, 17]. Таким образом, MTR во ВНБВ и ВНСВ коры головного мозга прогнозирует прогрессирование инвалидизации. Так, средние показатели MTR во ВНБВ прогнозировали прогрессирование инвалидизации через 5 лет, а во ВНСВ – через 3 года.

МР-спектроскопия

Как было сказано выше, стандартные режимы МРТ имеют некоторые ограничения в выявлении изменений в очагах демиелинизации, а также во ВНБВ и ВНСВ головного мозга при РС. Эти ограничения могут быть преодолены при комбинированном использовании МРТ совместно с протонной МР-спектроскопией, которая позволяет определять биохимические изменения в зонах интереса для

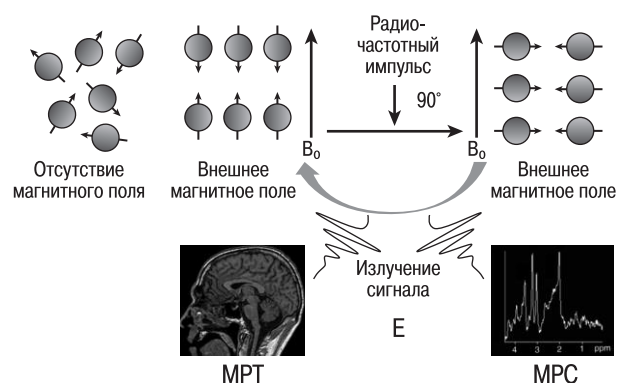


рис. 1: Основа МР-спектроскопии – ядерно-магнитный резонанс.

уточнения патологической специфичности заболевания. В основе МРС, как и при получении обычных изображений МРТ, лежит ядерно-магнитный резонанс (рис. 1).

Определенный дисбаланс в относительном количестве метаболитов, измеренных прижизненно с помощью МРС, может отражать наличие патологического процесса, поэтому точные идентификация и подсчет пиков при МР-спектре иногда необходимы для дифференциально-диагностических целей, особенно тогда, когда стандартные режимы МРТ исследования ввиду невысокой специфичности, не позволяют это сделать. В первую очередь при РС, как и при большинстве патологий головного мозга, наблюдается снижение показателей N-ацетиласпартата (NAA) – нейронального маркера, что подтверждает гипотезу о распространенном нейрональном поражении всего головного мозга при РС. Снижение NAA во ВНБВ и ВНСВ наблюдается даже на ранних стадиях РС, когда очаговое поражение представлено минимально. Степень снижения среднего значения NAA зависит от длительности заболевания [49]. Кроме этого, наблюдается повышение пика миоинозитола (mI) – маркера нейроглии, а во ВНБВ и ВНСВ оно наблюдается как у пациентов с РРС, так и при клинически изолированном синдроме (КИС) [16]; и липидов (Lip) – маркера повреждения клеточных мембран. Эти изменения наблюдаются в различных зонах интереса – как очагового характера, так и во ВНБВ и ВНСВ. Кроме этого, происходит повышение показателей холина (Cho) как в «активных», так и хронических очагах демиелинизации, а также во ВНБВ, и обращает на себя внимание, наоборот, противоположное снижение холина во ВНСВ [28]. Уровни Cho в больших демиелинированных очагах были обнаружены повышенными через 3 дня после появления симптомов и в течение 8 мес уровень Cho оставался высоким в центре очага. Изменение уровня Cho было расценено как индикатор персистирующей (стойкой) демиелинизации. В долгосрочном исследовании уровень Cho во ВНБВ, которое через 6–12 мес превратилось визуально в очаг РС, был выше по сравнению с уровнем Cho в областях, которые не стали очагами впоследствии. Аналогично – очаги, которые увеличились в размере через 6 мес, имели более высокое соотношение Cho/Cr при первом исследовании, чем очаги, оставшиеся стабильными в размерах [55].

Наконец, необходимо обратить внимание на изменения показателей, которые отличаются по своему характеру в зависимости от активности очага, в частности, на отсутствие изменений уровня глутамата (Glu) в хронических очагах по сравнению с его повышением в «активных» очагах и во ВНБВ и ВНСВ [52]. Повышение уровня лактата (Lac) наблюдается только в острых очагах при сохранности его в остальных областях головного мозга, поэтому данный феномен можно расценивать как маркер «активных» очагов [36].

Диффузионная тензорная МРТ с трактографией

Основным отличием диффузионной тензорной МРТ (ДТ-МРТ) от диффузионно-взвешенной МРТ (ДВ-МРТ) является получение пространственных (3D) данных диффузии воды. Изотропной является та среда, где диффузионные процессы протекают одинаково во всех направлениях. Примером анизотропной среды может быть белое вещество головного мозга, где волокна имеют свое направление с преимущественным преобладанием направления диффузионных процессов вдоль аксонов [30].

Для корреляции со степенью и типом повреждения вещества мозга из тензора могут быть извлечены несколько параметров. Двумя наиболее упоминаемыми из них являются: 1) средняя диффузионность (Mean Diffusivity – MD), характеризующая скорость диффузионных процессов во всех направлениях или общую диффузию, повышение которой может сопровождать утрату физиологических барьеров к диффузии, связанную с гибелью клеток и часто наблюдаемую у пациентов с РС; 2) фракционная анизотропия (Fractional Anisotropy – FA), характеризующая степень направленности диффузионных процессов путем их оценки в каждом из множества направлений (так, при идеальной анизотропии FA будет равна нулю, а при максимальной анизотропии – 1). Повреждение вещества мозга при демиелинизации приводит к снижению FA [9].

Компоненты диффузионного тензора могут также оцениваться по отдельности в разных направлениях, среди которых выделяют продольную и поперечную диффузионность. Продольная или осевая диффузионность (Longitudinal Diffusivity – LD или Axial Diffusivity – AD или λ_1) оценивает диффузионные процессы, протекающие в продольном аксоне направлений. Относительное снижение λ_1 коррелирует с аксональным повреждением в острой стадии воспалительного процесса при РС. Поперечная или радиальная диффузионность (Transverse Diffusivity – TD или Radial Diffusivity – RD или λ_{23}) является средней величиной двух меньших оставшихся из трех направлений (первое направление – самое длинное – λ_1). В высокоорганизованных проводящих путях λ_{23} соответствует диффузии через (поперек) волокна (пути). Относительное повышение λ_{23} коррелирует с демиелинизацией и обусловлена тем, что фрагментированный или отсутствующий миелин приводит к уменьшению барьеров для диффузии воды [51]. Все эти значения можно получить при выделении зоны интереса на так называемых FA-картах при сопоставлении их с анатомическими стандартными МРТ изображениями [2] (рис. 2).

Исследования с использованием ДТ-МРТ фокусируются на оценке как очагов демиелинизации, так и внешне неизменного вещества мозга. Было показано, что диффузия молекул воды внутри бляшек РС выше, а FA – ниже, чем во ВНБВ, а кроме того, в «острых» бляшках (возрастом менее 3 мес) значения MD выше, чем в «старых» (возрастом более 3 мес) очагах поражения [29]. Эти данные были подтверждены последующими исследованиями, где, кроме этого, было показано, что MD во ВНБВ пациентов с РС

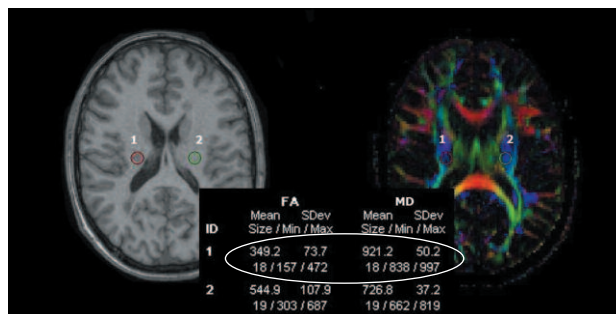


рис. 2: МРТ головного мозга в режиме T1-ВИ (слева) и FA-карта (справа). Вычисление FA и MD на уровне заднего бедра внутренней капсулы в очаге демиелинизации (1) и в противоположном полушарии (2).

выше, а FA — ниже, чем у здоровых добровольцев, что подтверждает поражение вещества мозга и вне видимых очагов [21]. По показателям MD накапливающие и не накапливающие КВ очаги достоверно не отличаются между собой, однако FA в накапливающих КВ очагах достоверно ниже, чем в не накапливающих бляшках РС, что обусловлено повышением проницаемости ГЭБ, значительным отеком, воспалительной инфильтрацией, процессом демиелинизации и потерей аксонов в «острых» очагах [38]. При сравнении диффузионности в определенных направлениях во ВНБВ у пациентов с РС и в группе здоровых добровольцев отмечалось снижение λ_1 и увеличение λ_{23} , в то время как в очагах демиелинизации при повышенной λ_{23} и сниженной FA показатели λ_1 и MD не отличались от таковых во ВНБВ [26, 44]. Важно отметить, что при сравнении MD и FA внутри очагов и во ВНБВ при трех вариантах течения РС между собой (PPC, ППРС и ВПРС) достоверных отличий не отмечено. Корреляция между степенью выраженности неврологического дефицита (по шкале EDSS) и показателями ДТ-МРТ внутри очагов обнаружена только у пациентов с ВПРС.

Наряду с исследованием изменений в белом веществе большое значение имеет изучение ВНБВ как коры головного мозга, так и глубоких отделов серого вещества. Существующие данные свидетельствуют о том, что показатель FA в таламусе больных с РС достоверно выше по сравнению с группой здоровых испытуемых, в то время, как отмечено выше, FA в очагах демиелинизации и во ВНБВ при РС, наоборот, снижается [10, 45]. Некоторые исследователи также отмечают увеличение значений MD в таламусе, что, вероятно, связано с увеличением количества межклеточной жидкости в связи с демиелинизацией и/или аксональным повреждением [45].

Диффузионная тензорная трактография — это математическая обработка диффузионно-тензорных изображений, позволяющая построить трехмерные виртуальные тракты волокон белого вещества. В основе ее лежит оценка рядом расположенных тензоров путем определения максимальных направлений анизотропии в каждом из них и при минимальном их отклонении друг от друга (обычный порог — не более 15–20 градусов) происходит построение соответствующего тракта. Если отклонение превышает заданный порог, тракт считается прерванным и его построение завершается [60].

Результаты изучения трактографии при РС, в т.ч. и в зависимости от типа течения заболевания, единичны. Так, при сравнении пациентов с КИС и PPC достоверных различий изменений диффузии, за исключением мозолистого тела, не обнаруживалось, что подтверждает данные многих исследователей о том, что распространенные изменения диффузии наблюдаются уже на самых ранних этапах развития заболевания [18]. Интересно, что в данных группах наблюдались увеличения MD, λ_1 и λ_{23} , а показатель FA в сегментах трактов белого вещества в группе с КИС существенно не отличался от такового у здоровых испытуемых [34]. Это позволяет предположить, что изменение MD является ранним признаком демиелинизирующего поражения при сохранности, в определенной степени, когерентности волокон белого вещества. Из всех групп пациентов наиболее выраженные изменения белого вещества наблюдались у пациентов с ВПРС, что связано с прогрессирующей дезорганизацией волокон белого вещества. Изменения FA наблюдались вдоль волокон, в области которых располагаются бляшки РС (особенно в кортикос-

пинальном тракте и мозолистом теле), предполагая тем самым в качестве одного из субстратов данных изменений валлеровскую дегенерацию. В группе ППРС по сравнению с ВПРС наблюдались достоверно менее выраженное повышение MD, λ_1 и λ_{23} , и снижение FA в большинстве изученных трактов, а также различия в распределении очагов в белом веществе, что позволяет предположить наличие разных патологических механизмов, лежащих в основе этих прогрессирующих вариантов течения. В частности, валлеровская дегенерация, играющая важную роль при ВПРС, не является характерной для ППРС, который характеризуется умеренным воспалением во ВНБВ и небольшим количеством бляшек [46].

Функциональная МРТ

В последние годы помимо нейродегенеративного поражения с развитием необратимого неврологического дефицита при РС предметом интенсивного изучения являются компенсаторные механизмы. В частности, кортикальная реорганизация рассматривается как дополнительный фактор, обуславливающий восстановление тех или иных функций при необратимом повреждении миелина и аксонов при РС, что активно изучается с помощью метода фМРТ.

На первом этапе исследований с помощью фМРТ при РС анализировалась только локализация зон активации и их размеры. Значительно более исследованной является функциональная реорганизация двигательной коры, которая изучена при различных фенотипах РС и встречается уже на самых ранних этапах патологического процесса — при КИС — первой атаке демиелинизирующего процесса [41]. При сопоставлении зон кортикальной активации при выполнении простой двигательной парадигмы (сгибания/разгибания II–V пальцев правой кисти без пареза в тестируемой конечности) при определенных фенотипах РС важно подчеркнуть, что изменения функциональной активации коры при двигательном задании наблюдаются даже при отсутствии двигательного дефицита в тестируемой конечности. С другой стороны, сопоставление локализации зон кортикальной активации при различных фенотипах РС позволяет сформулировать гипотезу о динамических изменениях кортикальной активности по мере прогрессирования болезни от ремиттирующего течения к вторичному прогрессированию с вовлечением не только первичной и дополнительной моторных зон, но и с более широкой активацией коры.

Таким образом, у больных РС при движении наблюдается как внутрислобковая, так и межполушарная кортикальная реорганизация. Если на начальном этапе более типичным является рекрутмент зон, обычно участвующих в двигательной функции, то на более поздних этапах чаще наблюдается билатеральная активация и вовлечение областей, в норме активирующихся при выполнении новых или комплексных задач [1, 48].

Другим направлением фМРТ исследований при РС явилось изучение нарушений коннективности сенсомоторных связей. Так, в проведенном мультицентровом исследовании, выполненном в восьми Европейских центрах, включавшем 61 пациента с РС, при использовании простой двигательной парадигмы (сгибание/разгибание II–V пальцев кисти) без пареза в тестируемой конечности в группе больных РС была выявлена более значительная билатеральная активация по сравнению с контрольной группой [56].

При динамическом каузальном моделировании у пациентов с РС по сравнению с контрольной группой выявлены разнонаправленные изменения: как усиление взаимосвязанности активации сенсомоторных сетей, так и уменьшение взаимосвязи активации. В частности, усиление двусторонних связей при РС отмечено между правой первичной сенсомоторной корой (SMC), правой и левой вторичной сенсомоторной корой (SII), левой дорзальной премоторной корой (PMd) и дополнительными моторными зонами (SMA), что отражает модуляцию сенсомоторных связей и подчеркивает важную роль дополнительной моторной коры в реорганизации корковой активности [48]. Подобное усиление коннективности сенсомоторных сетей вместе с четкой билатеральной активацией, отражающей большую активацию ипсилатеральных моторных путей, может рассматриваться как компенсаторный механизм при повреждении ЦНС при РС.

Сосудистый фактор

В последние годы большое внимание стало уделяться возможному участию сосудистого фактора в патогенезе РС. С позиций МРТ можно выделить 2 основных направления изучения сосудистой патологии у пациентов с РС. Нейровизуализационные исследования свидетельствуют о снижении церебральной перфузии (гипоперфузии) при РС, а также обсуждается хроническое нарушение венозного оттока, которое обозначается термином «хроническая цереброспинальная венозная недостаточность».

Так, снижение кровотока в сером и белом веществе головного мозга при РС первоначально было показано при проведении ПЭТ и ОФЭКТ [35, 53]. В настоящее время при использовании МРТ перфузии во ВНБВ по сравнению с контролем наблюдается значительное снижение скорости мозгового кровотока (Cerebral Blood Flow – CBF) (около 50%), более чем двукратное увеличение среднего времени прохождения КВ (Mean Transit Time – МТТ) при РРС [33], а также снижение скорости мозгового кровотока и объема мозгового кровотока (Cerebral Blood Volume – CBV) при РРС и ППРС [3]. Полученные данные свидетельствуют о снижении перфузии белого вещества независимо от типа РС. Помимо снижения перфузии ВНБВ уменьшение показателей наблюдается также в ВНСВ коры и подкорковых образований, что может быть результатом функционального разобщения серого вещества в связи с патологией белого вещества семиовальных центров [7, 35, 53, 54].

При исследовании очагов, накапливающих КВ, было выделено два основных паттерна изменения перфузии. Диффузно накапливающие КВ очаги характеризуются увеличением СВФ и СВВ, в то время как в очагах, накапливающих КВ по типу «кольца», аналогичные изменения отмечаются лишь по периферии бляшки (в области «кольца»), тогда как в центре очага наблюдается снижение СВФ, что может свидетельствовать об ишемии центральной зоны [24, 27]. Большинство же «хронических», не накапливающих КВ очагов, характеризуются еще более выраженным снижением перфузии по сравнению с ВНБВ [33].

Другим аспектом сосудистой патологии при РС, привлекающим к себе в последнее время немало внимания, является теория о роли нарушений венозного кровотока в патогенезе РС. Необходимо отметить, что уже в ранних патоморфологических исследованиях при РС в веществе головного

мозга был описан веноцентрический паттерн локальной воспалительной демиелинизации, отнесенный к аутоиммунному процессу.

В 2009 г. P. Zamboni и соавт. описали взаимосвязь между РС и венозными нарушениями, для обозначения которых используется термин «хроническая цереброспинальная венозная недостаточность» (Chronic Cerebrospinal Venous Insufficiency – CCSVI) [63, 64], которая характеризуется множественными внутрисосудными стенозирующими мальформациями (перемычки, перегородки, аномально сформированные клапаны или, реже, сегментарные гипоплазия/агенез), что препятствует нормальному оттоку крови из головного мозга. Также отмечена высокая частота рефлюксов как в интра-, так и в экстракраниальной венозной системах, потеря постуральной регуляции венозного оттока, включение коллатеральных путей оттока [14, 37]. Однако небольшое количество исследований и отсутствие корреляционного анализа между нарушением артериального и венозного кровотоков при РС требуют дальнейшего изучения.

МРТ морфометрия

Помимо наличия очагов в веществе головного мозга существует еще один признак РС – атрофия мозга [39], которая обычно проявляется увеличением желудочков и уменьшением размеров мозолистого тела [13]. Не так давно были предложены многочисленные количественные методы для точного измерения общей и локальной атрофии мозга [39]. Для вычисления показателей атрофии большинство исследователей используют МРТ морфометрию.

Повоксельная или воксел-основанная морфометрия (Voxel-Based Morphometry, VBM) – это методика нейровизуализационного анализа, применение которой позволяет изучать различия в структурах головного мозга, используя статистический подход – сопоставление непараметрических данных. Повоксельная морфометрия позволяет избежать большинства ложных результатов, т.к. выполняется с помощью автоматических прикладных программ (например, программное приложение SPM8 в программной среде MATLAB 7.12), где происходит подсчет абсолютных значений объема за счет проведения специальных этапов обработки в каждом вокселе путем серии операций по пространственной нормализации, сглаживанию и сегментации согласно требованиям программного обеспечения. После чего проводится межгрупповой или интраиндивидуальный анализ с дальнейшим получением абсолютных значений объемных показателей всего головного мозга и отдельных его структур (рис. 3).

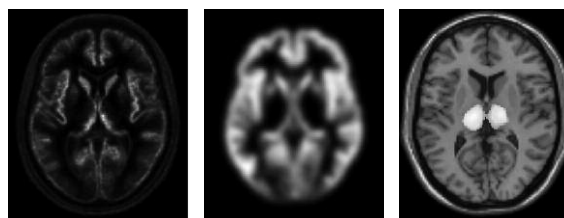


рис. 3: Повоксельная морфометрия, основные этапы постпроцессинговой обработки (слева – сегментация с нормализацией серого вещества; в центре – сглаживание), результатом которой является получение изображений (справа), на которых отображены структуры головного мозга, имеющие достоверные различия в объеме у пациентов сравниваемых между собой групп (группа РС и контрольная группа здоровых испытуемых).

Проведенные морфометрические исследования свидетельствуют, что атрофия мозга имеет место независимо от варианта течения, в т.ч. у пациентов с начальными проявлениями РС [6]. Показатель атрофии мозга при РС более высок (0,6-1,0% ежегодно), чем в естественно стареющем мозге (0,1-0,3% ежегодно) [19, 23, 62]. Несмотря на то, что точный механизм атрофии при РС полностью не ясен, она может быть результатом демиелинизации и аксонального повреждения. Общая атрофия обнаруживается при всех формах РС, включая ППРС и КИС, и коррелирует с выраженностью клинической симптоматики [11, 50], что указывает на то, что атрофия мозга является значимой и общей особенностью РС. В последние годы выделяют новый термин — «псевдоатрофия», при котором наблюдается уменьшение объема вещества головного мозга вследствие уменьшения выраженности иммуно-воспалительного компо-

нента, возникающее в ответ на лечение гормональными препаратами при обострении заболевания, а затем и иммуномодулирующими средствами. Стоит помнить, что это лишь реакция мозга на проводимое лечение, а не истинная атрофия.

Таким образом, современные методы визуализации позволяют детально оценить поражение при РС, вплоть до клеточного уровня, уточнить функциональные, метаболические, патофизиологические особенности, могут способствовать оценке влияния терапии на иммуновоспалительные реакции и нейропротекцию. Использование высокопольных, сверхвысокопольных и ультравысокопольных МР-томографов (3 и 7 Т) увеличит чувствительность выявления изменений и различных механизмов патологических процессов при РС.

Список литературы

1. Завалишин И.А., Переседова А.В., Кротенкова М.В. и др. Кортикальная реорганизация при рассеянном склерозе. *Анналы клинич. и эксперим. неврологии* 2008; 2: 28–34.
2. Куликова С.Н., Брюхов В.В., Переседова А.В. и др. Диффузионная тензорная магнитно-резонансная томография и трактография при рассеянном склерозе: обзор литературы. *Журнал неврологии и психиатрии им. С.С. Корсакова*. 2012 (2); 112: 52–59.
3. Adhya S., Johnson G., Herbert J. et al. Pattern of hemodynamic impairment in multiple sclerosis: dynamic susceptibility contrast perfusion MR imaging at 3.0 T. *Neuroimage* 2006; 33 (4): 1029–1035.
4. Amato M.P., Portaccio E., Stromillo M.L. et al. Cognitive assessment and quantitative magnetic resonance metrics can help to identify benign multiple sclerosis. *Neurology* 2008; 71: 632.
5. Bö L., Vedeler C.A., Nyland H. et al. Intracortical multiple sclerosis lesions are not associated with increased lymphocyte infiltration. *Multiple Sclerosis* 2003; 9: 323–31.
6. Brex P.A., Jenkins R., Fox N.C. et al. Detection of ventricular enlargement in patients at the earliest clinical stage of MS. *Neurology*, 2000; 54: 1689–91.
7. Brooks D.J., Leenders K.L., Head G. et al. Studies on regional cerebral oxygen utilisation and cognitive function in multiple sclerosis. *J. Neurol. Neurosurg Psychiatry* 1984; 47: 1182–1191.
8. Brownell B., Hughes J.T. The distribution of plaques in the cerebrum in multiple sclerosis. *J Neurol Neurosurg Psychiatry* 1962; 25: 315–320.
9. Budde M.D., Kim J.H., Liang H.F. et al. Toward accurate diagnosis of white matter pathology using diffusion tensor imaging. *Magn Reson Med* 2007; 57: 688.
10. Cassol E., Ranjeva J.-P., Ibarrola D. et al. Diffusion tensor imaging in multiple sclerosis: a tool for monitoring changes in normal-appearing white matter. *Mult Scler* 2004; 10: 188–196.
11. Dalton C.M., Chard D.T., Davies G.R. et al. Early development of multiple sclerosis is associated with progressive grey matter atrophy in patients presenting with clinically isolated syndromes. *Brain*, 2004; 127: 1101–07.
12. Dawson J.W. The histology of multiple sclerosis. *Trans R Soc Edinburgh* 1916; 50: 517–740.
13. Dietemann J.L., Beigelman C., Rumbach L. et al. Multiple sclerosis and corpus callosum atrophy: relationship of MRI findings to clinical data. *Neuroradiology*, 1988; 30: 478–80.
14. Doepf F., Paul F., Valdeuza J.M. et al. No cerebrocervical venous congestion in patients with multiple sclerosis. *Ann. Neurol.*, 2010; 68: 173–183.
15. Dousset V., Grossman R.I., Ramer K.N. et al. Experimental allergic encephalomyelitis and multiple sclerosis: lesion characterization with magnetization transfer imaging. *Radiology* 1992; 182: 483–491.
16. Fernando K.T., McLean M.A., Chard D.T. et al. Elevated white matter myo-inositol in clinically isolated syndromes suggestive of multiple sclerosis. *Brain* 2004; 127: 1361.
17. Filippi M., Tortorella C., Rovaris M. et al. Changes in the normal appearing brain tissue and cognitive impairment in multiple sclerosis. *J. Neurol. Neurosurg Psychiatry* 2000; 68: 157.
18. Fink F., Klein J., Lanz M. et al. Comparison of diffusion tensor-based tractography and quantified brain atrophy for analyzing demyelination and axonal loss in MS. *J Neuroimaging* 2009; 20: 1–11.
19. Fox N.C., Jenkins R., Leary S.M. et al. Progressive cerebral atrophy in MS: a serial study using registered, volumetric MRI. *Neurology*, 2000; 54: 807–812.
20. Fox R.J., Beall E., Bhattacharyya P. et al. Advanced MRI in multiple sclerosis: current status and future challenges. *Neurol. Clin.* 2011; 29: 357–380.
21. Gallo A., Rovaris M., Riva R. et al. Diffusion tensor magnetic resonance imaging detects normal-appearing white matter damage unrelated to short-term disease activity in patients at the earliest clinical stage of multiple sclerosis. *Arch Neurol* 2005; 62 (5): 803–808.
22. Gass A., Barker G.J., Kidd D. et al. Correlation of magnetization transfer ratio with disability in multiple sclerosis. *Ann. Neurol* 1994; 36: 62–67.
23. Ge Y., Grossman R.I., Babb J.S. et al. Age-related total gray matter and white matter changes in normal adult brain. Part II. Quantitative magnetization transfer ratio histogram analysis. *AJNR*, 2002; 23: 1334–1341.
24. Ge Y., Law M., Johnson G. et al. Dynamic susceptibility contrast perfusion MR imaging of multiple sclerosis lesions: characterizing hemodynamic impairment and inflammatory activity. *AJNR Am. J. Neuroradiol.* 2005; 26: 1539–1547.
25. Geurts J.J., Pouwels P.J., Uitdehaag B.M. et al. Intracortical lesions in multiple sclerosis: improved detection with 3D double inversion-recovery MR imaging. *Radiology* 2005; 236: 254–260.
26. Griffin C.M., Chard D.T., Ciccarelli O. et al. Diffusion tensor imaging in early relapsing-remitting multiple sclerosis. *Mult Scler* 2001; 7: 290–297.
27. Haselhorst R., Kappos L., Bilecen D. et al. Dynamic susceptibility contrast MR imaging of plaque development in multiple sclerosis: application of an extended blood-brain barrier leakage correction. *J. Magn. Reson. Imaging* 2000; 11: 495–505.
28. He J., Inglese M., Li B.S. et al. Relapsing-remitting multiple sclerosis: metabolic abnormality in nonenhancing lesions and normal-

- appearing white matter at MR imaging: initial experience. *Radiology* 2005; 234: 211.
29. *Horsfield M.A., Lai M., Webb S.L. et al.* Apparent diffusion coefficient in benign and secondary progressive multiple sclerosis by nuclear magnetic resonance. *Magn Reson Med* 1996; 36: 393–400.
 30. *Jones D.K.* The effect of gradient sampling schemes on measures derived from diffusion tensor MRI: a Monte Carlo study. *Magn Reson Med* 2004; 51: 807.
 31. *Kidd D., Barkhof F., McConnell R. et al.* Cortical lesions in multiple sclerosis. *Brain* 1999; 122: 17–26.
 32. *Kutzelnigg A., Lucchinetti C.F., Stadelmann C. et al.* Cortical demyelination and diffuse white matter injury in multiple sclerosis. *Brain* 2005; 128: 2705–2712.
 33. *Law M., Saindane A.M., Ge Y. et al.* Microvascular abnormality in relapsing-remitting multiple sclerosis: perfusion MR imaging findings in normal-appearing white matter. *Radiology* 2004; 231: 645–652.
 34. *Lin X., Tench C.R., Morgan P.S. et al.* 'Importance sampling' in MS: use of diffusion tensor tractography to quantify pathology related to specific impairment. *J Neurol Sci* 2005; 237: 13–19.
 35. *Lycke J., Wikkelso C., Bergh A.C. et al.* Regional cerebral blood flow in multiple sclerosis measured by single photon emission tomography with technetium-99m hexamethylpropyleneamine oxime. *Eur. Neurol.* 1993; 33(2): 163–167.
 36. *Mader I., Seeger U., Weissert R. et al.* Proton MR spectroscopy with metabolite nulling reveals elevated macromolecules in acute multiple sclerosis. *Brain* 2001; 124: 953.
 37. *Mayer C.A., Pfeilschifter W., Lorenz M.W. et al.* The perfect crime? CCSVI not leaving a trace in MS. *J. Neurol. Neurosurg. Psychiatry* 2011; 82 (4): 436–440.
 38. *Mesaros S., Rovaris M., Pagani E. et al.* A magnetic resonance imaging voxel-based morphometry study of regional gray matter atrophy in patients with benign multiple sclerosis. *Arch Neurol* 2008; 65 (9): 1223–1230.
 39. *Miller D.H., Barkhof F., Frank J.A. et al.* Measurement of atrophy in multiple sclerosis: pathological basis, methodological aspects and clinical relevance. *Brain*, 2002; 125: 1676–1695.
 40. *Newcombe J., Hawkins C.P., Henderson C.L. et al.* Histopathology of multiple sclerosis lesions detected by magnetic resonance imaging in unfixed postmortem central nervous system tissue. *Brain* 1991; 114: 1013–1023.
 41. *Pantano P., Mainero C., Iannetti G.D. et al.* Contribution of corticospinal tract damage to cortical motor reorganization after a single clinical attack of multiple sclerosis. *Neuroimage* 2002; 17 (4): 1837–1843.
 42. *Paolillo A., Giugni E., Bozzao A. et al.* Fast spin echo and fast fluid attenuated inversion recovery sequences in multiple sclerosis. *Radiol Med* 1997; 93: 686–691.
 43. *Peterson J.W., Bo L., Mork S.J. et al.* Transected neurites, apoptotic neurons, and reduced inflammation in cortical multiple sclerosis lesions. *Ann Neurol* 2001; 50: 389–400.
 44. *Pierpaoli C., Jezzard P., Basser P.J. et al.* Diffusion tensor MR imaging of the human brain. *Radiology* 1996; 201: 637–648.
 45. *Prineas J.W., Barnard R.O., Kwon E.E. et al.* Multiple sclerosis: remyelination of nascent lesions. *Ann Neurol* 1993; 33: 137–151.
 46. *Rashid W., Hadjiprocopis A., Davies G. et al.* Longitudinal evaluation of clinically early relapsing-remitting multiple sclerosis with diffusion tensor imaging. *J Neurol* 2008; 255: 390–397.
 47. *Rocca M.A., Mastronardo G., Rodegher M. et al.* Long-term changes of magnetization transfer-derived measures from patients with relapsing-remitting and secondary progressive multiple sclerosis. *AJNR Am J Neuroradiol* 1999; 20: 821–827.
 48. *Rocca M.A., Absinta M., Valsasina P. et al.* Abnormal connectivity of the sensorimotor network in patients with MS: a multicenter fMRI study. *Hum Brain Mapp.* 2009 Aug; 30(8): 2412–2425.
 49. *Sajja B.R., Wolinsky J.S., Narayana P.A.* Proton magnetic resonance spectroscopy in multiple sclerosis. *Neuroimaging Clin N Am* 2009; 19: 45.
 50. *Sastre-Garriga J., Ingle G.T., Chard D.T. et al.* Grey and white matter volume changes in early primary progressive multiple sclerosis: a longitudinal study. *Brain*, 2005; 128: 1454–1460.
 51. *Song S.K., Yoshino J., Le T.Q. et al.* Demyelination increases radial diffusivity in corpus callosum of mouse brain. *Neuroimage* 2005; 26: 132.
 52. *Srinivasan R., Sailasuta N., Hurd R. et al.* Evidence of elevated glutamate in multiple sclerosis using magnetic resonance spectroscopy at 3 T. *Brain* 2005; 128: 1016.
 53. *Sun X., Tanaka M., Kondo S. et al.* Clinical significance of reduced cerebral metabolism in multiple sclerosis: a combined PET and MRI study. *Ann. Nucl. Med.* 1998; 12 (2): 89–94.
 54. *Swank R.L., Roth J.G., Woody D.C. Jr.* Cerebral blood flow and red cell delivery in normal subjects and in multiple sclerosis. *Neurol Res* 1983; 5: 37–59.
 55. *Tartaglia M.C., Narayanan S., De Stefano N. et al.* Choline is increased in prelesional normal appearing white matter in multiple sclerosis. *J Neurol* 2002; 249: 1382.
 56. *Valsasina P., Rocca M.A., Absinta M. et al.* A multicentre study of motor functional connectivity changes in patients with multiple sclerosis. *Eur J Neurosci.* 2011 Apr; 33 (7): 1256–1263.
 57. *van Waesberghe J.H.T.M., Kamphorst W., De Groot C.J.A. et al.* Axonal loss in MS lesions: MRI insights into substrates of disability. *Ann Neurol* 1999; 46: 747–754.
 58. *van Walderveen M.A.A., Kamphorst W., Scheltens P. et al.* Histopathologic correlate of hypointense lesions on T1-weighted spin-echo MRI in multiple sclerosis. *Neurology* 1998; 50: 1282–1285.
 59. *Vercellino M., Plano F., Votta B. et al.* Grey matter pathology in multiple sclerosis. *J Neuropathol Exp Neurol* 2005; 64: 1101–1107.
 60. *Verstraete E. et al.* Motor network degeneration in amyotrophic lateral sclerosis: a structural and functional connectivity study. 2010. *PLoS One* 5: e13664.
 61. *Voxel-based morphometric study of ageing in 465 normal adult human brains.* C.D. Good. *A. Neur. Image.* 2001. Vol. 14; 1: 21–36.
 62. *Xu J., Kobayashi S., Yamaguchi S. et al.* Gender effects on age-related changes in brain structure. *AJNR*, 2000; 21: 112–118.
 63. *Zamboni P., Galeotti R., Menegatti E. et al.* A prospective open-label study of endovascular treatment of chronic cerebrospinal venous insufficiency. *J. Vasc. Surg.* 2009a; 50: 1348–1358 e1-3.
 64. *Zamboni P., Galeotti R., Menegatti E. et al.* Chronic cerebrospinal venous insufficiency in patients with multiple sclerosis. *J. Neurol. Neurosurg. Psychiatry* 2009b; 80: 392–399.

State-of-the-art neuroimaging techniques in pathogenesis of multiple sclerosis

V.V. Bryukhov, S.N. Kulikova, M.V. Krotenkova, A.V. Peresedova, I.A. Zavalishin

Research Center of Neurology, Russian Academy of Medical Sciences (Moscow)

Key words: multiple sclerosis, magnetic resonance imaging, pathogenesis

Magnetic resonance imaging (MRI) is one of the main methods of multiple sclerosis (MS) diagnostic, differential diagnostic and disease course monitoring. Conventional MRI techniques have low sensitivity in the assessment of diffuse damage of normal appearing white matter and focal/diffuse damage of grey matter which are of great interest in MS. Advanced MRI techniques allow to get over these limitations and to obtain more specific information about MS pathogenesis. Thus MR-spectroscopy metabolites analysis helps to assess inflammation, myelin structure, remyelination and axonal loss or dysfunction, i.e. lets us see pathochemical changes in MS. Demyelination and axonal loss differentiation is possible due to MR magnetization transfer technique and also diffusion tensor imaging, which characterize water diffusion in the brain tissue restricted by cell membranes

and axonal cytoskeleton. Grey matter damage could be assessed using sequences with one or two inverted impulses and morphometric analysis of atrophy. Functional MRI performance using different paradigms characterizes cortical reorganization in response to functional injury. Vascular aspects of MS are also widely discussed nowadays. MR-perfusion and susceptibility weighted imaging allow assessing perfusion and venous flowing changes. State-of-the-art neuroimaging methods let us perform detailed analysis of tissue damage in MS including the cell level, obtain more precise information about functional, metabolic and pathologic features, therapy influence on the inflammatory reactions and neuroprotection. Perspective use of high-field MR scanners (more than 1.5 T) will lead to the increase of sensitivity of different pathologic mechanisms detection.

Контактный адрес: Брюхов Василий Валерьевич – канд. мед. наук, науч. сотр. отд. лучевой диагностики ФГБУ «Научный центр неврологии» РАМН. 125367, Россия, Москва, Волоколамское ш., д. 80. Тел.: +7 (495) 490-22-05;

Куликова С.Н. – асп. ФГБУ «НЦН» РАМН;

Кротенкова М.В. – зав. отд. лучевой диагностики ФГБУ «НЦН» РАМН;

Переседова А.В. – старш. науч. сотр. 6-го неврол. отд. (нейроинфекционные заболевания) ФГБУ «НЦН» РАМН;

Завалишин И.А. – зав. 6-м неврол. отд. (нейроинфекционные заболевания) ФГБУ «НЦН» РАМН.