

# Последовательность возникновения клинических симптомов и вестибулярные нарушения у пациентов с синдромом Рамсея Ханта: обзор литературы и клиническое наблюдение

К.м.н. А.А. Вавилова<sup>1,2</sup>, к.м.н. Г.А. Кочергин<sup>1</sup>

<sup>1</sup>ФГБУ ВЦРЭМ им. А.М. Никифорова МЧС России, Санкт-Петербург

<sup>2</sup>ООО «АВА-ПЕТЕР», Санкт-Петербург

## РЕЗЮМЕ

В статье по данным литературы и на примере клинического наблюдения рассматривается последовательность появления симптомов в клинической картине синдрома Рамсея Ханта (СРХ), таких как вестибулярные нарушения, боль, парез лицевого нерва (ЛН), герпетические высыпания. Также освещаются этиология, диагностика и лечение СРХ, связанного с поражением узла колена VII черепного нерва (ЧН) *Varicella-zoster virus* (вирус ветряной оспы, VZV). Наиболее часто СРХ начинается с единственного симптома — боли в области уха. Спустя несколько дней поражается ЛН, возможны кохлеовестибулярные нарушения. Герпетические высыпания, как правило, появляются позже, что затрудняет раннюю диагностику заболевания. Своевременная диагностика СРХ и раннее начало противовирусной терапии улучшают прогноз при поражении ЛН. Именно поэтому особая роль в ранней диагностике этого заболевания принадлежит оториноларингологу, к которому пациент обращается с болью в ухе. В случае отсутствия типичных герпетических высыпаний важно не пропустить присоединение других симптомов: пареза ЛН, вестибулокохлеарных нарушений, невропатии других ЧН. В клиническом наблюдении пациента с вестибулярными нарушениями представлены результаты его отоневрологического осмотра и вестибулометрии с применением видеонистагмографии.

**Ключевые слова:** синдром Рамсея Ханта, вирус ветряной оспы, *Varicella-zoster virus*, опоясывающий герпес, парез лицевого нерва, невропатия черепных нервов, головокружение, вестибулярная дисфункция, вестибулопатия, видеоокулография, видеонистагмография.

**Для цитирования:** Вавилова А.А., Кочергин Г.А. Последовательность возникновения клинических симптомов и вестибулярные нарушения у пациентов с синдромом Рамсея Ханта: обзор литературы и клиническое наблюдение. РМЖ. 2023;1:39–44.

## ABSTRACT

Sequence of clinical symptoms and vestibular disorders in patients with Ramsay Hunt syndrome: literature review and clinical case

A.A. Vavilova<sup>1,2</sup>, G.A. Kochergin<sup>1</sup>

<sup>1</sup>Nikiforov's All-Russian Center for Emergency and Radiation Medicine, St. Petersburg

<sup>2</sup>AVA-PETER LLC, St. Petersburg

The article examines the sequence concerning the manifestation of symptoms in the clinical picture of Ramsay Hunt syndrome (RHS), such as vestibular disorders, pain, facial nerve palsy (FNP), herpes rash, according to the literature and on the example of clinical case. The etiology, diagnosis and treatment of RHS associated with the disorder of the cranial nerve VII (CN), *Varicella-zoster virus* (VZV), are also covered.

Commonly, RHS begins with a single symptom — pain in the ear area. After a few days, facial nerve is affected, increasing the possibility of cochleovestibular disorders. As a rule, herpes rash appears later, complicating the early diagnose of the disease. Timely diagnosis of RHS and early initiation of antiviral therapy improve the prognosis in FN disorder. That is why a special role in the early diagnosis of this disease belongs to the otorhinolaryngologist, whom the patient visits with ear pain. In the absence of typical herpes rash, it is important not to miss the comorbid symptoms: FNP, vestibulocochlear disorders, neuropathy of other facial nerves. This article presents a clinical case of a patient with vestibular disorders, the results of his otoneurological examination and vestibulometry using videonystagmography.

**Keywords:** Ramsay Hunt syndrome, *Varicella-zoster virus*, herpes zoster, facial nerve palsy, cranial neuropathy, dizziness, vestibular dysfunction, vestibulopathy, videoculography, videonystagmography.

**For citation:** Vavilova A.A., Kochergin G.A. Sequence of clinical symptoms and vestibular disorders in patients with Ramsay Hunt syndrome: literature review and clinical case. RMJ. 2023;1:39–44.

## ВВЕДЕНИЕ

Синдром Рамсея Ханта (СРХ) или синдром Ханта связан с поражением *Varicella-zoster virus* (VZV) (вирус ветряной оспы, герпесвирус человека 3-го типа, ГВЧ-3, Human alphaherpesvirus 3) узла колена лицевого нерва (ЛН), а также других черепных нервов (ЧН) (VIII, V, VI, X и др.). Вовлечение в воспаление VIII ЧН может привести к развитию вестибулярных нарушений.

## ОБЗОР ЛИТЕРАТУРЫ

Оториноларингологи в своей практике чаще сталкиваются с проявлением активности VZV в виде опоясывающего герпеса в области ушной раковины (herpes zoster oticus). Это заболевание характеризуется односторонней болью, эритематозной, а затем папулезно-везикулярной сыпью в области наружного слухового прохода и ушной раковины, иногда с распространением на барабанную перепонку,

реже — ипсилатерально по краю языка и в области неба. СРХ диагностируют, если к описанным симптомам присоединяется невропатия ЛН, а также других ЧН (VIII, IX, X) на соответствующей стороне (рис. 1) [1, 2].

Впервые синдром описан американским неврологом, главой неврологической клиники и преподавателем Медицинского колледжа Корнелльского университета (Cornell University Medical College) Джеймсом Рамсеем Хантом в 1907 г. [3, 4]. В настоящее время не существует общепринятого определения СРХ [5]. Это объясняется разнообразием локализаций герпетических высыпаний и неврологической симптоматики. По мнению одних исследователей, СРХ может включать признаки полинейропатии других ЧН, помимо ЛН, и даже вовлечение шейных ганглиев C<sub>2</sub>–C<sub>4</sub> [1]. По мнению других авторов, СРХ подразумевает только общеизвестную триаду симптомов — оталгию, унилатеральные герпетические высыпания и парез ЛН и не включает признаки поражения других нервов [6].

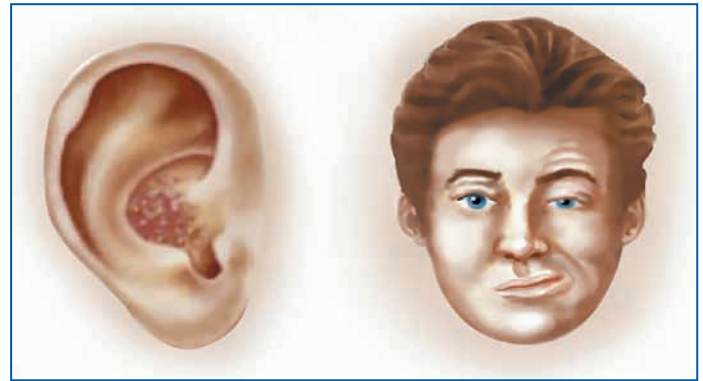
Известно, что первичное инфицирование VZV происходит в детском возрасте во время заболевания ветряной оспой. В последующем, в течение всей жизни, вирус персистирует в периферических нервных сплетениях, спинальных ганглиях и ганглиях ЧН. Вирус проникает в нервную систему гематогенным и лимфогенным путем. Для иллюстрации этого процесса приводим наглядную схему жизненного цикла VZV (рис. 2), представленную в журнале *Virology Discovery* [5].

Помимо этого механизма, в частности при низком уровне вирусемии, вирус может проникать в нервную систему с поверхности слизистых оболочек верхних дыхательных путей через нервные волокна обонятельного тракта [7].

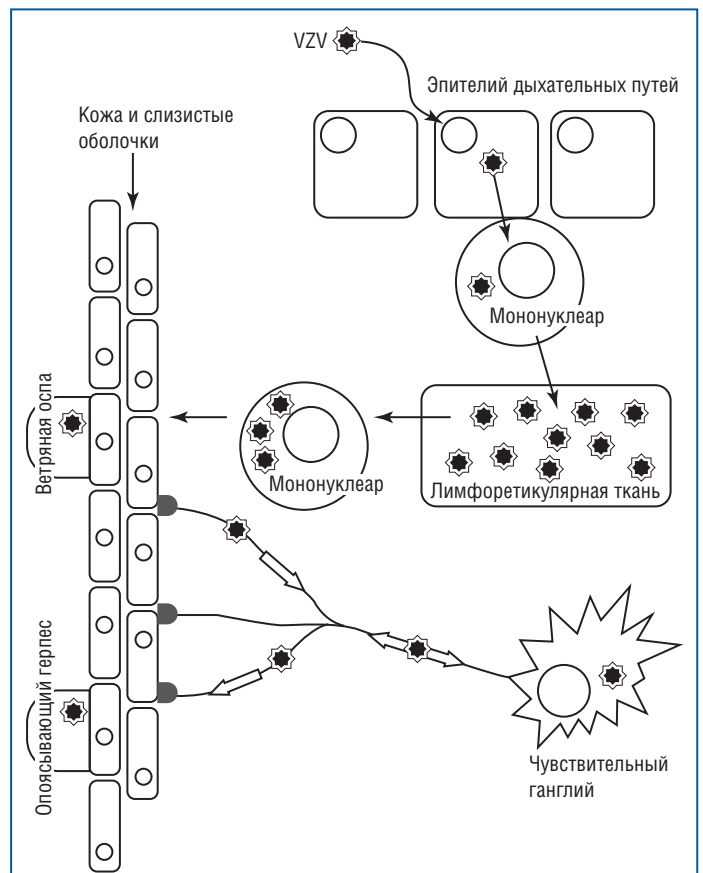
Наиболее частая форма реактивации VZV — опоясывающий герпес с высыпаниями в торакальной области по ходу межреберных нервов. Она связана с персистенцией вируса в задних корешках спинного мозга и межпозвоночных ганглиях. Также часто наблюдается ганглионит Гассерова узла тройничного нерва [8]. При поражении его I ветви нередко развивается офтальмогерпес [9]. В целом по локализации различают поражение узла колена ЛН, Гассерова узла тройничного нерва, шейных, грудных, пояснично-крестцовых ганглиев [7].

В течение жизни VZV не покидает организм, а длительное отсутствие его реактивации обусловлено сдерживающим иммунным ответом хозяина. Снижение иммунологической реактивности может спровоцировать активацию вируса, поэтому чаще опоясывающий герпес развивается у пожилых людей, при онкологических заболеваниях, ВИЧ-инфекции, при лечении кортикостероидами и иммунодепрессантами. Причиной иммуносупрессии может быть персистенция другой герпесвирусной инфекции — вируса Эпштейна — Барр, цитомегаловируса человека [7, 8].

В Международной классификации болезней 10-го пересмотра клиническая картина СРХ как основного заболевания кодируется в классе инфекционных болезней в рубрике «Опоясывающий лишай [herpes zoster] (B02)» в подрубрике «Опоясывающий лишай с другими осложнениями со стороны нервной системы (B02.2): постгерпетический ганглионит узла колена лицевого нерва (G53.0\*)». Этот же код можно найти в классе болезней нервной системы в подрубриках: «Невралгия после опоясывающего лишая: постгерпетическое воспаление узла колена лицевого нерва, невралгия тройничного нерва (G53.0\*)» и «Полиневропатия



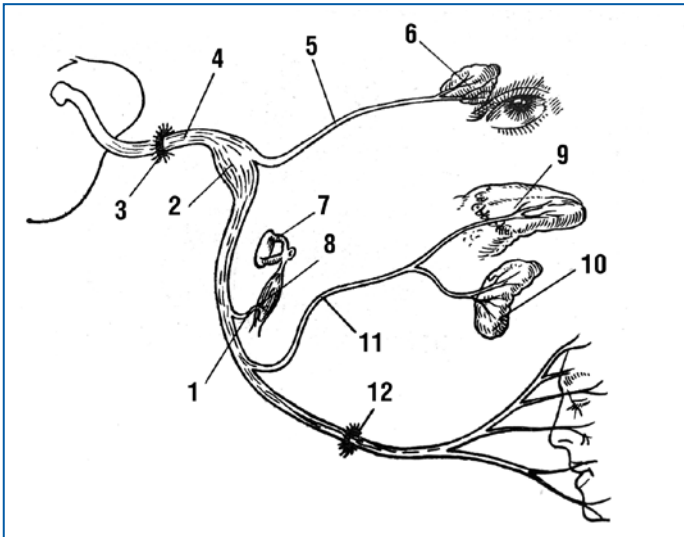
**Рис. 1.** Сочетание опоясывающего герпеса правой ушной раковины и унилатерального поражения правого ЛН при СРХ (рисунок из открытых источников сети Интернет)



**Рис. 2.** Жизненный цикл Varicella-zoster virus (VZV) [5].

*Varicella-zoster virus проникает в организм через эпителий дыхательных путей. Затем он заражает мононуклеарные клетки, особенно Т-клетки, которые переносят вирус в лимфоретикулярные ткани, где он реплицируется. Вместе с мононуклеарными клетками вирус попадает в кровотоки, вызывая вирусемию, и с током крови оказывается в коже и слизистых оболочках, на которых возникают кожные элементы ветряной оспы. Поражения кожи и слизистых заживают, но вирус проникает в окончания чувствительных нервов, транспортируется по периферическим нервам к чувствительным ганглиям, где персистирует. Повторное проявление инфекции в виде опоясывающего лишая возникает в дерматоме в месте реактивации*

при инфекционных и паразитарных болезнях, классифицированных в других рубриках (при опоясывающем лишае) (G63.0)». В классе болезней уха также кодируется опоясывающий лишай в области ушной раковины: «Наружный отит при опоясывающем лишае (H62.1)».



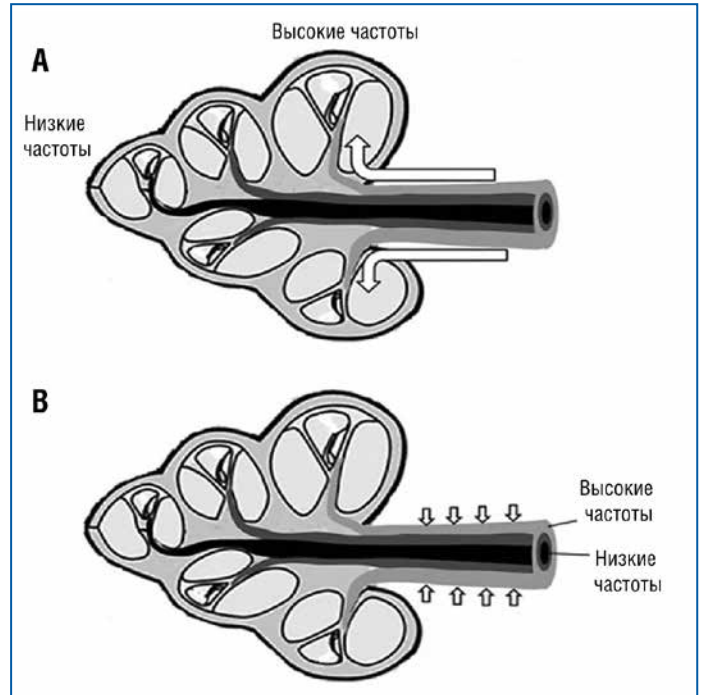
**Рис. 3.** Анатомо-функциональная схема ЛН [13].

1 — веточка VII ЧН к стременной мышце; 2 — узел колена ЛН; 3 — внутренний слуховой проход; 4 — VII ЧН; 5 — большой каменистый нерв; 6 — слезная железа; 7 — стремечко; 8 — стременная мышца; 9 — язык; 10 — подъязычная железа; 11 — барабанная струна; 12 — шилососцевидное отверстие

В исследованиях показано, что СРХ встречается довольно редко. Если симптомы опоясывающего герпеса в торакальной области возникают в течение жизни у 20% взрослых людей [8], то поражение именно узла колена ЛН встречается гораздо реже. По данным Н.К. Bhrupal [10], в США СРХ встречается с частотой около 1 случая на 1000–1500 человек в течение жизни, по другим данным — у 5 из 100 000 человек в год [11]. В то же время в структуре периферических параличей ЛН пациенты с СРХ составляют около 12% [12].

Невропатия ЛН при СРХ проявляется односторонним парезом мимической мускулатуры, сухостью глаза и нарушением вкуса. В составе барабанной струны (*chorda tympani*) волокна специфической вкусовой чувствительности от передних 2/3 языка направляются к узлу колена ЛН, что объясняет нарушение вкуса при его поражении. Эти волокна относятся к «недвижительной» части ЛН — промежуточному нерву (*n. intermedius*). Эта часть ЛН также включает преганглионарные парасимпатические волокна, образующие большой каменистый нерв (*n. petrosus major*), идущий к крылонебному узлу. От последнего, в свою очередь, постганглионарные волокна в составе слезного нерва направляются к слезной железе, слизистым железам носа и полости рта, чем объясняется сухость глаза при СРХ. Двигательные волокна ЛН после выхода из шилососцевидного отверстия образуют множество ветвей, иннервирующих мимическую мускулатуру, что объясняет двигательные нарушения при поражении узла колена ЛН. Весьма наглядно анатомо-функциональная схема ЛН представлена в монографии Э.И. Злотника и соавт. (рис. 3) [13].

Как уже было отмечено, при СРХ возможно поражение и других ЧН, помимо ЛН. Считают, что вирус мигрирует от узла колена ЛН к соседним нервам через аксоны и по периневральным пространствам [14]. Чаще, чем другие ЧН, помимо ЛН, поражается VIII нерв (преддверно-улитковый нерв, *n. vestibulocochlearis*). Аудиологическое тестирование пациентов с поражением этого нерва показало, что у них наблюдается картина сенсоневральной тугоухости со сниже-



**Рис. 4.** Предполагаемые механизмы преимущественной потери слуха в высокочастотном диапазоне у пациентов с СРХ [2].

А — в случае проникновения вируса от ЛН в ЦСЖ или перилимфу во внутреннем слуховом проходе и дальнейшего его распространения с этими жидкостями в улитку ткани базального завитка повреждаются раньше и значительно по сравнению с тканями апикального. Это может привести к более серьезной потере слуха в диапазоне высоких частот. В — при распространении вируса из ЦСЖ через периневральную ткань улиткового нерва в большей степени повреждается внешняя часть нерва, содержащая нервные волокна, чувствительные к звукам высокой частоты, что соответствует томотопической организации улиткового нерва

нием восприятия звуков преимущественно высокой частоты. Было предложено две гипотезы для объяснения этого явления: преимущественное поражение базальных завитков улитки при распространении вируса с цереброспинальной жидкостью (ЦСЖ) или перилимфой либо поражение вирусом волокон нерва, расположенных поверхностно, при распространении вируса периневрально (рис. 4) [2].

В другом исследовании ДНК VZV обнаружили в органе Корти, спиральном ганглии, макуле мешочка преддверия и ганглии Скарпа в секционном материале пациентов с СРХ и поражением VIII нерва [15].

Вестибулярные нарушения при СРХ (вследствие поражения VIII нерва) проявляются головокружением и нарушением равновесия. Вестибулометрические обследования показали вестибулярную дисфункцию у пациентов в виде вестибулярной гипорефлексии на стороне поражения по данным исследования глазодвигательных реакций, видеоимпульсного теста, оценки равновесия [16, 17].

Реже в процесс воспаления при СРХ вовлекаются IX и X пары ЧН, что приводит к нарушениям глотания, дисфонии. Для вариантов синдрома с поражением нескольких ЧН предложен термин "herpes zoster cephalicus" [18]. Степень вовлечения в воспаление ЧН имеет прогностическое значение для функции ЛН. Отмечено, что прогноз восстановления функции ЛН при поражении нескольких ЧН менее благоприятный [19]. В редких случаях VZV может поражать I, III, VI и V ЧН [5].



**Таблица 1.** Последовательность и сроки появления клинических симптомов у пациентов с СРХ по данным некоторых опубликованных наблюдений

Пол, возраст, место проживания пациента	1-й день	2-й день	3-4-й день	5-7-й день	11-й день	14-й день
М., 53 года, Пекин, Китай [21]	Оталгия, паралич ЛН	Головокружение	-	-	Везикулярная сыпь	-
М., 29 лет, Бронкс, Нью-Йорк, США [18]	Оталгия с обеих сторон	-	-	-	-	Эритема ушной раковины, везикулярная сыпь в наружном слуховом проходе, паралич ЛН, головокружение, головная боль, затруднение глотания, ипсилатеральное снижение вкуса
Ж., 20 лет, Вена, Австрия [22]	Оталгия	-	Эритема ушной раковины, паралич ЛН	Везикулярная сыпь	-	-
Ж., 78 лет, Оксфорд, Великобритания [23]	Паралич ЛН	-	-	Везикулярная сыпь в области наружного уха, передних 2/3 языка, неба	-	-
Ж., 56 лет, Бремерхафен, Германия [1]	Оталгия	-	-	Паралич ЛН, снижение слуха, головокружение, везикулярная сыпь в области наружного уха	-	-

Клинический интерес представляет изучение последовательности присоединения различных симптомов СРХ. Предполагается, что субклиническая реактивация и репликация VZV в нервной ткани служат причиной продромальной боли при опоясывающем герпесе любой локализации [8]. Многие авторы отмечают, что при СРХ боль в области уха возникает до характерных высыпаний и пареза ЛН. По данным В.Р. Yawn et al. [20], оталгия была первым симптомом практически у 50% пациентов, симулируя картину острого среднего отита. При такой скудной клинической картине необходим дифференциальный диагноз с наружным отитом, невралгией тройничного нерва, воспалением височно-нижнечелюстного сустава, паротитом.

Нередко парез ЛН и признаки поражения других ЧН возникают на несколько дней раньше, чем типичная пустулезно-везикулезная экзантема [5]. Этот факт может существенно затруднять диагностику и замедлить назначение противовирусного лечения. В таблице 1 представлена последовательность развития симптомов СРХ в клинических наблюдениях 5 пациентов, опубликованных разными авторами. Как видно, первым признаком заболевания у большинства пациентов была оталгия, затем — парез ЛН и только позже появлялась типичная сыпь. Так, R.-W. Zheng et al. [21] (см. табл. 1) описывают клиническое наблюдение, в котором у пациента 53 лет кожные высыпания появились только на 11-й день после развития полиневропатии ЧН.

До появления высыпаний опоясывающий герпес ушной раковины может маскироваться под другие заболевания нервной системы. При развитии пареза ЛН дифференциальный диагноз следует проводить с параличом Белла (идиопатическая невропатия ЛН), а при полинейропатии других ЧН — с другими поражениями нервной системы, в первую очередь с дисциркуляторными заболеваниями головного мозга [21]. Для исключения внутричерепной патологии проводят магнитно-резонансную томографию (МРТ) головного мозга. Необходимо помнить о возможности проникновения VZV через гематоэнцефалический барьер по ходу ЧН и развития ос-

ложнений со стороны центральной нервной системы, таких как менингит, энцефалит, миелит, вирусиндуцированное поражение сосудов головного мозга (васкулопатия церебральных сосудов, связанная с VZV) [24].

Наибольшую сложность представляет диагностика герпетической инфекции, протекающей без кожных высыпаний. В этом случае особое значение приобретает лабораторная диагностика: полимеразная цепная реакция (ПЦР) и серологические методы [25]. Реактивация VZV может быть подтверждена присутствием специфических иммуноглобулинов (Ig) класса М к VZV в сыворотке крови или ЦСЖ, либо IgG в ЦСЖ, а также обнаружением ДНК VZV в мононуклеарах крови или ЦСЖ методом ПЦР. Определение специфических IgG к VZV без других серологических тестов не представляет диагностической ценности, поскольку они содержатся в крови большинства здоровых взрослых [26].

Для лечения опоясывающего герпеса в области ушной раковины и СРХ применяют кортикостероидные и противовирусные (ацикловир, валацикловир, фамцикловир) препараты [22]. Однако полностью устранить последствия невропатии ЛН удастся не всегда. Эффективность реабилитации во многом зависит от своевременного начала противовирусной терапии [16, 27]. В литературе подчеркивается важность начала лечения в течение 72 ч от начала заболевания [5]. Эффективность восстановления функции ЛН у пациентов с СРХ варьирует. По данным литературы, полное восстановление после перенесенного СРХ наблюдалось только у 67,7% пациентов [19]. Среди пациентов с крапивообразной полиневропатией (т. е. с поражением других ЧН) полное восстановление функции ЛН было достигнуто только у 45,5% [5]. Исследования также показали, что отдаленные результаты восстановления функции ЛН при СРХ оказались хуже, чем при параличе Белла [11, 12].

Представляем собственное клиническое наблюдение последствий постгерпетического ганглионита узла колленца ЛН.

**КЛИНИЧЕСКОЕ НАБЛЮДЕНИЕ**

Пациент В., 36 лет, обратился в ФГБУ ВЦРЭМ им. А.М. Никифорова МЧС России 03.12.2019 с жалобами на нарушение равновесия при ходьбе, чувство покачивания в покое, иногда трудность при фокусировке изображения, постоянный шум в левом ухе.

Из анамнеза известно, что 10.10.2019 появилась боль в левом ухе, 12.10.2019 возникли асимметрия лица, затруднение при закрывании левого глаза, сильное головокружение, шум в левом ухе. Был госпитализирован в неврологическое отделение городской больницы г. Санкт-Петербурга с диагнозом: «Невропатия левого лицевого нерва, синдром Рамсея Ханта».

Сильное головокружение сохранялось около недели, 17.10.2019 появились высыпания в левом наружном слуховом проходе. В последующие 1,5 мес. сохранялось нарушение равновесия при ходьбе, чувство покачивания. Асимметрия лица уменьшилась спустя 2 нед. от момента возникновения.

Проведенное лечение: витамины группы В, дексаметазон, никотиновая кислота, валацикловир 1000 мг 1 р/сут в течение 7 дней, далее 500 мг 1 р/сут 1 мес.; ипидакрин по 20 мг 2 р/сут 1 мес., тиоктовая кислота по 600 мг 1 р/сут 1 мес.

Заключение по данным МРТ головного мозга от 05.11.2019: очаговых поражений головного мозга не выявлено.

При ультразвуковом доплеровском триплексном исследовании интракраниальных и экстракраниальных сосудов от 04.12.2019 выявлена особенность развития позвоночных артерий — «малая» правая позвоночная артерия. Интракраниальный кровоток и цереброваскулярная реактивность были в пределах нормы.

При обследовании в ФГБУ ВЦРЭМ им. А.М. Никифорова МЧС России выполнен оториноларингологический и отоневрологический осмотр [28].

**ДАННЫЕ ОТОРИНОЛАРИНГОЛОГИЧЕСКОГО И ОТОНЕВРОЛОГИЧЕСКОГО ОСМОТРА**

Носовое дыхание удовлетворительное, носовая перегородка искривлена, отделяемое из носа скудное. Слизистая оболочка глотки розового цвета, небные миндалины без налета. Мягкое небо подвижно. AD, AS — заушные области не изменены. При отоскопии AD, AS слуховые проходы широкие, барабанные перепонки бледные, контурируются. Голосовые складки бледные, подвижные при фонации. Голос звучный. Периферические лимфатические узлы не увеличены. Результаты отоневрологического обследования приведены в таблице 2.

Вестибулометрическое обследование проводили с применением видеоокулографии (ВОГ) (или видеонистамографии).

**РЕЗУЛЬТАТЫ ВИДЕООКУЛОГРАФИИ**

Исследование проведено с помощью системы ВОГ производства Interasoustics (Дания). В положении сидя на свету спонтанный нистагм не зарегистрирован. При устранении фиксации зрения (в темноте) на фоне неустойчивости зрения регистрируется левонаправленный спонтанный нистагм 1–2-й степени.

В положении сидя в светонепроницаемой маске с поворотами головы вправо на 90° регистрировались единичные нистагменные удары влево, при повороте головы вле-

**Таблица 2.** Результаты оценки слуха и отоневрологических тестов у пациента В., 36 лет

<b>Исследование слуха</b>		
Правое ухо	Метод исследования	Левое ухо
-	Наличие субъективного шума	+
6 м	Разговорная речь	6 м
6 м	Шепотная речь	5-6 м
Вправо слабо +	Латерализация в опыте Вебера	-
+	Опыт Ринне	+
<b>Данные отоневрологического осмотра</b>		
Правая сторона	Вестибулярные тесты	Левая сторона
-	Покачивание в положении сидя	-
-	Спонтанный нистагм (при визуальной оценке)	-
-	Нарушение следящих движений глаз	-
-	Промахивание в пальценосовой пробе с открытыми глазами	-
-	Промахивание в пальценосовой пробе с закрытыми глазами	-
-	Дисдиадохокинезия с открытыми глазами	-
-	Дисдиадохокинезия с закрытыми глазами	-
-	Нарушение статического равновесия в позе Ромберга с открытыми глазами	-
+	Нарушение статического равновесия в позе Ромберга с закрытыми глазами	±
-	Нарушение фланговой походки с открытыми глазами	-
±	Нарушение фланговой походки с закрытыми глазами	±
<b>Дополнительные отоневрологические тесты</b>		
-	«Симптом ресниц»	+
-	Птоз	-
-	Девияция языка	-
-	Сглаженность носогубной складки	-
-	Расширение глазной щели	-
Отрицательная	Проба Хальмаги	Отрицательная

во на 90° — интенсивный, но левонаправленный нистагм на протяжении 40 с.

В процессе roll-теста в маске в положении лежа на спине при повороте головы вправо зафиксирована неустойчивость зрения, при повороте головы влево — левонаправленный нистагм. Головокружение во время теста отсутствовало.

При выполнении пробы Дикса — Холлпайка с разворотом головы вправо и влево нистагмной реакции не получено.

Заключение: на момент исследования картина умеренного преобладания активности левой половины вестибулярного анализатора.

Диагноз: «Состояние после острой вестибулопатии от 12.10.2019 (неполная компенсация вестибулярной дисфункции). Состояние после острой невропатии левого лицевого нерва от 12.10.2019. Синдром Рамсея Ханта. Искривление перегородки носа (без нарушения функции носового дыхания). Субъективный ушной шум слева».

## ОБСУЖДЕНИЕ

В представленном клиническом наблюдении СРХ первоначальным симптомом была боль в ухе, затем спустя 2 дня появился шум в ухе, головокружение, признаки периферического пареза ЛН. И лишь спустя 1 нед. от начала заболевания появилась везикулярная экзантема в области наружного слухового прохода. В данном примере диагноз своевременно, еще до появления герпетических высыпаний, был установлен врачами неврологического отделения, что позволило вовремя начать противовирусную терапию. Последовательность появления симптомов у пациента (оталгия → парез ЛН, слуховые нарушения, головокружение → герпетические высыпания) иллюстрирует сложность диагностики СРХ.

Интерес представляют также результаты вестибулометрии. Учитывая предшествовавшее герпетическое поражение левого VIII ЧН, можно было бы ожидать угнетение вестибулярного анализатора слева. Однако мы наблюдали обратную картину, с преобладанием активности вестибулярного анализатора слева. Это противоречие можно было бы объяснить влиянием асимметрии кровотока в шейном отделе позвоночника в связи с сопутствующим дегенеративно-дистрофическим его поражением, в частности проявляющимся в появлении нистагма при поворотах головы на 90°.

## ЗАКЛЮЧЕНИЕ

В заключение хотелось бы подчеркнуть, что эффективность реабилитации при невропатии ЛН и других ЧН при СРХ во многом определяется ранним началом противовирусной терапии. Это делает особенно ответственной роль оториноларинголога, к которому пациент зачастую обращается еще до визита к неврологу с единственным симптомом — болью в ухе. В случае выраженной оталгии, слуховых нарушений и головокружения, даже в отсутствие высыпаний и невропатии ЛН, необходимо помнить о возможности герпетической инфекции. Особенно это актуально у пациентов старшего возраста и при иммуносупрессии в силу различных причин. Кроме того, необходимо динамическое наблюдение, чтобы не пропустить присоединение других симптомов, появление которых может запаздывать.

## Литература

1. Wagner G., Klinge H., Sachse M.M. Ramsay Hunt syndrome. J Dtsch Dermatol Ges. 2012;10(4):238–244. DOI: 10.1111/j.1610-0387.2012.07894.x.
2. Kim Ch.-H., Choi H., Shin J.E. Characteristics of hearing loss in patients with herpes zoster oticus. Medicine (Baltimore). 2016;95(46):e5438. DOI: 10.1097/md.0000000000005438.

3. Латышева Н.В. Джеймс Рамсей Хант (1874–1937). Лечение заболеваний нервной системы. 2009;2:36. [Latysheva N.V. James Ramsay Hunt (1874–1937). Lechenie zaboolevanij nervnoj sistemy. 2009;2:36 (in Russ.).]
4. Hunt J.R. On herpetic inflammations of the geniculate ganglion: a new syndrome and its complications. J Nerv Ment Dis. 1907;34:73–96.
5. Rasmussen E.R., Lykke E., Toft J.G., Mey K. Ramsay Hunt syndrome revisited—emphasis on Ramsay Hunt syndrome with multiple cranial nerve involvement. Virol Discov. 2014;2:1. DOI: 10.7243/2052-6202-2-1.
6. Sweeney C.J., Gilden D.H. Ramsay Hunt Syndrome. J Neurol Neurosurg Psychiatry. 2001;71(2):149–154. DOI: 10.1136/jnnp.71.2.149.
7. Харламова Ф.С., Учайкин В.Ф., Гусева Л.Н. и др. Хроническая постгерпетическая невралгия (постзостерный синдром Рамсея Ханта). Педиатрия. 2016;95(2):185–189. [Kharlamova F.S., Uchaikin V.F., Guseva L.N. et al. Chronic postherpetic neuralgia (Post-Zoster Ramsey Hunt syndrome). Pediatrya. 2016;95(2):185–189 (in Russ.).]
8. Опоясывающий герпес. Клинические рекомендации. Российское общество дерматовенерологов. Под ред. Кубановой А.А. М.: ДЭКС-ПРЕСС; 2010. [Shingles. Clinical guidelines. Russian Society of Dermatovenerologists. Kubanova A.A., ed. M.: DEKS-PRESS; 2010 (in Russ.).]
9. Каспарова Евг.А., Марченко Н.Р., Пимонова О.И. Глазные проявления опоясывающего герпеса. Вестник офтальмологии. 2020;136(6):84–92. [Kasparova Evg.A., Marchenko N.R., Pimonova O.I. Manifestations of herpes zoster ophthalmicus. Vestnik Oftalmologii. 2020;136(6):84–92 (in Russ.).] DOI: 10.17116/oftalma202013606184.
10. Bhupal H.K. Ramsay Hunt syndrome presenting in primary care. Practitioner. 2010;254(1727):33–35. PMID: 20408331.
11. Zainine R., Sellami M., Charfeddine A. et al. Ramsay Hunt syndrome. Eur Ann Otorhinolaryngol Hed Neck Dis. 2012;129(1):28–31. DOI: 10.1016/j.anorl.2011.08.003.
12. Robillard R.B., Hilsinger R.L.Jr, Adour K.K. Ramsay Hunt facial paralysis: clinical analyses of 185 patients. Otolaryngol Head Neck Surg. 1986;95(3 Pt 1):292–297. DOI: 10.1177/01945998860953p105.
13. Злотник Э.И., Склют И.А., Смеянович А.Ф., Короткевич Е.А. Лицевой нерв в хирургии неврино слухового нерва. Минск: Беларусь; 1978. [Zlotnik E.I., Sklyut I.A., Smeyanovich A.F., Korotkevich E.A. Facial nerve in surgery for acoustic neuromas. Minsk: Belarus; 1978 (in Russ.).]
14. Kuhweide R., Van de Steene V., Vlaminck S. et al. Ramsay Hunt syndrome: pathophysiology of cochleovestibular symptoms. J Laryngol Otol. 2002;116(10):844–848. DOI: 10.1258/00222150260293691.
15. Wackym P.A. Molecular temporal bone pathology: II. Ramsay Hunt syndrome (herpes zoster oticus). Laryngoscope. 1997;107(9):1165–1175. DOI: 10.1097/00005537-199709000-00003.
16. Пальчун В.Т., Гусева А.Л., Левина Ю.В. Синдром Рамсея Ханта с кохлеовестибулопатией. Вестник оториноларингологии. 2019;84(6):69–72. [Palchun V.T., Guseva A.L., Levina Yu.V. Ramsey Hunt syndrome with hearing loss and vertigo. Vestnik Oto-Rino-Laringologii. 2019;84(6):69–72 (in Russ.).] DOI: 10.17116/otorino20198406169.
17. Kim C.-H., Choi J.W., Han K.J. et al. Direction-fixed and direction-changing Positional Nystagmus in Ramsay Hunt syndrome. Otol Neurotol. 2018;39(3):e209–e213. DOI: 10.1097/MAO.0000000000001711.
18. Arya D., Bajaj T., Gonzalez J., Elkin R. Ramsay Hunt Syndrome with Multiple Cranial Neuropathy in an Human Immunodeficiency Virus (HIV) Patient. Am J Case Rep. 2018;19:68–71. DOI: 10.12659/ajcr.906834.
19. Shim H.J., Jung H., Park D.C., Yeo S.G. Ramsay Hunt syndrome with multicranial nerve involvement. Acta Otolaryngol. 2011;131(2):210–215. DOI: 10.3109/00016489.2010.520167.
20. Yawn B.P., Saddier P., Wollan P.C. et al. A population-based study of the incidence and complication rates of herpes zoster before zoster vaccine introduction. Mayo Clin Proc. 2007;82(11):1341–1349. DOI: 10.4066/82.11.1341.
21. Zheng R-W., Liu D., Eric T.E. et al. A case study of Ramsay Hunt Syndrome in conjunction with cranial polyneuritis. Medicine (Baltimore). 2017;96(47):e8833. DOI: 10.1097/md.00000000000008833.
22. Finsterer J., Bachtari A., Niedermayr A. Favorable Outcome of Ramsay Hunt Syndrome under Dexamethasone Case Report Med. 2012;2012:247598. DOI: 10.1155/2012/247598.
23. Gupta N.M., Parikh M.P., Panginikkod S., Gopalakrishnan V. Ramsay Hunt syndrome. QJM. 2016;109(10):693. DOI: 10.1093/qjmed/hcw113.
24. Kleinschmidt-DeMasters B.K., Gilden D.H. Varicella-Zoster virus infections of the nervous system: clinical and pathologic correlates. Arch Pathol Lab Med. 2001;125(6):770–780. DOI: 10.5858/2001-125-0770-vzviot.
25. Dayan R.R., Peleg R. Herpes zoster — typical and atypical presentations. Postgrad Med. 2017;129(6):567–571. DOI: 10.1080/00325481.2017.1335574.
26. Gilden D., Cohrs R.J., Mahalingam R., Nagel M.A. Neurological disease produced by varicella zoster virus reactivation without rash. Curr Top Microbiol Immunol. 2010;342:243–253. DOI: 10.1007/82\_2009\_3.
27. Шакарян А.К., Митрофанова И.В., Шахгильдян С.В. Синдром Рамсея Ханта у ребенка: описание случая и выбор тактики лечения. Нервно-мышечные болезни. 2021;11(4):55–60. [Shakaryan A.K., Mitrofanova I.V., Shakhgildyan S.V. Ramsay Hunt syndrome in a child: a description of the case and the choice of treatment tactics. Neuromuscular Diseases. 2021;11(4):55–60 (in Russ.).] DOI: 10.17650/2222-8721-2021-11-4-55-60.
28. Вавилова А.А. Об амбулаторной диагностике вестибулярных нарушений. Российская оториноларингология. 2006;5:70–74. [Vavilova A.A. On outpatient diagnosis of vestibular disorders. Russian otorhinolaryngology. 2006;5:70–74 (in Russ.).]