

Поражение легких при COVID-19 и внебольничной пневмонии у детей: сравнительный клиничко-лабораторный анализ

И.В.Лещенко , С.А.Царькова, М.А.Лапшин, А.М.Аристархова

Федеральное государственное бюджетное образовательное учреждение высшего образования «Уральский государственный медицинский университет» Министерства здравоохранения Российской Федерации: 620028, Екатеринбург, ул. Репина, 3

Резюме

Основу исследования составила проблема интерпретации педиатрами поражения легких у детей при *COroNaVIrus Disease-2019* (COVID-19) и необходимости назначения при этом антибактериальной терапии. **Целью** исследования явился сравнительный анализ клинических, рентгенографических (РГ) и лабораторных признаков COVID-19 поражения легких и внебольничной пневмонии (ВП) у детей. **Материалы и методы.** В рамках наблюдательного сравнительного исследования проанализированы данные историй болезни детей ($n = 53$) в возрасте от 1 года 4 мес. до 17 лет с поражением легких, госпитализированных за период с июня по август 2020 г. У всех детей методом полимеразной цепной реакции (ПЦР) проведено исследование на *Severe acute respiratory syndrome-related coronavirus-2* (SARS-CoV-2), по результатам которого пациентам с SARS-CoV-2⁺ ($n = 34$) установлен диагноз COVID-19, при SARS-CoV-2⁻ ($n = 19$) диагностирована ВП. Проанализированы также анамнез заболевания, клинические, лабораторные показатели и данные РГ. **Результаты.** Отличительными достоверными клиничко-лабораторными и РГ-признаками поражения легких при COVID-19 по сравнению с ВП являлись нарушение обоняния (26%), двустороннее поражение легких (23%), эритроцитоз, лейкопения (20,6%), грануло- и моноцитопения, низкий уровень С-реактивного белка. В группе пациентов с COVID-19 выявлено нерациональное назначение антибактериальных препаратов (94%). **Заключение.** Установлены достоверные клиничко-лабораторные и РГ-особенности COVID-19 у детей, свидетельствующие о вирусном поражении легких.

Ключевые слова: пневмония, дети, новая коронавирусная инфекция.

Конфликт интересов. Конфликт интересов авторами не заявлен.

Финансирование. Спонсорская и финансовая поддержка работы отсутствовала.

Добровольное информированное согласие не оформлялось (исследование ретроспективное).

Благодарности. Авторы выражают благодарность сотрудникам архива за предоставленные истории болезни пациентов и рентгеновские снимки, необходимые для написания данной статьи.

Для цитирования: Лещенко И.В., Царькова С.А., Лапшин М.А., Аристархова А.М. Поражение легких при COVID-19 и внебольничной пневмонии у детей: сравнительный клиничко-лабораторный анализ. *Пульмонология*. 2021; 31 (3): 296–303. DOI: 10.18093/0869-0189-2021-31-3-296-303

Lung damage caused by COVID-19 and community-acquired pneumonia in children: Comparative clinical and laboratory analysis

Igor V. Leshchenko , Sophia A. Tsarkova, Maxim A. Lapshin, Anna M. Aristarkhova

Ural State Medical University, Healthcare Ministry of Russia: ul. Repina 3, Ekaterinburg, 620028, Russia

Abstract

The study is devoted to the challenge of interpreting the lung damage associated with COVID-19 in children and the necessity for antimicrobial therapy in this disease. **The aim** of the research was a comparative analysis of clinical, radiological and laboratory signs in children with COVID-19 and community-acquired pneumonia (CAP). **Methods.** The observational comparative study included medical records of 53 children with the lung damage at the age of 1 year 4 months up to 17 years old, hospitalized for the period from June to August 2020. All children were tested for Severe acute respiratory syndrome-related coronavirus-2 (SARS-CoV-2) by polymerase chain reaction (PCR). 34 patients with SARS-CoV-2⁺ were diagnosed with COVID-19 and 19 children with SARS-CoV-2⁻ were diagnosed with CAP. The assessment included medical history, clinical, laboratory and radiological changes. **Results.** Distinctive reliable clinical, laboratory, and X-ray signs of lung damage in COVID-19 compared to CAP were olfactory impairment (26%), bilateral lung damage (23%), erythrocytosis, leukopenia (20.6%), granulocytopenia and monocytopenia, lower levels of reactive protein (CRP). Irrational prescribing of antibiotics (94%) was detected in the group of patients with COVID-19. **Conclusion.** We established the reliable clinical, laboratory and radiological features of COVID-19 in children, which indicate the viral nature of lung damage.

Key words: pneumonia, children, SARS-CoV-2, COVID-19.

Conflict of interest. No conflict of interest is declared by the authors.

Funding. There was no sponsorship or financial support for the article.

Voluntary informed consent was not issued (the study is retrospective).

Acknowledgments. The authors are grateful to the staff of the archive for the provided patient records and X-ray images for this article.

For citation: Leshchenko I.V., Tsarkova S.A., Lapshin M.A., Aristarkhova A.M. Lung damage caused by COVID-19 and community-acquired pneumonia in children: Comparative clinical and laboratory analysis. *Pul'monologiya*. 2021; 31 (3): 296–303 (in Russian). DOI: 10.18093/0869-0189-2021-31-3-296-303

В условиях пандемии *COronaVirus Disease-2019* (COVID-19) перед специалистами здравоохранения поставлены задачи, связанные с быстрой диагностикой и оказанием медицинской помощи больным. Наиболее распространенным клиническим проявлением нового варианта коронавирусной инфекции (КИ) явилось поражение легких (вирусное диффузное альвеолярное повреждение с микроангиопатией). В настоящее время продолжается интенсивное изучение клинических особенностей заболевания, разработка новых средств его лечения и профилактики [1].

Термин «пневмония» как осложнение новой КИ, согласно Временным методическим рекомендациям (версия 9 от 26.10.20), не всегда отражает клинкорентгенографические (РГ) и морфологические признаки патологического процесса, наблюдаемого при поражении легких у пациентов с COVID-19. По мнению авторов данной работы, наиболее правильным является термин «вирусное поражение легких», что должно быть отражено в диагнозе как вирусное поражение, вирусная пневмония или вирусный пневмонит. Данный факт имеет важное практическое значение, т. к. термин «пневмония» ориентирует врачей на ошибочное назначение антибактериальных препаратов (АБП) при отсутствии объективных признаков бактериальной инфекции, что не дает клинического эффекта и способствует росту резистентности к АБП. Напротив, термин «вирусное поражение легких» позволит практическому врачу правильно оценить ситуацию и своевременно назначить противовоспалительную терапию (глюкокортикостероиды и генноинженерные препараты).

Согласно положениям Временных клинических рекомендаций, клинически выраженная инфекция COVID-19 у детей проявляется следующими формами:

- острая респираторная вирусная инфекция легкого течения;
- пневмония без дыхательной недостаточности;
- пневмония с острой дыхательной недостаточностью;
- острый респираторный дистресс-синдром;
- мультисистемный воспалительный синдром [2].

Таким образом, для назначения рациональной терапии важно различать поражение легких при COVID-19 и внебольничную пневмонию (ВП).

Целью данного исследования явился сравнительный клинкорентгенографический анализ течения ВП и поражения легких при COVID-19 у детей.

Материалы и методы

Наблюдательное сравнительное исследование проводилось на базе Государственного автономного учреждения здравоохранения Свердловской области «Детская городская клиническая больница № 11» в период с июня по август 2020 г. Методом сплошной выборки отобраны истории болезни детей ($n = 53$) с РГ-изменениями в легких. При госпитализации в стационар брался мазок из носоглотки для исследования методом полимеразной цепной реакции (ПЦР). По результатам ПЦР выявлялась РНК *Severe acute respiratory*

syndrome-related coronavirus-2 (SARS-CoV-2). В зависимости от результатов ПЦР устанавливались диагнозы – COVID-19, пневмония, ВП.

Все пациенты распределены на 2 группы – с положительным (COVID-19; $n = 34$) и отрицательным (ВП неуточненной этиологии; $n = 19$) результатами лабораторного исследования на наличие РНК SARS-CoV-2 методом ПЦР. Возрастной состав выборки колебался от 1 года 4 мес. до 17 лет. Средний возраст детей в группах COVID-19 и с ВП составил $11,39 \pm 0,88$ и $6,96 \pm 4,55$ года соответственно ($p = 0,34$). Ключевыми критериями для оценки тяжести ВП у детей старше 1 года являлись лихорадка $< 38,5$ °С, частота дыхательных движений ≤ 50 в минуту, явления диспноэ (легкая одышка) [3], при наличии COVID-19 – критерии тяжести, представленные в методических рекомендациях «Особенности клинических проявлений и лечения заболевания, вызванного новой коронавирусной инфекцией (COVID-19) у детей» [2]. У пациентов сравнимых групп анализировались данные анамнеза, объективного исследования, а также показатели клинического анализа крови, общего анализа мочи, уровень С-реактивного белка (СРБ), электрокардиографии (ЭКГ) и результаты РГ-исследования органов грудной клетки (ОГК).

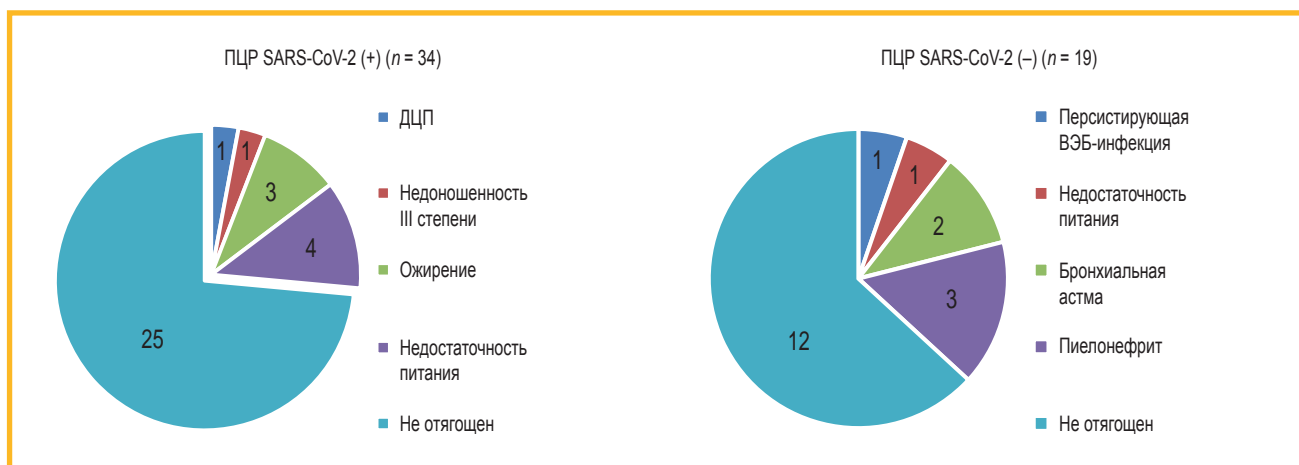
Статистическая обработка данных проводилась с помощью пакета программ *Microsoft Excel-2007* и *Microsoft Excel-2013* с определением среднего значения, стандартной ошибки, t-критерия Стьюдента и критерия Фишера.

Результаты

При оценке анамнеза жизни в группе детей с COVID-19 отягощенный преморбидный фон регистрировался у 27 % vs 48 % пациентов с ВП. Среди фоновой патологии чаще встречалась недостаточность питания (12 %) и ожирение (9 %). В группе детей с ВП среди фоновых заболеваний у детей чаще регистрировались пиелонефрит (16 %), бронхиальная астма (11 %), анемия (16 %) (рис. 1).

Особенности демографических и клинических симптомов у больных COVID-19 и ВП, выявленные у детей с поражением легких при госпитализации в стационар, приведены в табл. 1.

Возрастных различий между группами детей с COVID-19 и ВП не установлено ($p = 0,34$), хотя в группе детей с COVID-19 пациенты были в 1,6 раза старше по сравнению с больными ВП. Также не выявлено различий в гендерном составе сравниваемых групп ($p = 0,82$). Семейный контакт с больными новой КИ отмечен у 58,8 % детей с COVID-19, тогда как при ВП такой эпидемиологической особенности не установлено. Дети с COVID-19 госпитализировались достоверно позже по сравнению с больными ВП что, возможно, свидетельствовало о большей остроте дебюта заболевания при ВП ($p = 0,0003$). Длительность госпитализации в группе COVID-19 превышала таковую среди больных ВП, т. к. в этой группе необходимым условием для выписки больного из стационара являлось не только купирование клинических про-

Рис. 1. Преморбидный фон у детей с COVID-19 и внебольничной пневмонией ($n = 53$); %

Примечание: ПЦР – полимеразная цепная реакция; ДЦП – детский церебральный паралич; ВЭБ – вирус Эпштейна-Барр.

Figure 1. Life history in children with lung damage during COVID-19 and children with community-acquired pneumonia ($n = 53$); %

Таблица 1
Демографические и клинические данные детей с поражением легких при COVID-19 и больных внебольничной пневмонией ($n = 53$)

Table 1
Demographic and clinical data in children with lung damage during COVID-19 and children with community-acquired pneumonia ($n = 53$)

Показатель	COVID-19	ВП	p
	$n = 34$	$n = 19$	
Возраст годы ($M \pm m$)	11,39 \pm 0,88	6,96 \pm 4,55	0,34
Девочки, n (%)	15 (44,1)	9 (47,4)	0,82
Мальчики, n (%)	19 (55,9)	10 (52,6)	0,82
День госпитализации от начала болезни ($M \pm m$)	5,24 \pm 0,58	2,8 \pm 0,24	0,0003
Продолжительность госпитализации, дни ($M \pm m$)	12,44 \pm 1,00	7,64 \pm 0,57	0,0001
Начало болезни с респираторных симптомов, n (%)	22 (64,7)	16 (84,2)	0,11
Контакт с больным COVID-19, n (%)	20 (58,8)	0	0,0000
Клинические симптомы при госпитализации			
Течение заболевания средней тяжести, n (%)	34 (100,0)	19 (100,0)	> 0,05
Максимальная температура тела, °C ($M \pm m$)	38,44 \pm 0,16	38,54 \pm 0,24	0,73
Продолжительность лихорадки, дни ($M \pm m$)	3,50 \pm 0,52	3,78 \pm 0,65	0,74
Заложенность / выделения из носа, n (%)	18 (52,94)	16 (84,21)	0,012
Снижение обоняния, n (%)	9 (26,47)	0	0,001
Наличие кашля, n (%)	18 (52,94)	17 (89,47)	0,002
Наличие хрипов, n (%)	10 (29,41)	13 (68,42)	0,005
Частота дыхания ($M \pm m$)	20,71 \pm 0,49	23,68 \pm 0,95	0,008
Частота сердечных сокращений ($M \pm m$)	94,56 \pm 2,58	110,89 \pm 5,87	0,014
Сатурация кислородом, % ($M \pm m$)	97,76 \pm 0,24	97,79 \pm 0,6	0,14
Бронхообструктивный синдром, n (%)	0	3 (16,0)	0,06
Односторонний плевральный выпот, n (%)	0	2 (10,5)	0,14

Примечание: ВП – внебольничная пневмония.

явлений заболевания, но и отрицательный результат ПЦР на КИ ($p = 0,0001$).

При сравнении данных анамнеза заболевания установлено, что в группе пациентов с ВП у большего числа детей заболевание начиналось с респираторных симптомов и протекало с заложенностью

и выделениями из носа, хотя достоверных различий по сравнению с пациентами с COVID-19 не отмечено ($p = 0,11$).

По данным историй болезни в обеих группах отмечено среднетяжелое течение заболевания. В группах наблюдения не установлено также достоверных

различий показателей температуры тела и продолжительности лихорадки ($p = 0,73$ и $0,74$ соответственно). У $47,0\%$ пациентов с COVID-19 заболевание сопровождалось только подъемом температуры тела. У $26,5\%$ больных COVID-19 отмечено снижение обоняния, что не регистрировалось при ВП.

У пациентов обеих сравниваемых групп кашель являлся ведущей жалобой, однако при ВП он регистрировался достоверно чаще ($p = 0,001$), так же, как и хрипы при аускультации легких ($p = 0,004$). Между больными обеих групп выявлены достоверные различия показателей частоты сердечных сокращений и частоты дыхательных движений (более высокие – в группе больных ВП), что, возможно объясняется особенностями возрастного состава группы больных ВП. Показатели сатурации кислородом у пациентов сравниваемых групп не выходили за пределы нормальных значений ($p = 0,14$). Бронхообструктивный синдром и выпот в плевральной полости в незначительном числе случаев встречались только у пациентов с ВП ($16,0$ и $10,5\%$ соответственно).

Сравнительные результаты показателей гемограммы представлены в табл. 2.

Клинический анализ крови у детей с COVID-19 (см. табл. 2) характеризовался достоверным повышением среднего уровня эритроцитов по сравнению с таковым при ВП ($p = 0,047$). В группе больных COVID-19 средний уровень лейкоцитов был достоверно ниже, чем при ВП ($p = 0,0005$), у $20,59\%$ детей с COVID-19 отмечена лейкопения по сравнению с таковой при ВП.

Уровень лимфоцитов в сравниваемых группах не выходил за пределы возрастных норм ($p = 0,19$). У пациентов с ВП по сравнению с больными COVID-19 отмечены достоверно более высокие абсолютные показатели гранулоцитов ($p = 0,0003$) и моноцитов ($p = 0,0031$).

Согласно установленным критериям, свидетельствующим о возможной бактериальной этиологии пневмонии, у детей вероятность бактериальной инфекции высока, если регистрируется лейкоцитоз > 15 тыс. / мкл, нейтрофилез > 10 тыс. / мкл, уровень СРБ > 30 мг / л и продолжительность лихорадки > 3 дней [4]. В обследуемой выборке проанализиро-

вано соответствие данных указанным в табл. 3 критериям.

Согласно данным, представленным в табл. 3, при COVID-19 продемонстрирован достоверно более низкий средний уровень СРБ по сравнению с таковым у больных ВП ($p = 0,003$). Уровень СРБ > 5 мг / л регистрировался в $2,3$ раза чаще у больных ВП по сравнению с таковым у больных COVID-19 ($p = 0,0004$). Уровень СРБ > 30 мг / л в 4 раза чаще встречался у детей с ВП по сравнению с таковым у пациентов группы COVID-19 ($p = 0,02$).

Одним из косвенных показателей, свидетельствующих о возможной бактериальной инфекции, является уровень лейкоцитов в общем анализе периферической крови. По данным сравнительного исследования более высокий уровень лейкоцитов крови в день госпитализации по сравнению с нормальными возрастными показателями зарегистрирован более чем у 50% детей с ВП, что в 4 раза больше, чем при COVID-19 ($p = 0,02$). В этой же группе число детей с лейкоцитозом $\geq 15 \times 10^9$ / л в 3 раза превысило таковое при COVID-19 ($p = 0,019$). Уровень СРБ и лейкоцитов в пределах возрастной нормы отмечался примерно у 50% детей с COVID-19 и только у 2 детей с ВП ($p = 0,015$).

Фебрильная лихорадка продолжительностью > 3 дней как один из косвенных критериев наличия бактериальной инфекции наблюдалась в $35,3\%$ случаев при COVID-19 и в $42,1\%$ случаев – при ВП ($p = 0,77$). Только у 1 ребенка с COVID-19 и 4 пациентов с ВП выявлены уровень СРБ > 30 мг / л, число лейкоцитов $> 15 \times 10^9$ / л и продолжительность лихорадки > 3 дней.

Таким образом, только у 3% детей с COVID-19 и 21% больных ВП выявлен полный спектр маркеров вероятной бактериальной этиологии заболевания, однако терапию АБП получали $94,1$ и 100% детей соответственно ($p = 0,53$). В обеих группах среди назначенных АБП преобладала доля кларитромицина ($65,6\%$ – в группе COVID-19 и $42,1\%$ – ВП).

У всех детей в день госпитализации выполнена РГ ОГК (рис. 2).

На рис. 2 продемонстрировано, что у $> 50\%$ детей обеих сравниваемых групп выявлено правостороннее поражение легких, вместе с тем 2-стороннее пораже-

Таблица 2
Результаты клинического анализа крови при госпитализации детей с COVID-19 и больных внебольничной пневмонией ($M \pm m$)

Table 2
Complete blood count upon admission in children with COVID-19 and community-acquired pneumonia ($M \pm m$)

Показатель	COVID-19	ВП	p
	$n = 34$	$n = 19$	
Эритроциты, $\times 10^{12}$ / л	$4,95 \pm 0,07$	$4,65 \pm 0,13$	$0,047$
Лейкоциты, $\times 10^9$ / л	$6,63 \pm 0,54$	$12,15 \pm 1,39$	$0,0005$
Лейкопения, n (%)	$7 (20,59)$	0	$0,041$
Лимфоциты, $\times 10^9$ / л	$2,20 \pm 0,19$	$2,80 \pm 0,41$	$0,19$
Гранулоциты, $\times 10^9$ / л	$4,13 \pm 0,47$	$8,43 \pm 0,99$	$0,0003$
Моноциты, $\times 10^9$ / л	$0,30 \pm 0,04$	$0,55 \pm 0,07$	$0,0031$

Примечание: ВП – внебольничная пневмония.

Таблица 3
Клинико-лабораторные критерии бактериальной инфекции у детей с внебольничной пневмонией и поражением легких при COVID-19

Table 3
Clinical and laboratory criteria for bacterial infection in children with community-acquired pneumonia and lung damage in COVID-19

Показатели	Группа COVID-19	Группа ВП	p
	n = 34	n = 19	
СРБ, мг / л, n (%):			
• M ± m	7,16 ± 1,35	35,26 ± 8,96	0,003
• > 5	13 (40,63)	17 (89,74)	0,0004
• > 30	2 (6,25)	8 (42,11)	0,002
Лейкоцитоз (выше возрастной нормы), n (%)	4 (11,76)	10 (52,63)	0,002
Лейкоцитоз > 15 × 10 ⁹ / л, n (%)	2 (6,25)	6 (31,58)	0,019
Уровень СРБ и лейкоцитов в пределах возрастной нормы, n (%)	15 (46,9)	2 (10,53)	0,015
Лихорадка > 3 дней, n (%)	12 (35,3)	8 (42,1)	0,77
СРБ > 30 мг / л, число лейкоцитов > 15 × 10 ⁹ / л, лихорадка > 3 дней	1 (3,13)	4 (21,05)	0,05
Назначение АБП, n (%)	32 (94,12)	19 (100,0)	0,53

Примечание: ВП – внебольничная пневмония; СРБ – С-реактивный белок; АБП – антибактериальные препараты.

ние наиболее характерно для COVID-19 (23 % vs 5 % в группе с ВП; p = 0,04). Важно отметить характер легочной инфильтрации по данным РГ ОГК, который при ВП характеризовался альвеолярным типом, в то время как у детей с COVID-19 отмечался интерстициальный тип инфильтрации («матовое стекло»).

По результатам ЭКГ-исследования показано, что у 44 % детей с COVID-19 и 31 % пациентов с ВП отмечены отклонения показателей. Так, в группе пациентов с COVID-19 чаще регистрировались брадикардия, тахикардия, экстрасистолия, атриовентрикулярная блокада I степени, изменения процесса реполяризации желудочков, неполная блокада правой ножки пучка Гиса, хотя достоверных различий между показателями не установлено (рис. 3).

Таким образом, 5 (83,3 %) из 6 изученных параметров превышали таковые у детей с ВП, однако достоверной разницы не установлено.

Обсуждение

По результатам проведенного исследования можно составить следующий «портрет» пациента детского возраста с COVID-19 (с учетом полученных достоверных клинико-лабораторных различий показателей по сравнению с ВП): это ребенок в возрасте около 11,5 года, госпитализированный на 5-й день болезни в среднетяжелом состоянии с жалобами на повышение температуры тела до фебрильных значений и кашель, заложенность / выделения из носа (52,9 %), снижение обоняния (26,47 %). В клиническом анализе крови у ребенка с COVID-19 среднетяжелой формы часто отмечаются лейкопения (20,6 %), снижение числа гранулоцитов и моноцитов, нормальный или умеренно повышенный уровень СРБ. По данным РГ ОГК обнаруживается альвеолярный тип инфильтрации, в 1/4 случаев отмечается двустороннее поражение

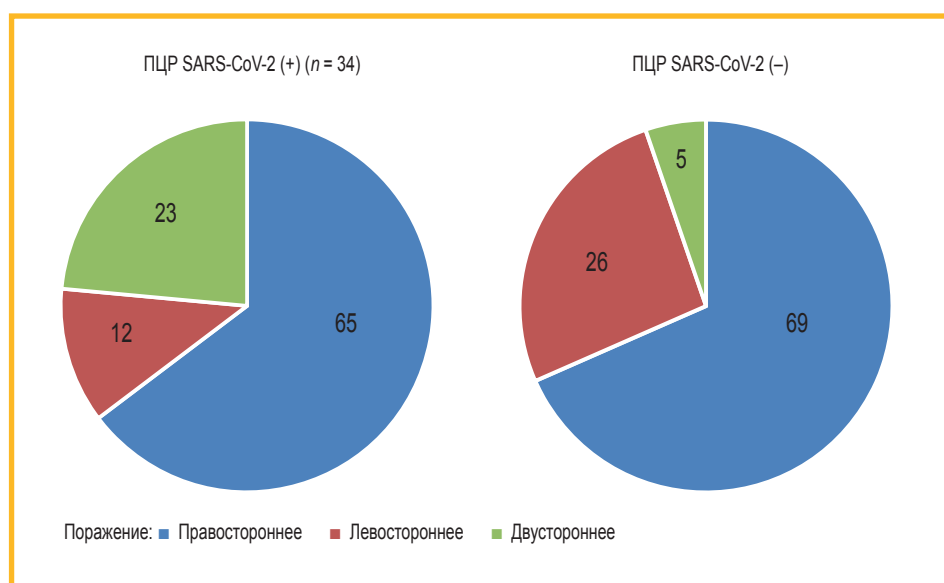


Рис. 2. Объем поражения легочной ткани у детей (n = 53) с COVID-19 и внебольничной пневмонией; %
Примечание: SARS-CoV-2 – Severe acute respiratory syndrome-related coronavirus-2; ПЦР – полимеразная цепная реакция.
Figure 2. Volume of lung tissue damage in children (n = 53) with COVID-19 and community-acquired pneumonia community-acquired pneumonia; %

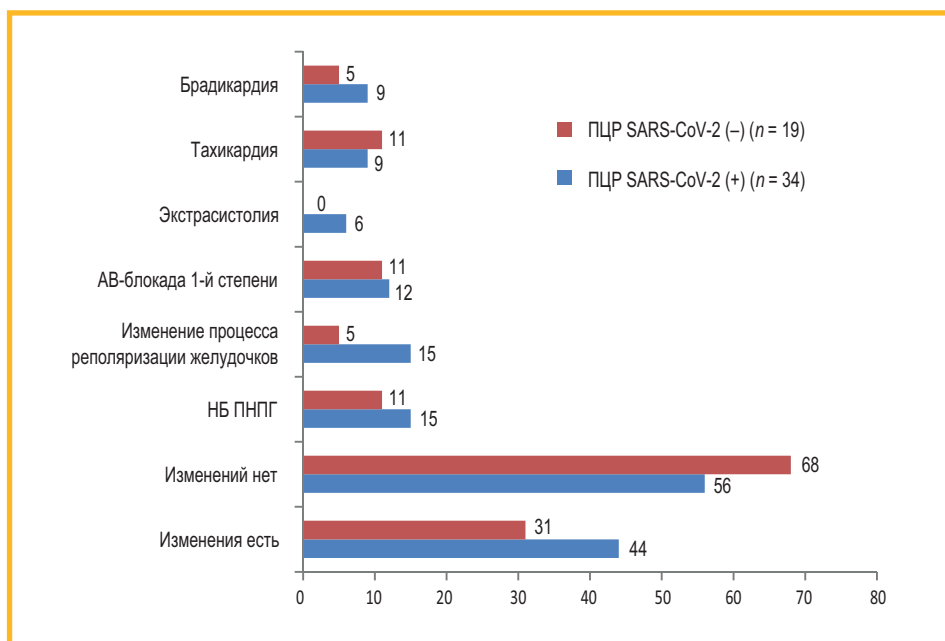


Рис. 3. Сравнение показателей электрокардиографии у детей с COVID-19 и внебольничной пневмонией (n = 53); %
Примечание: АВ-блокада – атриовентрикулярная блокада; НБ ПНПГ – неполная блокада правой ножки пучка Гиса; ПЦП – полимеразная цепная реакция; SARS-CoV-2 – Severe acute respiratory syndrome-related coronavirus-2.

Figure 3. Comparison of ECGs in children with lung damage during COVID-19 and children with community-acquired pneumonia (n = 53); %

ние легких. Заболевание, как правило, протекает без осложнений. По данным ЭКГ возможно нарушение признаков реполяризации желудочков и другие изменения, при которых требуются реабилитационные мероприятия, разработанные совместно с детским кардиологом.

Таким образом, «портрет» ребенка с поражением легких при COVID-19 обусловлен течением типичной картины вирусного инфекционного процесса. Особенно ярко это можно наблюдать при сравнении с клинической картиной ВП. По данным литературы, при патоморфологическом обследовании больных COVID-19 наблюдаются признаки, характерные для вирусного поражения – гистологически паренхима легкого выглядит как диффузное повреждение альвеол с периваскулярной инфильтрацией Т-клетками. При гистологическом анализе легочных сосудов при COVID-19 показано наличие широко распространенного тромбоза с микроангиопатией [5]. Морфологическая картина сходна с пневмониями, вызванными SARS-CoV и КИ ближневосточного респираторного синдрома (*Middle East respiratory syndrome coronavirus – MERS-CoV*) – на начальной стадии развивается картина шоковых легких, которая в дальнейшем завершается фиброзом и организуемой пневмонией [6].

В настоящее время мировое медицинское сообщество находится в поисках эффективного этиотропного лечения новой КИ. Учеными из Катании (Италия) достоверных результатов по эффективности применения интерферона, лопинавира / ритонавира, умифеновира и осельтамивира не получено [7].

Особенно остро стоит вопрос о целесообразности назначения АБП.

Критерии достоверной бактериальной инфекции приведены в клинических рекомендациях по диагностике и лечению острых респираторных заболеваний у детей [4]. Согласно результатам исследования, достоверных признаков, описывающих возможную бактериальную этиологию заболевания у детей

с COVID-19, не установлено, следовательно, назначение АБП не показано.

Проблема применения АБП стала темой многочисленных обсуждений. В частности, профессор *А.И. Синопальников* [8] указывает, что назначать АБП следует только в тех случаях, когда имеются доказательства или обоснованные подозрения на наличие бактериальной инфекции, а при отсутствии таковых следует прибегнуть к иным методам лечения, избегая формирования резистентности к АБП. В статье о ведении детей с COVID-19 *Ю.С. Александрович, Е.Н. Байбарина* придерживаются того же мнения и выступают против неоправданного применения АБП, особенно широкого спектра действия. По их мнению, для решения вопроса о необходимости назначения противомикробных средств следует ориентироваться на динамику клинических симптомов в сочетании с маркерами воспаления [9]. Согласно результатам исследования ученых из Великобритании, АБП следует назначать на основании стандартных показаний и результатов предварительных клинических анализов – посев мочи и / или крови, мазок из носоглотки, люмбальной пункции (в зависимости от обстоятельств) [10]. Немалое внимание уделяется применению АБП в 7-м издании руководства по диагностике и лечению COVID-19 (Национальная комиссия здравоохранения Китайской Народной Республики): «Избегайте ненужного или ненадлежащего назначения противомикробных препаратов, особенно широкого спектра действия» [11].

В методических рекомендациях по лечению новой КИ у детей указано, что АБП не действуют на SARS-CoV-2 и их необоснованного назначения следует избегать. Однако по данным Временных методических рекомендаций (версия 9 от 26.10.20), в числе основных препаратов указывается азитромицин, этот факт может ввести врача в заблуждение. Необходимо подбирать лечение, исходя из состояния пациента, учитывать критерии наличия бактериальной инфекции. Особое внимание следует обращать на тяжелые

формы болезни, т. к. присоединение бактериальной инфекции у таких детей наиболее вероятно.

Заключение

По результатам исследования установлены достоверные клинико-лабораторные и РГ-особенности COVID-19 у детей, свидетельствующие о вирусном характере поражения легких по сравнению с больными ВП. Клинико-лабораторные критерии возможного бактериального поражения отмечены только у 3 % детей с COVID-19, следовательно, назначение терапии АБП при данном заболевании оправдано только в 3 % случаев. Нерациональное назначение терапии АБП при COVID-19 установлено в 91 % случаев.

Литература

1. Министерство здравоохранения Российской Федерации. Временные методические рекомендации: Профилактика, диагностика и лечение новой коронавирусной инфекции (COVID-19). Версия 9 (26.10.2020). Доступно на: <https://endoexpert.ru/dokumenty-i-prikazy/versiya-9-ot-26-10-2020-vremennyye-metodicheskie-rekomendatsii-profilaktika-diagnostika-i-lechenie-no/>
2. Министерство здравоохранения Российской Федерации. Методические рекомендации: особенности клинических проявлений и лечения заболевания, вызванного новой коронавирусной инфекцией (COVID-19) у детей. Версия 2 (03.07.2020). Доступно на: https://static-0.minzdrav.gov.ru/system/attachments/attaches/000/050/914/original/03062020_%D0%B4%D0%B5%D1%82%D0%B8_COVID-19_v2.pdf
3. Геппе Н.А. и др. (ред.). Внебольничная пневмония у детей: Клиническое руководство. М.: МедКом-Про; 2020.
4. Баранов А.А. (ред.). Клинические рекомендации по диагностике и лечению острых респираторных заболеваний (ОРЗ); лечению пневмонии у детей. М.; 2014. Доступно на: https://minzdrav.gov-turman.ru/files/Klinicheskie_rekomendacii_ORZ.pdf
5. Ackermann M., Stijn E.V., Kuehnelt M. et al. Pulmonary vascular endothelialitis, thrombosis, and angiogenesis in COVID-19. *N. Engl. J. Med.* 2020; 383 (2): 120–128. DOI: 10.1056/NEJMoa2015432.
6. Лобанова О.А., Трусова Д.С., Руденко Е.Е. и др. Патоморфология новой коронавирусной инфекции COVID-19. *Сибирский журнал клинической и экспериментальной медицины.* 2020; 35 (3): 47–52. DOI: 10.29001/2073-8552-2020-35-3-47-52.
7. Pavone P., Ceccarelli M., Taibi R. et al. Outbreak of COVID-19 infection in children: fear and serenity. *Eur. Rev. Med. Pharmacol. Sci.* 2020; 24 (8): 4572–4575. DOI: 10.26355/eurrev_202004_21043.
8. Синопальников А.И. Антибиотики и внебольничные инфекции нижних дыхательных путей. Кому? Какой? *Клиническая микробиология и антимикробная химиотерапия.* 2019; 21 (1): 27–38. DOI: 10.36488/cmasc.2019.1.27-38.
9. Александрович Ю.С., Байбарина Е.Н., Баранов А.А. и др. Ведение детей с заболеванием, вызванным новой коронавирусной инфекцией (SARS-CoV-2). *Педиатрическая фармакология.* 2020; 17 (2): 103–118. DOI: 10.15690/pf.v17i2.2096.

10. Shen K., Yang Y., Wang T. et al. Diagnosis, treatment, and prevention of 2019 novel coronavirus infection in children: experts' consensus statement. *World J. Pediatr.* 2020; 16 (3): 223–231. DOI: 10.1007/s12519-020-00343-7.
11. Song Y., Zhang M., Yin L. et al. COVID-19 treatment: close to a cure? A rapid review of pharmacotherapies for the novel coronavirus (SARS-CoV-2). *Int. J. Antimicrob. Agents.* 2020; 56 (2): 106080. DOI: 10.1016/j.ijantimicag.2020.106080.

Поступила: 14.01.21
Принята к печати: 18.03.21

References

1. Ministry of Health of the Russian Federation. [The Temporary Guidelines: Prevention, diagnosis and treatment of new coronavirus infection (COVID-19)]. Version 9 (October 26, 2020). Available at: <https://endoexpert.ru/dokumenty-i-prikazy/versiya-9-ot-26-10-2020-vremennyye-metodicheskie-rekomendatsii-profilaktika-diagnostika-i-lechenie-no/> (in Russian).
2. Ministry of Health of the Russian Federation. Guidelines: [Features of clinical manifestations and treatment of the disease caused by a new coronavirus infection (COVID-19) in children]. Version 2 (July 03, 2020). Available at: https://static-0.minzdrav.gov.ru/system/attachments/attaches/000/050/914/original/03062020_%D0%B4%D0%B5%D1%82%D0%B8_COVID-19_v2.pdf (in Russian).
3. Geppe N.A. et al. (eds). [Community-acquired pneumonia in children. Clinical guidelines]. Moscow: MedKom-Pro; 2020 (in Russian).
4. Baranov A.A. (ed.). [Clinical guidelines for the diagnosis and treatment of acute respiratory diseases (ARI); treatment of pneumonia in children]. Moscow; 2014 (in Russian).
5. Ackermann M., Stijn E.V., Kuehnelt M. et al. Pulmonary vascular endothelialitis, thrombosis, and angiogenesis in COVID-19. *N. Engl. J. Med.* 2020; 383 (2): 120–128. DOI: 10.1056/NEJMoa2015432.
6. Lobanova O.A., Trusova D.S., Rudenko E.E. et al. [Pathomorphology of a new coronavirus infection COVID-19]. *Sibirskiy zhurnal klinicheskoy i eksperimental'noy meditsiny.* 2020; 35 (3): 47–52. DOI: 10.29001/2073-8552-2020-35-3-47-52 (in Russian).
7. Pavone P., Ceccarelli M., Taibi R. et al. Outbreak of COVID-19 infection in children: fear and serenity. *Eur. Rev. Med. Pharmacol. Sci.* 2020; 24 (8): 4572–4575. DOI: 10.26355/eurrev_202004_21043.
8. Sinopalnikov A.I. [Antibiotics and community-acquired lower respiratory tract infections. To whom? Which one?]. *Klinicheskaya mikrobiologiya i antimikrobnaya khimioterapiya.* 2019; 21 (1): 27–38. DOI: 10.36488/cmasc.2019.1.27-38 (in Russian).
9. Alexandrovich Yu.S., Baybarina E.N., Baranov A.A. et al. [Management of children with disease caused by new coronavirus infection (SARS-CoV-2)]. *Pediatricheskaya farmakologiya.* 2020; 17 (2): 103–118. DOI: 10.15690/pf.v17i2.2096 (in Russian).
10. Shen K., Yang Y., Wang T. et al. Diagnosis, treatment, and prevention of 2019 novel coronavirus infection in children: experts' consensus statement. *World J. Pediatr.* 2020; 16 (3): 223–231. DOI: 10.1007/s12519-020-00343-7.
11. Song Y., Zhang M., Yin L. et al. COVID-19 treatment: close to a cure? A rapid review of pharmacotherapies for the novel coronavirus (SARS-CoV-2). *Int. J. Antimicrob. Agents.* 2020; 56 (2): 106080. DOI: 10.1016/j.ijantimicag.2020.106080.

Received: January 14, 2021
Accepted for publication: March 18, 2021

Информация об авторах / Author Information

Лещенко Игорь Викторович — д. м. н., профессор кафедры фтизиатрии и пульмонологии Федерального государственного бюджетного образовательного учреждения высшего образования «Уральский государственный медицинский университет» Министерства здравоохранения Российской Федерации; тел.: (343) 246-44-75; e-mail: leshchenkoiv@yandex.ru (ORCID: <https://orcid.org/0000-0002-1620-7159>)

Igor V. Leshchenko, Doctor of Medicine, Professor, Department of Phthisiology and Pulmonology, Ural State Medical University, Healthcare Ministry of Russia; tel.: (343) 246-44-75; e-mail: leshchenkoiv@yandex.ru (ORCID: <https://orcid.org/0000-0002-1620-7159>)

Царькова Софья Анатольевна — д. м. н., профессор, заведующая кафедрой поликлинической педиатрии и педиатрии факультета повышения квалификации и профессиональной переподготовки специалистов Федерального государственного бюджетного образовательного учреждения высшего образования «Уральский государственный медицинский университет» Министерства здравоохранения Российской Федерации; тел.: (343) 214-86-62; e-mail: tsarkova_ugma@bk.ru

Sophia A. Tsarkova, Doctor of Medicine, Professor, Head of the Department of Pediatrics and Department outpatient Faculty training and retraining, Ural Federal State Medical University, Healthcare Ministry of Russia; tel.: (343) 214-86-62; e-mail: tsarkova_ugma@bk.ru

Лапшин Максим Алексеевич — ординатор поликлинической педиатрии и педиатрии факультета повышения квалификации и профессиональной переподготовки специалистов Федерального государственного бюджетного образовательного учреждения высшего образования «Уральский государственный медицинский университет» Министерства здравоохранения Российской Федерации; тел: (912) 604-61-59; e-mail: maxim.lapshin@inbox.ru

Maxim A. Lapshin, Resident, Department of Outpatient Pediatrics, School of advanced training and professional retraining, Ural Federal State Medical University, Healthcare Ministry of Russia; tel.: (912) 604-61-59; e-mail: maxim.lapshin@inbox.ru

Аристархова Анна Михайловна — ординатор поликлинической педиатрии и педиатрии факультета повышения квалификации и профессиональной переподготовки специалистов Федерального государственного бюджетного образовательного учреждения высшего образования «Уральский государственный медицинский университет» Министерства здравоохранения Российской Федерации; тел: (906) 803-13-34; e-mail: aristarkhova5569@gmail.com

Anna M. Aristarkhova, Resident, Department of polyclinic pediatrics and pediatrics postgraduate training, Ural Federal State Medical University, Healthcare Ministry of Russia; tel.: (906) 803-13-34; e-mail: aristarkhova5569@gmail.com

Участие авторов

Лещенко И.В. — научное консультирование и редактирование

Царькова С.А. — написание текста, редактирование

Лапшин М.А. — сбор и статистическая обработка материала

Аристархова А.М. — сбор и статистическая обработка материала

Все авторы внесли существенный вклад в проведение поисково-аналитической работы и подготовку статьи, прочли и одобрили финальную версию до публикации.

Authors Contribution

Leshchenko I.V. — scientific consulting and editing

Tsarkova S.A. — text writing, editing

Lapshin M.A. — collection and statistical processing of the material

Aristarkhova A.M. — collection and statistical processing of the material

All authors made a significant contribution to the search, analysis and preparation of the article. All have read and approved the final version before publication.