

# Персонализированный прогноз результатов реконструктивно-санирующей хирургии хронического среднего отита

**И.Д. Дубинец**<sup>1</sup>, <https://orcid.org/0000-0002-7085-113X>, 89124728166@mail.ru  
**М.Ю. Коркмазов**<sup>1,2</sup>, <https://orcid.org/0000-0002-8642-0166>, Korkmazov74@gmail.com  
**А.М. Коркмазов**<sup>1</sup>, <https://orcid.org/0000-0002-3981-9158>, Korkmazov09@gmail.com  
**А.И. Синицкий**<sup>1</sup>, <https://orcid.org/0000-0001-5687-3976>, Sinitskiyai@yandex.ru  
**М.В. Мокина**<sup>2</sup>, <https://orcid.org/0000-0002-1961-6644>, masha0587@rambler.ru

<sup>1</sup> Южно-Уральский государственный медицинский университет; 454092, Россия, Челябинск, ул. Воровского, д. 64

<sup>2</sup> Городская клиническая больница №6; 454017, Россия, Челябинск, ул. Румянцева, д. 28а

## Резюме

**Введение.** Целью хирургического лечения пациентов с хроническим средним отитом является устранение последствий воспалительно-деструктивного заболевания с сохранением анатомии среднего уха и улучшением слуховой функции. Согласно литературным данным, результат реконструктивной хирургии среднего уха для хирурга и пациента в большинстве случаев остается непредсказуемым. Разработка комплексного подхода к прогнозу результатов реконструктивно-санирующей хирургии среднего уха позволит подобрать максимально эффективную хирургическую тактику по срокам и виду оперативного вмешательства.

**Цель исследования.** Разработать методологию персонализированного прогноза результата реконструктивно-санирующей хирургии у пациентов с хроническими средними отитами и обосновать выбор оптимальной хирургической тактики на основе клинико-функциональных параметров.

**Материалы и методы.** Проведено ретроспективное исследование по сопоставлению данных анкетирования пациентов по авторской методике персонализированного прогноза «Способ прогнозирования результата тимпанопластики и степени потери слуха в отохирургии при хроническом среднем отите» с результатами хирургического лечения 263 пациентов, оперированных в стационарах г. Челябинска в 2018–2020 гг.

**Результаты и обсуждение.** В результате прогнозирования по сумме баллов у пациентов определили объем, вид и сроки операции. Сумма баллов  $\leq 20$  оценивалась как благоприятный прогноз реконструктивно-санирующей хирургии. Сумма баллов в интервале от 21–40 оценивалась как возможность проведения одномоментной хирургии с целью санации и реконструкции, но пациент должен быть информирован о неблагоприятном прогнозе для восстановления слуха. Сумма более 41 балла оценивается как неблагоприятный прогноз с показанием к раздельно-этапной хирургии, свидетельствующий о социально значимой потере слуха в послеоперационном периоде у пациентов с хроническим средним отитом.

**Выводы.** Персонализированный подход к прогнозированию результатов хирургического лечения формирует группы пациентов с хроническим средним отитом и помогает в выборе хирургической тактики по виду, объему и срокам одномоментной или раздельно-этапной реконструктивно-санирующей хирургии и необходимости реоперации на сроке один год.

**Ключевые слова:** хронический средний отит, прогноз хирургии, тимпанопластика, индекс риска среднего уха, факторы риска

**Для цитирования:** Дубинец И.Д., Коркмазов М.Ю., Коркмазов А.М., Синицкий А.И., Мокина М.В. Персонализированный прогноз результатов реконструктивно-санирующей хирургии хронического среднего отита. *Медицинский совет.* 2022;16(6):146–155. <https://doi.org/10.21518/2079-701X-2022-16-4-146-155>.

**Конфликт интересов:** авторы заявляют об отсутствии конфликта интересов.

## Personalized prediction of the results of reconstructive surgery for chronic otitis media

**Irina D. Dubinets**<sup>1</sup>, <https://orcid.org/0000-0002-7085-113X>, 89124728166@mail.ru  
**Musos Yu. Korkmazov**<sup>1,2</sup>, <https://orcid.org/0000-0002-8642-0166>, Korkmazov74@gmail.com,  
**Arsen M. Korkmazov**<sup>1</sup>, <https://orcid.org/0000-0002-3981-9158>, Korkmazov09@gmail.com,  
**Anton I. Sinitskii**<sup>1</sup>, <https://orcid.org/0000-0001-5687-3976>, Sinitskiyai@yandex.ru  
**Mariya V. Mokina**<sup>2</sup>, <https://orcid.org/0000-0002-1961-6644>, masha0587@rambler.ru

<sup>1</sup> South Ural State Medical University; 64, Vorovskiy St., Chelyabinsk, 454092, Russia

<sup>2</sup> City Clinical Hospital No. 6; 28a, Rummyantsev St., Chelyabinsk, 454017, Russia

## Abstract

**Introduction.** The goal of the surgical treatment of patients with chronic otitis media is to eliminate the consequences of the inflammatory and destructive disease while preserving the anatomy of the middle ear and improving auditory function. According to the literature, the outcome of middle ear reconstructive surgery for the surgeon and the patient in most cases

remains unpredictable. The development of an integrated approach to predicting the results of reconstructive sanitizing surgery will make it possible to select the most effective surgical tactics in terms of treatment time and type of surgical intervention.

**Aim.** To develop a methodology for personalized prediction of the result of operations on the temporal bone in patients with chronic otitis media and substantiate the choice of optimal surgical tactics, taking into account clinical and functional parameters.

**Materials and methods.** A retrospective study was carried out to compare the data of patients with the use of the author's personalized prognosis method: "A method for predicting the result of tympanoplasty" and "A method for predicting the degree of hearing loss in otosurgery for chronic otitis media" with the results of surgical treatment of 263 patients with chronic otitis media, operated on in hospitals in Moscow. Chelyabinsk in 2018–2020.

**Results and discussion.** In the observation, the patients were divided into two groups according to the sum of points, which determined the volume, type and timing of the operation. The sum of points less than or equal to 20 was assessed as a favorable prognosis for reconstructive debridement surgery. The sum of points in the range from 21–40 was assessed as the possibility of carrying out one-stage surgery for the purpose of sanitation and reconstruction, but the patient should be informed about the unfavorable prognosis for the restoration of hearing. A score greater than 40 is assessed as an unfavorable prognosis, with an indication for separate-stage surgery, indicating a socially significant hearing loss in the postoperative period in patients with chronic otitis media.

**Conclusion.** A personalized approach to predicting the results of surgical treatment forms groups of patients with chronic suppurative otitis media and helps in choosing surgical tactics in terms of the type, volume and timing of one-stage or separate-stage reconstructive surgery and the need for reoperation for a period of one year.

**Keywords:** chronic otitis media, surgery prognosis, tympanoplasty, middle ear risk index, risk factors

**For citation:** Dubinets I.D., Korkmazov M.Yu., Korkmazov A.M., Sinitkii A.I., Mokina M.V. Personalized prediction of the results of reconstructive surgery for chronic otitis media. *Meditinskiy Sovet.* 2022;(6):146–155. (In Russ.) <https://doi.org/10.21518/2079-701X-2022-16-4-146-155>.

**Conflict of interest:** the authors declare no conflict of interest.

## ВВЕДЕНИЕ

Хронический средний отит (ХСО) является заболеванием с периодически развивающимися рецидивами и отличается стойкостью и необратимостью воспаления, несмотря на лечение<sup>1</sup> [1–6]. Медико-социальная и экономическая значимость ХСО – длительные периоды потери трудоспособности, прогрессирующая тугоухость и потенциальная опасность, которую создает гнойный процесс височной кости для жизни больного, требующий неотложного хирургического лечения [7–9]. Сочетание ХСО с заболеваниями верхних дыхательных путей, приводя к большему увеличению социально-экономических показателей, определяет необходимость более ранней хирургической реабилитации пациентов с учетом патологических анатомо-топографических поствоспалительных изменений лор-органов, выбора оптимального объема хирургического вмешательства для достижения морфофункционального результата и выздоровления пациента [10–13]. Наиболее эффективен метод хирургического лечения по закрытому типу под микроэндоскопическим контролем с использованием компьютер-ассоциированной навигационной системы мониторинга лицевого нерва с применением селективной лазерной коррекции, проведенный в наиболее ранние сроки заболевания [14–18]. В современных условиях санирующая хирургия при ХСО только этап перед реконструкцией структур среднего уха [19–23]. Одномоментная или раздельно-этапная тимпаноластика является распространенным элементом хирургии с целью восстановления архитектоники структур полостей среднего уха [24–27].

В литературе подчеркивается, что реконструктивные элементы хирургии среднего уха не имеют стандартной хирургической техники вследствие индивидуальных вариантов анатомии и характера патологических изменений [28–31]. Л.Т. Левин в монографии 1936 г. «Хирургические болезни уха» уделял внимание прогнозу и исходу «хирургических форм хронического отита» [32]. Анализ литературы показал, что отохирургов всегда интересовали вопросы прогноза и повышения эффективности результатов не только от блестяще выполненной реконструктивно-санирующей операции среднего уха при ХСО, но и от коррекции консервативной терапии [32–37]. За последнее десятилетие предложены многочисленные варианты прогнозирования результатов хирургического лечения хронического воспаления слизистой оболочки среднего уха, апробировались новые методы хирургической тактики ХСО, совершенствованы как медикаментозные, так и немедикаментозные методы лечения. Однако, по данным различных авторов, сохраняются рецидивы отореи, наблюдается отторжение реконструктивных элементов и прогрессирование тугоухости [38–46]. Во многих клинических исследованиях оцениваются факторы, влияющие на эффективность тимпаноластики [47–50]. Однако отсутствие стандартизации при прогнозировании результатов тимпаноластики препятствует сравнению результатов по учреждениям [51–55]. Все вышесказанное входит в рабочие программы и преподается врачам, студентам и ординаторам на практических занятиях, курсах повышения квалификации и дополнительного профессионального образования [56]. Кроме того, описаны методики числовой системы баллов по параметрам результата оссикулопластики (ООПС); по индексу риска среднего уха (MERI) пациенты разделяются на группы низкого, среднего и высокого риска, включающие прогностические факторы: наличие

<sup>1</sup> World Health Organization. Chronic suppurative otitis media: Burden of Illness and management options. Child and adolescent health and development: Prevention of blindness and deafness. Geneva, Switzerland; 2004. Available at: <http://apps.who.int/iris/bitstream/10665/42941/1/9241591587.pdf>; World Health Organization. CSOM: Diseases; 2014. Available at: [http://www.who.int/neglected\\_diseases/diseases/otitis/en/#](http://www.who.int/neglected_diseases/diseases/otitis/en/#).

перфорации, холестеатомы, состояние слуховых косточек, грануляции, выпот в среднем ухе, предыдущую операцию и статус курильщика [57–64].

Таким образом, для получения стойкого анатомо-функционального результата отохирург должен решить проблему устранения хронического воспаления и его последствий, изучить прогностические факторы, руководствуясь клиническими данными анамнеза и сроков ХСО, отоэндомикроскопической визуализацией структур среднего уха, аудиологическими, бактериологическими и рентгеномографическими данными пациента, определить сроки, виды и объем хирургического лечения. Анализ предоперационных и интраоперационных характеристик, послеоперационных результатов и прогностических предикторов, влияющих на успех хирургии различных форм ХСО, может быть перспективен для стандартизации оценки рисков и последующей рациональной хирургической тактики.

**Цель исследования** – разработать методологию персонализированного прогноза исходов реконструктивно-санирующей хирургии у пациентов с ХСО и обосновать выбор оптимальной хирургической тактики на основе клинико-функциональных параметров.

**Статистическая гипотеза** – отсутствуют межгрупповые различия клинико-функциональных параметров у пациентов с ХСО для выбора оптимальной хирургической тактики.

## МАТЕРИАЛЫ И МЕТОДЫ

Проведено анкетирование 263 пациентов с ХСО, оперированных в клинических стационарах ФГБОУ ВО ЮУГМУ Минздрава России в 2018–2020 гг. Средний возраст больных на момент операции составил 40,5 95%-доверительный интервал для среднего [36,82; 43,99], соотношение по гендерному признаку: мужчин и женщин 1:1,2, из них 87,9% трудоспособного возраста. В исследование включены пациенты, давшие добровольное информированное письменное согласие участвовать в исследовании и лечении в соответствии с приказами РФ<sup>2</sup>. Протокол исследования утвержден этическим комитетом ФГБОУ ВО ЮУГМУ Минздрава России (протокол №1 от 11.11.2018 г.). Исследование соответствует положениям Хельсинкской декларации (Сеул, 2008 г.).

В соответствии с Международной статистической классификацией болезней и проблем, связанных со здоровьем<sup>3</sup>, диагностировались следующие клинические формы ХСО: хронический туботимпанальный гнойный средний отит [Н 66.1], хронический эптитимпано-антральный гнойный средний отит [Н 66.2], другие хронические гнойные средние отиты [Н 66.3], перфорация барабанной перепонки [Н 72], тимпаносклероз [Н 74.0]. Критерии включения: наличие ХСО на основании жалоб

(оторея, снижение слуха и др.), анамнеза (сроки последнего обострения, нахождение на диспансерном учете у оториноларинголога с детства), лор-осмотра (наличие стойкой перфорации барабанной перепонки более одного месяца, постоянная или периодическая возобновляющаяся оторея), дополнительных методов исследования (отомикроскопия, тональная аудиометрия, рентгеномография, бактериологическое исследование). Критерии исключения: заболевания и состояния, прием гормональных и цитостатических препаратов, которые могут изменить существующую клинико-морфологическую картину ХСО, что и является основанием невключения данных категорий больных в исследование. Анкетирование проводилось по авторской методике (патенты на изобретения) [65, 66]. Особенность предлагаемого способа прогнозирования результатов оперативного лечения у пациентов с ХСО состоит в применении комплексного персонализированного подхода оценки клинико-функциональных данных с учетом дополнительных методов исследования согласно действующим нормам [8]. Предлагаемый балльный способ прогноза степени потери слуха применяется в предоперационном периоде. Оценивают следующие клинико-функциональные параметры:

- на основании данных анамнеза – длительность воспалительного процесса и возраст от момента впервые установленного диагноза ХСО; вид и объем ранее проведенной реконструктивно-санирующей операции;
- на основании данных клинического исследования – степень проходимости слуховой трубы, оцениваемая субъективно и объективно; симптомы вестибулярной дисфункции;
- на основании данных отомикро(видеоэндо)скопии – локализация и размер перфорации; подвижность барабанной перепонки; степень мукозита, выраженность грануляционной ткани и проявления деструкции слуховых косточек и костных структур сосцевидного отростка;
- на основании данных аудиометрического исследования в специализированном сурдологическом центре – пороги воздушной проводимости и костно-воздушного интервала в зоне речевых частот; вид тугоухости при тональной и компьютерной аудиометрии;
- на основании данных бактериологического исследования – количество ушного отделяемого при оторее и степень обсемененности слизистой оболочки; вид возбудителя по результатам микроскопического бактериологического и микологического исследования;
- на основании данных лучевых методов диагностики – рентгеномография пирамиды височной кости по стандартным общепринятым методикам.

Для оценки используется балльная система: 1 балл – назначают при отсутствии или незначительном проявлении критерия, 2 балла – при умеренно выраженном проявлении критерия, 3 балла – при значительно выраженном проявлении критерия. Реконструктивные операции выполнялись в соответствии с классификацией Х Вульштейна с учетом обнаруженных патологических изменений структур среднего уха [33]. По показаниям

<sup>2</sup> Приказ Министерства здравоохранения Российской Федерации от 01.04.2016 года №200н «Об утверждении правил надлежащей клинической практики». Режим доступа: <https://www.garant.ru/products/ipo/prime/doc/71373446/>; приказ Росздравнадзора от 17.10.2006 г. №2325-Пр/06 «Об утверждении перечня учреждений здравоохранения, имеющих право проводить клинические исследования лекарственных средств». Режим доступа: <https://roszdravnadzor.gov.ru/opendata/7710537160-organizations>.

<sup>3</sup> МКБ 10 – Международная классификация болезней 10-го пересмотра (mkb-10.com). Режим доступа: <https://mkb-10.com>.

санирующий этап операции представлен вариантами аттикоантромастоидотомии, включающей санацию полостей среднего уха с элементами облитерации неополостей и реконструкцией структур среднего уха<sup>4</sup>.

Статистический анализ выполнен с использованием пакета прикладных компьютерных программ Statistica 8.0, Windows. При расчете необходимого объема исследования использовалась формула:

$$n = 15,4 p_1(100 - p_1) / W_2,$$

где  $p_1$  – полученное значение ожидаемой частоты явления в группе;  $(100 - p_1)$  – частота обратного события;  $W_2$  – ширина доверительного интервала (10%) при мощности исследования 95%.

Для проверки гипотезы об отсутствии различий результатов рассчитывали средние арифметические значения для независимых выборок – стандартное отклонение и количество выборок для признаков, имеющих непрерывное

распределение. Для статистического анализа качественных признаков использовали таблицы сопряженности с расчетом критерия  $\chi^2$  Фишера и Мак – Немара. Проверка статистических гипотез выполнялась при  $p < 0,05$ .

## РЕЗУЛЬТАТЫ

При сумме баллов  $\leq 20$  прогноз исхода операции оценивался как благоприятный для сохранения или улучшения слуховой функции при реконструктивно-санирующей отохирургии. Сумма баллов в интервале от 21–40 позволяет проведение одномоментной хирургии с целью санации и реконструкции, но пациент должен быть информирован о неблагоприятном прогнозе для восстановления слуха и необходимости ревизии полости среднего уха на сроках до одного года. Сумма баллов  $> 40$  оценивается как неблагоприятный прогноз для реконструкции, свидетельствующий о социально значимой потере слуха в послеоперационном периоде хирургии у пациентов с ХСО и обязательном этапе санации полостей среднего уха с возможностью реконструкции следующим этапом (табл. 1).

<sup>4</sup> Приказ Министерства здравоохранения и социального развития Российской Федерации от 28.03.2007 г. №212 «Об утверждении стандарта медицинской помощи больным тубоотитом гнойным средним отитом и хроническим эпитимпано-антральным гнойным средним отитом (при оказании специализированной помощи)». Режим доступа: <https://docs.cntd.ru/document/902275023>.

● **Таблица 1.** Сводная таблица на основе клинко-функциональных параметров для прогнозирования результатов оперативного лечения у пациентов с хроническим средним отитом

● **Table 1.** Summary table of clinical and functional parameters for predicting the results of surgical treatment in patients with chronic otitis media

№	Критерий, $p < 0,05$	1 балл	2 балла	3 балла
<b>Данные анамнеза заболевания</b>				
1	Длительность воспалительного процесса от момента впервые установленного диагноза хронического среднего отита, $p = 0,328$	до одного месяца $n = 5$	от одного месяца до одного года $n = 12$	более одного года $n = 246$
2	Возраст, в котором установлен диагноз хронического среднего отита, $p = 0,306$	старше 12 лет $n = 5$	от 6 до 12 лет $n = 74$	до 6 лет $n = 184$
3	Вид и объем ранее проведенной реконструктивно-санирующей хирургии среднего уха, $p = 0,014^*$	отсутствует $n = 0$	реконструктивная отохирургия I–III типа $n = 18$	санирующая отохирургия с элементами реконструкции всех типов $n = 123$
<b>Данные клинического исследования и отомикро(эндовидео)скопии</b>				
4	Степень проходимости слуховой трубы, оцениваемая субъективно при отсутствии заболеваний носа, носоглотки и околоносовых пазух, $p = 0,08$	I степень – слуховая труба проходима при пустом глотке, зевании, глотании $n = 58$	II степень – слуховая труба проходима при опыте Тойнби $n = 101$	III, IV степень – слуховая труба проходима при опыте Вальсальве, продувании баллоном по Политцеру или катетеризации слуховой трубы $n = 102$
5	Степень проходимости слуховой трубы при тимпанометрии при опыте Тойнби, $p = 0,002^*$	I степень (-50 мм вод. ст.) $n = 35$	II степень (-100 мм вод. ст.) $n = 58$	III, IV степень (-150 мм вод. ст. и менее) $n = 170$
6	Степень подвижности барабанной перепонки относительно проекции annulus tympanicus, $p = 0,0001^*$	подвижна при продувании $n = 93$	частично подвижна при продувании (рубцовая деформация) $n = 60$	отсутствует, неподвижна при продувании (ретракционные карманы, петрификаты или атрофия фиброзного слоя барабанной перепонки) $n = 110$
7	Локализация и размер перфорации, $p = 0,0033^*$	центральная или ободковая в нижних квадрантах барабанной перепонки до 5 мм $n = 5$	краевая в верхних квадрантах барабанной перепонки до 5 мм $n = 131$	любой локализации более 5 мм $n = 127$

● **Таблица 1 (продолжение).** Сводная таблица на основе клинико-функциональных параметров для прогнозирования результатов оперативного лечения у пациентов с хроническим средним отитом

● **Table 1 (continuation).** Summary table of clinical and functional parameters for predicting the results of surgical treatment in patients with chronic otitis media

№	Критерий, $p < 0,05$	1 балл	2 балла	3 балла
8	Степень проявления деструкции слуховых косточек и костных структур полостей среднего уха, $p = 0,31$	полностью сохранены и пневматизированы	частично сохранены (в т. ч. холестеатома аттика), частично склероз	частично сохранены с кариезом (в т. ч. холестеатома любой локализации, фистула основания стремени, фистула латерального полукружного канала, деструкция канала лицевого нерва), склероз
		n = 14	n = 142	n = 107
9	Степень утолщения слизистой оболочки барабанной полости как проявление выраженности вялотекущего катарального воспаления (мукозит), $p = 0,0004^*$	отсутствует или I степень мукозита	II степень мукозита	III степень мукозита
		n = 13	n = 33	n = 77
10	Степень выраженности грануляционной ткани в барабанной полости, $p = 0,07$	отсутствует	частичная	тотальная
		n = 0	n = 13	n = 93
11	Проявление симптомов вестибулярной дисфункции	отсутствуют	симптомы ограниченного серозного лабиринтита (системное головокружение, сопровождается умеренной вегетативной реакцией, спонтанный нистагм, неустойчивость в позе Ромберга, шаткость походки проявляются только при проведении функциональных проб по общепринятой методике)	симптомы диффузного серозного или гнойного лабиринтита (системное головокружение, сопровождается выраженной вегетативной реакцией, спонтанный нистагм, неустойчивость в позе Ромберга, шаткость походки проявляются постоянно)
		n = 0	n = 0	n = 18
<b>Данные аудиометрического исследования в зоне речевых частот (500; 1000; 2000; 4000 Гц) при тональной аудиометрии</b>				
12	Оценка порогов по воздушной проводимости, $p = 0,011^*$	слуховая функция сохранена (до 25 дБ)	I степень тугоухости (26–40 дБ)	II степень тугоухости и более (41–90 дБ)
		n = 35 (13%)	n = 50 (19%)	n = 178 (68%)
13	Оценка костно-воздушного интервала, $p = 0,011^*$	до 10 дБ	15-25 дБ	30 дБ и более
		n = 35	n = 50	n = 178
14	Вид тугоухости, $p = 0,011^*$	отсутствует тугоухость	кондуктивная тугоухость	смешанная тугоухость
		n = 35	n = 50	n = 178
<b>Данные микробиологического исследования (применяются общепринятые методики забора и бактериоскопического и микологического исследования – микроскопия нативного и окрашенного препарата по Граму при увеличении 100 и 400)</b>				
15	Количество оторей в наружном слуховом проходе при ото-микро(эндовидео)скопии и степень бактериальной обсемененности слизистой оболочки по результатам микробиологического исследования ушного отделяемого из барабанной полости и антрума по числу колониеобразующих единиц в 1 мл, $p = 0,12$	отсутствует или скудный экссудат при $< 10^5$ КОЕ/мл	умеренный экссудат при $10^5$ КОЕ/мл	обильный экссудат при $\geq 10^5$ КОЕ/мл
		n = 131	n = 38	n = 93
16	Вид возбудителя по результатам микроскопического исследования ушного отделяемого из барабанной полости и антрума, $p = 0,031^*$	отсутствует или сапрофитная микрофлора, совпадающая с микрофлорой из носа, носоглотки пациента (например, <i>Staphylococcus epidermidis</i> )	аэробная инфекция (например, <i>Staphylococcus aureus</i> , <i>Escherichia coli</i> ) или сапрофитные анаэробы (например, <i>Bacteroides</i> )	анаэробная инфекция (например, <i>Pseudomonas aeruginosa</i> ) или микробно-микробные ассоциации или полифлора
		n = 88	n = 97	n = 78
17	Вид возбудителя по результатам микологического исследования ушного отделяемого из барабанной полости и антрума	отсутствуют микромицеты	мономикро-мицеты	микробно-грибковые ассоциации
		n = 0	n = 0	n = 23

- **Таблица 1 (окончание).** Сводная таблица на основе клинко-функциональных параметров для прогнозирования результатов оперативного лечения у пациентов с хроническим средним отитом
- **Table 1 (ending).** Summary table of clinical and functional parameters for predicting the results of surgical treatment in patients with chronic otitis media

№	Критерий, $p < 0,05$	1 балл	2 балла	3 балла
Данные МСКТ, КЛКТ				
18	Результат лучевых методов исследования пирамиды височной кости, $p = 0,011^*$	определяется нормальное анатомическое соотношение структур среднего уха в соответствии возрастными особенностями и пневматическая структура сосцевидного отростка	определяется нормальное анатомическое соотношение структур среднего уха в соответствии возрастными особенностями, снижена прозрачность структур сосцевидного отростка за счет склероза кости, точки деструкции костных структур	определяется патологическое (аномальное) анатомическое соотношение структур среднего уха в соответствии с возрастными особенностями, снижена прозрачность структур сосцевидного отростка за счет склероза кости, очаги деструкции костных структур
		n = 14	n = 142	n = 107
19	Сумма баллов	до 20	21–40	более 41
		n = 14	n = 142	n = 107

\* Достоверность различий между группами по критерию Фишера.

- **Таблица 2.** Сводная таблица данных соответствия прогнозирования результата оперативного лечения у пациентов с хроническим средним отитом
- **Table 2.** Summary table of data of the correspondence of the prognosis with the results of surgical treatment in patients with chronic otitis media

№	Группа пациентов, n = 263 (100%)	1-я группа	2-я группа	3-я группа
		n = 14 (5,33%)	n = 142 (53,99%)	n = 107 (40,68%)
1	Цель операции	Профилактика: пластика перфорации барабанной перепонки и создание закрытой полости среднего уха	Санация: удаление очага воспаления и/или патологически измененных тканей и создание закрытой полости среднего уха	Ургентная санация: удаление очага воспаления и/или последствий воспаления
2	Объем и вид планируемой операции	Реконструктивная отохирургия I–III типа	Санитарный этап реконструктивной отохирургии IV–V типа	Санитарная отохирургия с элементами реконструкции всех типов
3	Сроки операции	Одномоментная	Одномоментная	Раздельно-этапная
4	Прогноз состояния слуховой функции	Благоприятный	Неблагоприятный	Неблагоприятный
5	Прогноз степени выраженности потери слуха и прогноз развития тугоухости	Сохранение порогов слуха во всем частотном диапазоне	Сохранение порогов слуха в зоне речевых частот или ухудшение слуховой функции в зоне низких частот по воздушной проводимости	Ухудшение слуховой функции в зоне речевых и высоких частот, социально значимая потеря по порогам слуха
6	Прогноз эффективности операции	Благоприятный (до 20 баллов)	Ревизия на сроке до одного года (21–40 баллов)	Второй этап операции (более 41 балла)
7	Исключены из исследования	-	n = 11 (4,18%)	n = 12 (4,56%)

\* Критерии исключения пациентов из исследования: изменение клинко-демографической характеристики обследованных пациентов на момент участия в исследовании и/или письменный отказ от дальнейшего исследования. Распределение пациентов с ХСО по результатам оперативного лечения на сроке один год (табл. 3).

Полученные баллы суммируют и на основании полученной суммы делают вывод о благоприятном или неблагоприятном прогнозе. В зависимости от результата анкетирования по сумме баллов пациенты разделены на три группы. В 1-ю группу, n = 14 (5,33%), вошли пациенты с благоприятным прогнозом, во 2-ю, n = 142 (53,99%), и 3-ю, n = 107 (40,68%), – с неблагоприятным прогнозом, но разными сроками хирургии среднего уха. По основным характеристикам группы сопоставимы,  $p = 0,033$ .

Полученная сумма баллов определила цель, объем, вид и сроки планируемой операции, а также прогноз возможности восстановления и улучшения слуховой функции или степени выраженности потери слуха и развития тугоухости в группах пациентов (табл. 2).

Критерии исключения пациентов из исследования: изменение клинко-демографической характеристики обследованных пациентов на момент участия в исследовании и/или письменный отказ от дальнейшего исследо-

● **Таблица 3.** Распределение пациентов с хроническим средним отитом по результатам оперативного лечения на сроке один год  
 ● **Table 3.** Distribution of patients with chronic otitis media according to the results of surgical treatment for a period of one year

Объем и вид планируемой операции	Соответствие прогноза эффективности операции на сроке один год			p < 0,05
	всего	показатель соответствия прогнозу	показатель несоответствия прогнозу	
Одномоментная реконструктивная отохирургия	14 (5,33%)	13 (4,95%)	1 (0,38%)	p = 0,011*
Одномоментный saniрующий этап реконструктивной отохирургии	142 (53,99%)	113 (42,96%)	29 (11,03%)	p = 0,003*
Раздельно-этапная saniрующая отохирургия с элементами реконструкции всех типов	107 (40,68%)	95 (36,12%)	12 (4,56%)	p = 0,004*
Всего	263 (100%)	221 (84,03%)	42 (15,97%)	

\*Достоверность различий между группами по критерию Фишера.

вания. Распределение пациентов с ХСО по результатам оперативного лечения на сроке один год (табл. 3).

Гипотеза об отсутствии межгрупповых различий отвергнута при минимальном достаточном количестве эпизодов выборки, рассчитанной по формуле  $n = 206$  (при набранных  $n = 263$ ).

Следовательно, выборка являлась достаточной при нормальном распределении и точности доверительного интервала 95% (рис.).

## ОБСУЖДЕНИЕ

При принятии решения о хирургическом лечении ХСО хирург руководствуется тремя приоритетами:

- 1) ликвидировать хронический очаг гнойно-деструктивного воспаления и его последствий;
- 2) профилактика рецидива обострения и риска развития отогенных гнойно-деструктивных осложнений;
- 3) сохранение или восстановление слуха.

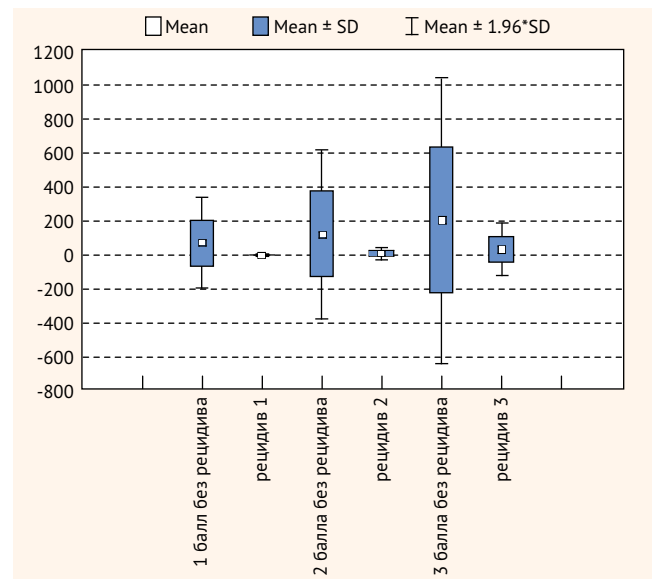
У пациента с ХСО при принятии решения о хирургическом лечении в приоритете улучшение слуха. Следовательно, возникает диссонанс, когда врач-оториноларинголог при установлении диагноза «ХСО» настаивает на операции, а пациент отказывается при сохранной слуховой функции и боязни риска хирургического вмешательства, т. к. не в полной мере осознает суть и последствия заболевания. Следовательно, с кандидатами на оперативное лечение требуется провести компетентную беседу о прогнозе объема и вида планируемой реконструкции структур среднего уха с целью восстановления или сохранения слуховой функции в ранние сроки от начала заболевания согласно действующим клиническим рекомендациям по лечению ХСО [8]. Предлагаемый способ прогнозирования осуществляют перед планируемой операцией у пациентов с ХСО как в амбулаторно-поликлинических, так и в стационарных условиях. Способ прогнозирования прост в исполнении, не требует финансовых затрат. Сумма баллов, набранная при оценке клинико-функциональных параметров, определяет возможность заранее оценить результат хирургического вмешательства и предопределить состояние слуховой функции у пациентов с ХСО. Указанный способ позволяет на достаточно обоснованном и доказательном уровне провести предварительную беседу с пациентом о предпола-

емом виде, объеме и сроках операции, одномоментно или раздельно-этапно, прогнозе хирургического лечения по степени развития тугоухости или улучшения слуховой функции, а значит, своевременно назначить корректирующую терапию у пациентов с ХСО (подготовка перед операцией, а также ведение в послеоперационном периоде).

## ВЫВОДЫ

Персонализированный прогноз результата санации и реконструкции структур среднего уха у пациентов с ХСО позволяет обосновать выбор оптимальной хирургической тактики на основе комплексной оценки клинико-функциональных параметров. В результате благоприятного прогноза по сумме баллов до 20 пациентам назначали одноэтапную реконструктивную операцию при условии раннего вмеша-

- **Рисунок.** Достаточность объема выборки в группах пациентов с хроническим средним отитом по результатам хирургического лечения на сроке один год при нормальном распределении и точности доверительного интервала 95%
- **Figure.** Sample size sufficiency in the groups of patients with chronic otitis media based on the one-year outcomes of surgical treatment with a normal distribution and 95% accuracy of confidence interval



тельства с сохранением слуховой функции во всем частотном диапазоне. При сумме баллов в интервале от 21–40 прогноз оценивался как возможность проведения одномоментной хирургии с целью санации и реконструкции, но пациент должен быть информирован о неблагоприятном исходе для восстановления слуха и необходимости проведения ревизии на сроке до одного года. При сумме более 41 балла – неблагоприятный прогноз, когда необходимо заушный подход на этапе санирующей хирургии даже при минимальных проявлениях в клинике и данных МСКТ. Кроме того, это свидетельствует о социально значимой потере слуха в зоне речевых частот в послеоперационном периоде

у пациентов с ХСО и указывает на то, что реконструкцию структур среднего уха необходимо провести вторым этапом с использованием имплантационных технологий. Таким образом, метод персонализированного подхода к прогнозированию результатов хирургического лечения формирует группы пациентов с ХСО и помогает в выборе хирургической тактики по виду, объему и срокам одномоментной или отдельно-этапной реконструктивно-санирующей хирургии и обосновывает реоперацию на сроке один год.

Поступила / Received 18.01.2022

Поступила после рецензирования / Revised 07.02.2022

Принята в печать / Accepted 15.02.2022

## Список литературы / References

1. Гаров Е.В. Хронический гнойный средний отит: терминология, диагностика и лечебная тактика. *РМЖ*. 2011;(6):390–393. Режим доступа: [https://www.rmj.ru/articles/otorinolaringologiya/Hronicheskiy\\_gnoynyy\\_sredniy\\_otit\\_terminologiya\\_diagnostika\\_i\\_lechebnaya\\_taktika](https://www.rmj.ru/articles/otorinolaringologiya/Hronicheskiy_gnoynyy_sredniy_otit_terminologiya_diagnostika_i_lechebnaya_taktika). Garov E.V. Chronic purulent otitis media: terminology, diagnosis and treatment tactics. *RMJ*. 2011;(6):390–393. (In Russ.) Available at: [https://www.rmj.ru/articles/otorinolaringologiya/Hronicheskiy\\_gnoynyy\\_sredniy\\_otit\\_terminologiya\\_diagnostika\\_i\\_lechebnaya\\_taktika](https://www.rmj.ru/articles/otorinolaringologiya/Hronicheskiy_gnoynyy_sredniy_otit_terminologiya_diagnostika_i_lechebnaya_taktika).
2. Крюков А.И., Гаров Е.В. О классификации операций при хроническом гнойном среднем отите. *Российская оториноларингология*. 2016;3(82):181–182. Режим доступа: <https://entru.org/2016-3.html>. Kryukov A.I., Garov E.V. The classification of operations in chronic suppurative otitis media. *Russian Otorhinolaryngology*. 2016;3(82):181–182. (In Russ.) Available at: <https://entru.org/2016-3.html>.
3. Тарасов Д.И., Федорова О.К., Пятакина О.К. *Заболевания среднего уха*. М.: Медицина; 1988. 285 с. Режим доступа: <https://search.rsl.ru/record/01001440808>. Tarasov D.I., Fedorova O.K., Pyataykina O.K. *Middle ear diseases*. Moscow: Meditsina; 1988. 285 p. (In Russ.) Available at: <https://search.rsl.ru/record/01001440808>.
4. Пятакина О.К., Крюков А.И., Гаров Е.В. О классификации хронического гнойного среднего отита. *Российская оториноларингология*. 2016;3(82):207–208. Режим доступа: <https://entru.org/2016-3.html>. Pyataykina O.K., Kryukov A.I., Garov E.V. The classification of chronic suppurative otitis media. *Russian Otorhinolaryngology*. 2016;3(82):207–208. (In Russ.) Available at: <https://entru.org/2016-3.html>.
5. Дубинец И.Д. Классификационные критерии первичного диагноза хронического гнойного среднего отита. *Российский медицинский журнал*. 2020;26(6):431–438. Режим доступа: <https://medjrf.com/0869-2106/article/view/65043>. Dubinets I.D. Classification criteria for primary diagnosis of chronic suppurative otitis media. *Medical Journal of the Russian Federation*. 2020;26(6):431–438. (In Russ.) Available at: <https://medjrf.com/0869-2106/article/view/65043>.
6. Кормазов М.Ю., Крюков А.И., Дубинец И.Д., Тюхай М.В., Учаев Д.А., Маркелов А.В. Классификация структурных изменений костной ткани при хроническом гнойном среднем отите. *Вестник оториноларингологии*. 2019;84(1):12–17. <https://doi.org/10.17116/otorino2019840112>. Korkmazov M.Yu., Kryukov A.I., Dubinets I.D., Tyukhai M.V., Uchaev D.A., Markelov A.V. Classification of structural changes in bone tissue in chronic purulent otitis media. *Vestnik Oto-Rino-Laringologii*. 2019;84(1):12–17. (In Russ.) <https://doi.org/10.17116/otorino2019840112>.
7. Пальчун В.Т. (ред.). *Оториноларингология*. М.: ГЭОТАР-Медиа; 2016. 1024 с. Режим доступа: <https://www.rosmedlib.ru/book/ISBN9785970437469.html>. Palchun V.T. (ed.). *Otorhinolaryngology*. Moscow: GEOTAR-Media; 2016. 1024 p. (In Russ.) Available at: <https://www.rosmedlib.ru/book/ISBN9785970437469.html>.
8. Байбакова Е.В., Гаров Е.В., Гарова Е.Е., Гузов А.В., Загорская Е.Е., Зеленкова В.Н. и др. *Хронический гнойный средний отит: клинические рекомендации*. М.; 2021. Режим доступа: [https://cr.minzdrav.gov.ru/recomend/698\\_1](https://cr.minzdrav.gov.ru/recomend/698_1). Baybakova Ye.V., Garov Ye.V., Garova Ye.E., Gurov A.V., Zagorskaya Ye.E., Zelenkova V.N. et al. *Chronic suppurative otitis media: clinical guidelines*. Moscow; 2021. (In Russ.) Available at: [https://cr.minzdrav.gov.ru/recomend/698\\_1](https://cr.minzdrav.gov.ru/recomend/698_1).
9. Дубинец И.Д., Кормазов М.Ю., Тюхай М.В. Роль структурных изменений костной ткани при выполнении различных видов реконструктивно-санирующих вмешательств при хроническом воспалении ЛОР-органов. В: Пальчун В.Т., Крюков А.И. (ред.). *Наука и практика в оториноларингологии: материалы XV Российского конгресса оториноларингологов*. Москва, 08–09 ноября 2016 г. М.: Нью Терра; 2016. 153 с. Режим доступа: <https://www.elibrary.ru/item.asp?id=27636491>. Dubinets I.D., Korkmazov M.Yu., Tyukhay M.V. The role of structural changes in bone tissue in the performance of various types of reconstructive and sanitizing interventions in chronic inflammation of ENT organs. In: Palchun V.T., Kryukov A.I. (ed.). *Science and Practice in Otorhinolaryngology: proceedings from the 15th Congress of Otorhinolaryngology Russia*. Moscow, November 08–09, 2016. Moscow: New Terra; 2016. 153 p. (In Russ.) Available at: <https://www.elibrary.ru/item.asp?id=27636491>.
10. Косяков С.Я., Минавина Ю.В., Бубнова К.Н., Пчеленок Е.В., Маас А.И. *Атлас диссекции височной кости и хирургии среднего уха. Шаг за шагом*. М.: Профиль Принт; 2009. 160 с. Режим доступа: <https://www.medknight.by/index.php/spetsialnosti/otorinolaringologiya/atlas-disseksii-visochnoj-kosti-i-khirurgii-srednego-ukha-shag-za-shagom-monografiya-detail>. Kosyakov S.Ya., Minavnina Yu.V., Bubnova K.N., Pchelenok E.V., Maas A.I. *Atlas of temporal bone dissection and middle ear surgery. Step by step*. Moscow: Profile Print; 2009. 160 p. (In Russ.) Available at: <https://www.medknight.by/index.php/spetsialnosti/otorinolaringologiya/atlas-disseksii-visochnoj-kosti-i-khirurgii-srednego-ukha-shag-za-shagom-monografiya-detail>.
11. Minoda R., Miwa T. Non-microscopic Middle Ear Cholesteatoma Surgery: A Case Report of a Novel Head-Up Approach. *Otol Neurotol*. 2019;40(6):777–781. <https://doi.org/10.1097/MAO.0000000000002276>.
12. Manna S., Kaul V.F., Gray M.L. More Endoscopic versus microscopic middle ear surgery a meta-analysis of outcomes following tympanoplasty and stapes surgery. *Otol Neurotol*. 2019;40(8):983–993. <https://doi.org/10.1097/MAO.0000000000002353>.
13. Шишева А.К., Кормазов М.Ю. Социально-экономические аспекты оптимизации госпитальной помощи больным с патологией носа и околоносовых пазух в условиях крупного промышленного города. *Вестник Южно-Уральского государственного университета. Серия: образование, здравоохранение, физическая культура*. 2011;(26):62–66. Режим доступа: <https://www.elibrary.ru/item.asp?id=16922028>. Shisheva A.K., Korkmazov M.Yu. Socio-economic aspects hospital help optimization for patient with pathology of nose and paranasal sinuses in the large industrial city conditions. *Vestnik Juzhno-Ural'skogo gosudarstvennogo universiteta. Seriya: obrazovanie, zdravooxranenie, fizicheskaja kul'tura*. 2011;(26):62–66. (In Russ.) Available at: <https://www.elibrary.ru/item.asp?id=16922028>.
14. Семенов Ф.В. *Лазерная хирургия среднего уха*. Краснодар: Советская Кубань; 2005. 80 с. Режим доступа: <https://search.rsl.ru/record/01002677871>. Semenov F.V. *Middle ear laser surgery*. Krasnodar: Sovetskaya Kuban'; 2005. 80 p. (In Russ.) Available at: <https://search.rsl.ru/record/01002677871>.
15. Dixon P.R., James A.L. Evaluation of residual disease following transcanal totally endoscopic vs postauricular surgery among children with middle ear and attic cholesteatoma. *JAMA Otolaryngol Head Neck Surg*. 2020;146(5):408–413. <https://doi.org/10.1001/jamaoto.2020.0001>.
16. Killen D.E., Tolisano A.M., Kou Y.F., Kutz J.W.Jr., Isaacson B. Recidivism After Endoscopic Treatment of Cholesteatoma. *Otol Neurotol*. 2019;40(10):1313–1321. <https://doi.org/10.1097/MAO.0000000000002395>.
17. Yiannakis C.P., Sproat R., Iyer A. Preliminary outcomes of endoscopic middle-ear surgery in 103 cases: a UK experience. *J Laryngol Otol*. 2018;132(6):493–496. <https://doi.org/10.1017/S0022215118000695>.



18. El-Hennawi D.E.M., Ahmed M.R., Abou-Halawa A.S., Al-Hamrany M.A. Endoscopic push-through technique compared to microscopic underlay myringoplasty in anterior tympanic membrane perforations. *J Laryngol Otol.* 2018;132(6):509–513. <https://doi.org/10.1017/S0022215118000889>.
19. Сидорина И.Г., Калюшина А.С., Горювая Е.В. Реконструктивная хирургия после открытых санитизирующих операций у больных хроническим гнойным средним отитом. *Российская оториноларингология.* 2016;3(82):211–212. Режим доступа: <https://entru.org/2016-3.html>.
- Sidorina I.G., Kaloshina A.S., Gorovaya E.V. Reconstructive surgery after open sanitizing operations in patients with chronic purulent otitis media. *Russian Otorhinolaryngology.* 2016;3(82):211–212. (In Russ.) Available at: <https://entru.org/2016-3.html>.
20. Altuna X., Navarro J.J., Goiburru M., Palicio I. Management of chronic otitis media by subtotal petrosectomy. *Acta Otorinolaringol Esp.* 2016;67(5):249–253. <https://doi.org/10.1016/j.otorri.2015.09.011>.
21. Crowson M.G., Ramprasad V.H., Chapurin N., Cunningham C.D. 3<sup>rd</sup>, Kaylie D.M. Cost analysis and outcomes of a second-look tympanoplasty-mastoidectomy strategy for cholesteatoma. *Laryngoscope.* 2016;126(11):2574–2579. <https://doi.org/10.1002/lary.25941>.
22. Niemczyk K., Morawski K., Delgado R., Bruzgielewicz A., Lachowska M. Objective assessment of hearing during second stage of tympanoplasty-surgical technique and measurement methodology presented in ten patients. *Clin Otolaryngol.* 2018;43(1):347–352. <https://doi.org/10.1111/coa.12948>.
23. Дубинец И.Д., Кормазов М.Ю., Синицкий А.И., Сычугов Г.В., Тухай М.В. Варианты модификации костной ткани при хроническом среднем отите по данным световой и электронной микроскопии. *Вестник оториноларингологии.* 2019;84(3):16–21. <https://doi.org/10.17116/otorino20198403116>.
- Dubinet I.D., Korkmazov M.Yu., Sinitsky A.I., Sychugov G.V., Tyukhay M.V. Variants of bone tissue modification in chronic otitis media according to light and electron microscopy. *Vestnik Oto-Rino-Laringologii.* 2019;84(3):16–21. (In Russ.) <https://doi.org/10.17116/otorino20198403116>.
24. Дубинец И.Д., Куренков Е.Л., Кофанов Р.В. Влияние характера морфологических изменений слизистой оболочки среднего уха на течение репаративных процессов в неотимпанальной мембране при реконструктивно-санитизирующей операции у больных с хроническим средним отитом. *Вестник оториноларингологии.* 2007;5(5):11–14. Режим доступа: <https://www.mediasphera.ru/issues/vestnik-otorinolaringologii/2007/5>.
- Dubinet I.D., Kurenkov E.L., Kofanov R.V. Influence of the nature of morphological changes in the mucous membrane of the middle ear on the course of reparative processes in the nontympanic membrane during reconstructive sanitizing surgery in patients with chronic otitis media. *Vestnik Oto-Rino-Laringologii.* 2007;5(5):11–14. (In Russ.) Available at: <https://www.mediasphera.ru/issues/vestnik-otorinolaringologii/2007/5>.
25. Дубинец И.Д., Кормазов М.Ю., Кормазов А.М., Смирнов А.А., Горбунов А.В. Сравнительный анализ характера и динамики хирургического лечения пациентов с хроническим средним отитом по данным ЛОР-отделения города Челябинска. *Вестник оториноларингологии.* 2017;82(Прил. 5):64–65. Режим доступа: <https://www.elibrary.ru/item.asp?id=32285725>.
- Dubinet I.D., Korkmazov M.Yu., Korkmazov A.M., Smirnov A.A., Gorbunov A.V. Comparative analysis of the nature and dynamics of the surgical treatment of patients with chronic otitis media according to the otorhinolaryngological department of the city of Chelyabinsk. *Vestnik Oto-Rino-Laringologii.* 2017;82(5 Suppl):64–65. (In Russ.) Available at: <https://www.elibrary.ru/item.asp?id=32285725>.
26. Chen J., Qiao Y., Song Y., Liu Z., Wen L., Chen Y. et al. The effect of one-stage tympanoplasty for stapes fixation with tympanosclerosis. *Lin Chung Er Bi Yan Hou Tou Jing Wai Ke Za Zhi.* 2020;34(7):599–602. <https://doi.org/10.13201/j.issn.2096-7993.2020.07.005>.
27. Han Y., Chen J., Yue B., Chen Y., Zha D.J., Qiu J.H. A retrospective study of 54 cases with chronic otitis media prepared for staging tympanoplasty. *Lin Chung Er Bi Yan Hou Tou Jing Wai Ke Za Zhi.* 2017;31(16):1251–1253. <https://doi.org/10.13201/j.issn.1001-1781.2017.16.08>.
28. Iñiguez-Cuadra R., Alobid I., Borés-Domenech A., Menéndez-Colino L.M., Caballero-Borrego M., Bernal-Sprekelsen M. Type III tympanoplasty with titanium total ossicular replacement prosthesis: anatomic and functional results. *Otol Neurotol.* 2010;31(3):409–414. <https://doi.org/10.1097/MAO.0b013e3181cc04b5>.
29. Bartel R., Cruellas F., Hamdan M., Benjumea F., Huguet G., Gonzalez-Compta X. et al. Endoscopic type 3 tympanoplasty: Functional outcomes in chronic otitis media. *Acta Otorinolaringol Esp (Engl Ed).* 2020;71(2):83–87. <https://doi.org/10.1016/j.otorri.2019.02.001>.
30. Elaprolu S., Alexander A., Ganesan S., Manu C.B. Effect of a boomerang-shaped Conchal cartilage graft for Type three Tympanoplasty on Hearing. *Int Arch Otorhinolaryngol.* 2021;25(2):e289–e295. <https://doi.org/10.1055/s-0040-1712934>.
31. Brar S., Watters C., Winters R. *Tympanoplasty.* In: StatPearls. Treasure Island (FL): StatPearls Publishing; 2021. Available at: <https://pubmed.ncbi.nlm.nih.gov/33351422>.
32. Левин Л.Т. *Хирургические болезни уха.* М.: АН СССР; 1936. 357 с. Режим доступа: [https://rusneb.ru/catalog/000199\\_000009\\_005141552](https://rusneb.ru/catalog/000199_000009_005141552).
- Levin L.T. *Surgical ear diseases.* Moscow Academy of Sciences of the USSR; 1936. 357 p. (In Russ.) Available at: [https://rusneb.ru/catalog/000199\\_000009\\_005141552](https://rusneb.ru/catalog/000199_000009_005141552).
33. Вульштейн Х.Л. *Слухоулучшающие операции.* М.: Медицина; 1972. 423 с. Режим доступа: <https://search.rsl.ru/ru/record/01007311299>.
- Wullstein H.L. *Operationen zur Verbesserung des Gehores.* Stuttgart: Georg Thieme; 1968. 467 p. (In Germ.) Available at: <https://wellcomecollection.org/works/qhznhwrg>.
34. Nallapaneni L.S., Sudarsan S.S., Krishnamoorthy S. A prospective study on middle ear risk index (MERI) and outcome of tympanoplasty with a note on quality-of-life (QOL). *Indian J Otolaryngol Head Neck Surg.* 2020. <https://doi.org/10.1007/s12070-020-01796-y>.
35. Дубинец И.Д. Новое направление в реконструктивной отохирургии. *Вестник оториноларингологии.* 2006;(Прил. 5):365–369. Режим доступа: <https://elibrary.ru/item.asp?id=36259419>.
- Dubinet I.D. A new direction in reconstructive otosurgery. *Vestnik Oto-Rino-Laringologii.* 2006;(5 Suppl):365–369. (In Russ.) Available at: <https://elibrary.ru/item.asp?id=36259419>.
36. Кормазов А.М., Кормазов М.Ю. Методы коррекции функциональных нарушений фагоцитов и локальных проявлений окислительного стресса в слизистой оболочке полости носа с использованием ультразвуковой кавитации. *Российский иммунологический журнал.* 2018;12(3):325–328. <https://doi.org/10.31857/S102872210002404-9>.
- Korkmazov A., Korkmazov M. Methods of correction of the functional infringements of phagocytes and local manifestations of oxidative stress in the multiple shell of the nose region with use of ultrasound cavitation. *Russian Journal of Immunology.* 2018;12(3):325–328. (In Russ.) <https://doi.org/10.31857/S102872210002404-9>.
37. Sevil E., Doblan A. Significance of the middle ear risk index in predicting tympanoplasty success in the elderly. *Eur Arch Otorinolaryngol.* 2021;278(10):3689–3695. <https://doi.org/10.1007/s00405-020-06430-9>.
38. Дубинец И.Д., Кормазов М.Ю., Синицкий А.И., Учайев Д.А., Ангелович М.С. Изменение элементного состава височной кости у пациентов с хроническим гнойным средним отитом. *Вестник оториноларингологии.* 2020;85(5):44–50. <https://doi.org/10.17116/otorino20208505144>.
- Dubinet I.D., Korkmazov M.Yu., Sinitsky A.I., Uchaev D.A., Angelovich M.S. Changes in the elemental composition of the temporal bone in patients with chronic suppurative otitis media. *Vestnik Oto-Rino-Laringologii.* 2020;85(5):44–50. (In Russ.) <https://doi.org/10.17116/otorino20208505144>.
39. Кормазов А.М., Дубинец И.Д., Ленгина М.А. Возможности топической антиоксидантной защиты оперированных полостей в практической оториноларингологии. *Вестник оториноларингологии.* 2017;82(Прил. 5):14–15. Режим доступа: <https://elibrary.ru/item.asp?id=32285713>.
- Korkmazov A.M., Dubinet I.D., Lengina M.A. Possibilities of topical antioxidant protection of operated cavities in practical otorhinolaryngology. *Vestnik Oto-Rino-Laringologii.* 2017;82(5 Suppl):14–15. (In Russ.) Available at: <https://elibrary.ru/item.asp?id=32285713>.
40. Cebeci S., Özbilen M.S., Bayramoğlu I., Kemalöglü Y.K., Uygur K.K., Bayazit Y.A., Karamert R. Impact of the demographic and aetiological factors and intraoperative findings on postoperative outcomes in chronic otitis media surgery. *Turk J Med Sci.* 2020;50(1):155–162. <https://doi.org/10.3906/sag-1907-125>.
41. Sevil E., Doblan A. Significance of the middle ear risk index in predicting tympanoplasty success in the elderly. *Eur Arch Oto-Rhino-Laryngol.* 2021;278(10):3689–3695. <https://doi.org/10.1007/s00405-020-06430-9>.
42. Кормазов М.Ю. Биорезонанс. Основные принципы биорезонансной и электромагнитной терапии. *Вестник оториноларингологии.* 2008;(2):59–61. Режим доступа: <https://www.mediasphera.ru/issues/vestnik-otorinolaringologii/2008/2>.
- Korkmazov M.Yu. Bioresonance. Main principles of bioresonance and electromagnetic therapy. *Vestnik Oto-Rino-Laringologii.* 2008;(2):59–61. (In Russ.) Available at: <https://www.mediasphera.ru/issues/vestnik-otorinolaringologii/2008/2>.
43. Pinar E., Sadullahoglu K., Calli C., Oncel S. Evaluation of prognostic factors and middle ear risk index in tympanoplasty. *Otolaryngol Head Neck Surg.* 2008;139(3):386–390. <https://doi.org/10.1016/j.otohns.2008.05.623>.
44. Vandenbroeck S., Kuhweide R., Lerut B. En Hamac tympanoplasty and canalplasty for optimal type 1 tympanoplasty outcomes. *J Laryngol Otol.* 2020;134(9):769–772. <https://doi.org/10.1017/S0022215120001383>.
45. Кормазов М.Ю., Кормазов А.М., Дубинец И.Д., Смирнов А.А., Корнова Н.В. Влияние немедикаментозной терапии на сроки реабилитации и занятия стендовой стрельбой после перенесенных ринохирургических вмешательств. *Человек. Спорт. Медицина.* 2020;20(Прил. 1):136–144. <https://doi.org/10.14529/hsm20s117>.
- Korkmazov M.Yu., Korkmazov A.M., Dubinet I.D., Smirnov A.A., Kornova N.V. Influence of non-drug therapy on the terms of rehabilitation and trap shooting after rhinosurgical interventions. *Human. Sport. Medicine.* 2020;20(1 Suppl):136–144. Available at: <https://doi.org/10.14529/hsm20s117>.
46. Wei X.M., Zhang X.J., Sun H.Y., Tian X. Canalplasty: surgical technique and analysis of the results. *Lin Chung Er Bi Yan Hou Tou Jing Wai Ke Za Zhi.* 2019;33(7):654–657. <https://doi.org/10.13201/j.issn.1001-1781.2019.07.019>.

47. Крюков А.И., Ивоилов А.Ю., Гаров Е.В., Пакина В.Р., Яновский В.В. Влияние микробной флоры на течение хронического гнойного среднего отита. *Медицинский совет*. 2014;(3):21–23. <https://doi.org/10.21518/2079-701X-2014-3>.  
Крюков А.И., Ivoilov A.Yu., Garov E.V., Pakina V.R., Yanovskiy V.V. Influence of microbial flora on the course of chronic suppurative otitis media. *Meditsinskiy Sovet*. 2014;(3):21–23. (In Russ.) <https://doi.org/10.21518/2079-701X-2014-3>.
48. Кормазов М.Ю., Дубинец И.Д., Ленгина М.А., Солодовник А.В. Локальные концентрации секреторного иммуноглобулина А у пациентов с аденоидитом, риносинуситом и обострением хронического гнойного среднего отита на фоне применения в комплексной терапии физических методов воздействия. *Российский иммунологический журнал*. 2021;24(2):297–304. <https://doi.org/10.46235/1028-7221-999-LCO>.  
Korkmazov M.Yu., Dubinets I.D., Lengina M.A., Solodovnik A.V. Local concentrations of secretory immunoglobulin A in patients with adenoiditis, rhinosinusitis and exacerbation of chronic suppurative otitis media against the background of the use of physical methods in complex therapy. *Russian Journal of Immunology*. 2021;24(2):297–304. (In Russ.) <https://doi.org/10.46235/1028-7221-999-LCO>.
49. Дубинец И.Д., Синицкий А.И., Кормазов М.Ю., Черных Е.И., Кухтик С.Ю. Окислительная модификация белков ткани височной кости при хронических средних отитах. *Казанский медицинский журнал*. 2019;100(2):226–231. <https://doi.org/10.17816/KMJ2019-226>.  
Dubinets I.D., Sinitskiy A.I., Korkmazov M.Yu., Chernykh E.I., Kukhtik S.Yu. Oxidative modification of proteins of the temporal bone tissue in chronic otitis media. *Kazan Medical Journal*. 2019;100(2):226–231. (In Russ.) <https://doi.org/10.17816/KMJ2019-226>.
50. Li H.L., Zhang Z.F., Wang W.Q. Different states of otitis media were retrospectively analyzed of myringoplasty. *Lin Chung Er Bi Yan Hou Tou Jing Wai Ke Za Zhi*. 2017;31(19):1473–1477. <https://doi.org/10.13201/j.issn.1001-1781.2017.19.003>.
51. Hayati R., Hajarharyuna T.S. Middle ear risk index scores as a predictor for hearing threshold after tympanoplasty in patients with chronic suppurative otitis media. *J Clin Diagn Res*. 2018;12(4):MC01–MC03. <https://doi.org/10.7860/JCDR/2018/30226.11359>.
52. Kent D.T., Kitsko D.J., Wine T., Chi D.H. Frequency-specific hearing outcomes in pediatric type 1 tympanoplasty. *JAMA Otolaryngol Head Neck Surg*. 2014;140(2):106–111. <https://doi.org/10.1001/jamaoto.2013.6082>.
53. Park H.W., Ahn J., Kang M.W., Cho Y.S. Postoperative change in wideband absorbance after tympanoplasty in chronic suppurative otitis media. *Auris Nasus Larynx*. 2020;47(2):215–219. <https://doi.org/10.1016/j.anl.2019.08.010>.
54. Zhu X.-H., Zhang Y.-L., Xue R.-Y., Xie M.-Y., Tang Q., Yang H. Predictors of anatomical and functional outcomes following tympanoplasty: A retrospective study of 413 procedures. *Laryngoscope Investigative Otolaryngology*. 2021;6(6):1421–1428. <https://doi.org/10.1002/lio2.689>.
55. Yücel L., Satar B., Serdar M.A. Meta-analysis of hearing outcomes of chronic otitis media surgery in the only hearing ear. *Auris Nasus Larynx*. 2021;S0385-8146(21)00279-0. <https://doi.org/10.1016/j.anl.2021.12.003>.
56. Кормазов М.Ю., Зырянова К.С., Дубинец И.Д., Корнова Н.В. Оптимизация педагогического процесса на кафедре оториноларингологии. *Вестник оториноларингологии*. 2014;(1):82–85. Режим доступа: <https://www.mediasphera.ru/issues/vestnik-otorinolaringologii/2014/1/030042-46682014122>.  
Korkmazov M.Yu., Zyryanova K.S., Dubinets I.D., Kornova N.V. Optimization of the pedagogical process at the department of otorhinolaryngology. *Vestnik Oto-Rino-Laringologii*. 2014;(1):82–85. (In Russ.) Available at: <https://www.mediasphera.ru/issues/vestnik-otorinolaringologii/2014/1/030042-46682014122>.
57. Jung D.J., Lee H.J., Hong J.S., Kim D.G., Mun J.Y., Bae J.W. et al. Prediction of hearing outcomes in chronic otitis media patients underwent tympanoplasty using ossiculoplasty outcome parameter staging or middle ear risk indices. *PLoS ONE*. 2021;16(7):e0252812. <https://doi.org/10.1371/journal.pone.0252812>.
58. Suzuki S., Yasunaga H., Matsui H., Fushimi K., Yamasoba T. Factors associated with prolonged duration of post-tympanoplasty local treatment in adult chronic otitis media patients: A retrospective observational study using a Japanese inpatient database. *Auris Nasus Larynx*. 2016;43(4):377–381. <https://doi.org/10.1016/j.anl.2015.09.006>.
59. Chung J.H., Lee S.H., Woo S.Y., Kim S.W., Cho Y.S. Prevalence and associated factors of chronic suppurative otitis media: Data from the Korea National Health and Nutrition Examination Survey, 2009–2012. *Laryngoscope*. 2016;126(10):2351–2357. <https://doi.org/10.1002/lary.25981>.
60. LeClair K.L., Bessen S.Y., Magro I.L., Kahng P.W., Saunders J.E. Preoperative Criteria Predict Operative Time Variability Within Tympanoplasty Procedures. *Otol Neurotol*. 2021;42(8):e1049–e1055. <https://doi.org/10.1097/MAO.0000000000003146>.
61. Torre Carlos D.L., Carolina V., Perla V. Middle ear risk index (MERI) as a prognostic factor for tympanoplasty success in children. *Int J Pediatr Otorhinolaryngol*. 2021;144:110695. <https://doi.org/10.1016/j.ijporl.2021.110695>.
62. Horváth T., Horváth B., Liktor B. Jr., Zrubka Z., Liktor B. Risk stratification in endoscopic type 1 tympanoplasty. *Eur Arch Otorhinolaryngol*. 2021;278(12):4757–4766. <https://doi.org/10.1007/s00405-021-06606-x>.
63. Ismi O., Gorur K., Gur H., Ozcan C., Yaysioglu Y. Double-Layered (Cartilage Island + Extra Perichondrium) Graft for Type 1 Tympanoplasty. *Otolaryngol Head Neck Surg*. 2020;163(4):806–813. <https://doi.org/10.1177/0194599820931400>.
64. Jalali M.M., Motasaddi M., Kouhi A., Dabiri S., Soleimani R. Comparison of cartilage with temporalis fascia tympanoplasty: A meta-analysis of comparative studies. *Laryngoscope*. 2017;127(9):2139–2148. <https://doi.org/10.1002/lary.26451>.
65. Дубинец И.Д., Куренков Е.Л., Кочанов Р.В. Способ прогнозирования результата тимпанопластики. Патент RU 2342899 C1, 13.06.2007. Режим доступа: <http://allpatents.ru/patent/2342899.html>.  
Dubinets I.D., Kurenkov E.L., Kofanov R.V. Method for predicting the result of tympanoplasty. Патент RU 2342899 C1, 13.06.2007. (In Russ.) Available at: <http://allpatents.ru/patent/2342899.html>.
66. Дубинец И.Д., Кормазов М.Ю., Скирпичников И.Н. Способ прогнозирования степени потери слуха в отохирургии при хроническом среднем отите. Патент RU 2521846 C1, 07.05.2013. Режим доступа: <https://www.freepatent.ru/patents/2521846>.  
Dubinets I.D., Korkmazov M.Yu., Skirpichnikov I.N. A method for predicting the degree of hearing loss in otosurgery for chronic otitis media. Патент RU 2521846 C1, 07.05.2013. (In Russ.) Available at: <https://www.freepatent.ru/patents/2521846>.

### Информация об авторах:

**Дубинец Ирина Дмитриевна**, к.м.н., доцент кафедры оториноларингологии, Южно-Уральский государственный медицинский университет; 454092, Россия, Челябинск, ул. Воровского, д. 64; 89124728166@mail.ru

**Кормазов Мусос Юсуфович**, д.м.н., профессор, заведующий кафедрой оториноларингологии, Южно-Уральский государственный медицинский университет; 454092, Россия, Челябинск, ул. Воровского, д. 64; Korkmazov09@gmail.com

**Кормазов Арсен Мусосович**, к.м.н., доцент кафедры оториноларингологии, Южно-Уральский государственный медицинский университет; 454092, Россия, Челябинск, ул. Воровского, д. 64; Korkmazov09@gmail.com

**Синицкий Антон Иванович**, д.м.н., доцент, заведующий кафедрой биохимии имени Р.И. Лифшица, Южно-Уральский государственный медицинский университет; 454092, Россия, Челябинск, ул. Воровского, д. 64; Sinitskiyai@yandex.ru

**Мокина Мария Владимировна**, врач-оториноларинголог, городская клиническая больница №6; 454017, Россия, Челябинск, ул. Румянцева, д. 28а; <https://orcid.org/0000-0002-1961-6644>; masha0587@rambler.ru

### Information about the authors:

**Irina D. Dubinets**, Cand. Sci. (Med.), Associate Professor of the Department of Otorhinolaryngology, South Ural State Medical University; 64, Vorovskiy St., Chelyabinsk, 454092, Russia; 89124728166@mail.ru

**Musos Yu. Korkmazov**, Dr. Sci. (Med.), Professor, Head of the Department of Otorhinolaryngology, South Ural State Medical University; 64, Vorovskiy St., Chelyabinsk, 454092, Russia; Korkmazov09@gmail.com

**Arsen M. Korkmazov**, Cand. Sci. (Med.), Associate Professor of the Department of Otorhinolaryngology, South Ural State Medical University; 64, Vorovskiy St., Chelyabinsk, 454092, Russia; Korkmazov09@gmail.com

**Anton I. Sinitskiy**, Dr. Sci. (Med.), Associate Professor, Acting Head of the Department of Biological Chemistry (Biochemistry) named after R.I. Lifshitsa, South Ural State Medical University; 64, Vorovskiy St., Chelyabinsk, 454092, Russia; Sinitskiyai@yandex.ru

**Mariya V. Mokina**, Otorhinolaryngologist, City Clinical Hospital No. 6; 28a, Rumyantsev St., Chelyabinsk, 454017, Russia; masha0587@rambler.ru