ОПУХОЛЬ КЛАЦКИНА: СЛОЖНОСТИ ДИАГНОСТИКИ И ПРЕДОПЕРАЦИОННОГО СТАДИРОВАНИЯ. НАБЛЮДЕНИЕ ИЗ ПРАКТИКИ

А.С. Турлак, А.В. Козлов, П.Г. Таразов, А.А. Поликарпов, С.А. Попов, Д.А. Гранов

Российский научный центр радиологии и хирургических технологий имени академика А.М. Гранова Минздрава России;
Россия, 197758 Санкт-Петербург, поселок Песочный, ул. Ленинградская, 70.

Контакты: Турлак Анастасия Сергеевна, a_turlak18@mail.ru

Реферат

Опухоль Клацкина — редкая злокачественное новообразование, характеризуется отсутствием специфических симптомов, трудностями верификации и сложностью оценки истинного объема поражения. Представлено клиническое наблюдение пациента с воротной холангиокарциномой. Пациенту был выполнен практически весь современный комплекс исследований, проведено дооперационное стадирование. Однако, сопутствующий холангит, труднодоступная анатомическая локализация и стелющийся характер роста искажали результаты инструментальных исследований. Истинный объем поражения был установлен интраоперационно, что привело к расширению объема резекции печени.

Ключевые слова: *воротная холангиокарцинома, опухоль Клацкина, холангит, резекция печени, клинический случай*

Для цитирования: Турлак А.С., Козлов А.В., Таразов П.Г., Поликарпов А.А., Попов С.А., Гранов Д.А. Опухоль Клацкина: сложности диагностики и предоперационного стадирования. Наблюдение из практики. Онкологический журнал: лучевая диагностика, лучевая терапия. 2023;6(1):71-79.

DOI: 10.37174/2587-7593-2023-6-1-71-79

Введение

Внепеченочная холангиокарцинома (опухоль Клацкина) является редкой опухолью с частотой заболеваемости меньше 1 : 100 тыс. [1–3]. Первым проявлением у 90 % больных является механическая желтуха [4]. Заболевание характеризуется отсутствием специфических симптомов, трудностями верификации и сложностью оценки истинного объема поражения. Радикальная операция позволяет достичь наилучшего результата лечения, однако из-за отсутствия четких границ опухоли курабельная R0-резекция возможна лишь у 15–25 % [5, 6].

Мы приводим наблюдение расхождения результатов инструментальной диагностики распространения опухоли Клацкина с интраоперационными данными.

Описание наблюдения

Пациент К., 63 лет, поступил с диагнозом опухоль Клацкина $T_1N_0M_0$ через 2 мес после купирования механической желтухи с помощью чрескожного чреспеченочного холангиодренирования, выполненного в другой клинике. Статус по шкале ECOG составлял 1. Показатели общего билирубина и лейкоцитов были в норме. Уровни онкомаркеров РЭА и СА 19-9 не повышен. По данным ультразвукового исследования, компьютерной (КТ) и магнитно-резонансной томографии (МРТ) с холангиографией (МРХПГ) определялось эндофитное образование размерами 25×16 мм, сдавливавшее общий и прилегавшее к правому долевому желчному протоку (рис. 1). Установлен диагноз: опухоль Клацкина, тип IIIA по классификации

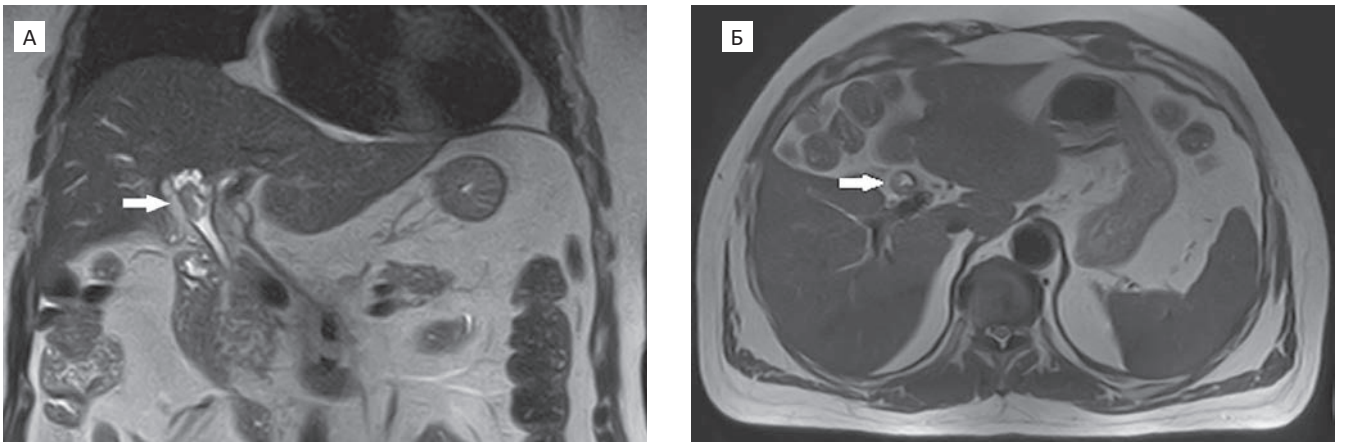

Рис. 1. Магнитно-резонансная томография органов брюшной полости больного опухолью Клацкина. А — T_2-томограмма, корональный срез; Б — T_2-томограма, аксиальный срез. Образование на уровне конфлюенса желчных протоков, сдавливающее общий и прилегающее к правому долевому желчному протоку со слабо выраженным накоплением контрастного препарата (стрелка)

Fig. 1. Abdominal magnetic resonance imaging in a patient with Klatskin's tumor. A — T_2-weighted coronal image; Б — T_2-weighted axial image. The tumor at the level of bile duct confluence compresses the common bile duct and adheres to the left bile duct with mild accumulation of contrast agent (arrow)

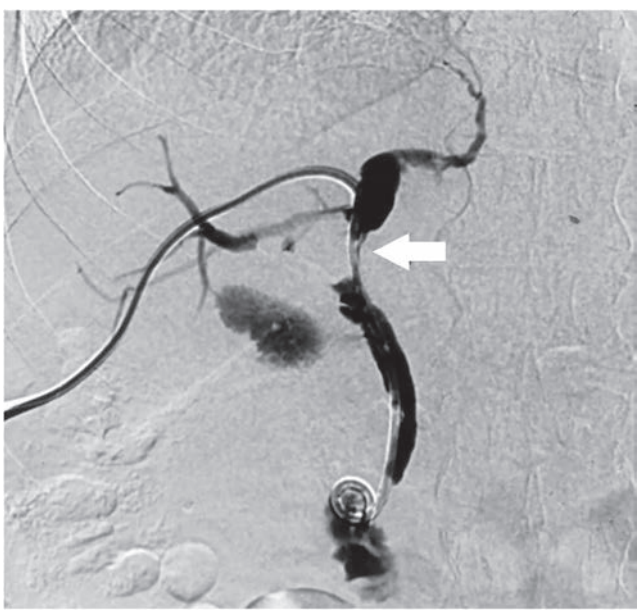

Рис. 2. Прямая холангиография. Наружно-внутренний дренаж установлен через правую долю в SIV, транспапиллярно. Визуализируется стриктура общего печеночного протока (стрелка)

Fig. 2. Direct cholangiography. Internal-external drainage was installed through the right lobe in SIV, transpapillary. The stricture of the common hepatic duct is visualized (arrow)

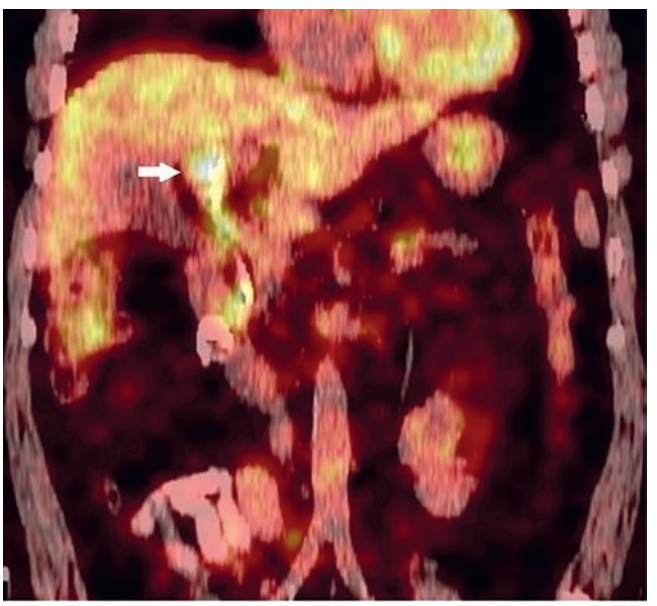

Рис. 3. Позитронно-эмиссионная томография с ^{18}F-ФДГ. Солитарный очаг повышенного накопления радиофармпрепарата в области ворот печени (стрелка)

Fig. 3. ^{18}F-FDG PET/CT. Solitary focus of increased accumulation of the radiopharmaceutical drug in the region of the liver hilum (arrow)

Bismuth–Corlette. Во время прямой холангиографии выявлено, что дренаж установлен через правую долю печени транспапиллярно. Визуализировалась стриктура общего печеночного протока протяженностью 25 мм (рис. 2). ПЭТ с ^{18}F-ФДГ, совмещенная с КТ (ПЭТ/КТ), подтвердила объемное образование в области ворот печени до 25 мм в продольном размере с повышенным накоплением радиофармпрепарата: SUV = 4,2 (рис. 3).

На мультидисциплинарном консилиуме принято решение, что наличие опухоли ворот печени, сдавливающей желчные протоки, является показанием к хирургическому лечению после неоадъювантной терапии. Было проведено два цикла фотодинамической терапии (ФДТ), во время которых была дважды выполнена внутрипротоковая щипковая биопсия, однако опухолевые клетки получены не были. В гистологическом материале фрагменты желчного протока с воспалительным инфильтратом.

Повторный консилиум проведен через 5 мес. По данным контрольных исследований. опухоль не увеличилась в размерах. Пациент оперирован в плановом порядке. При ревизии брюшной полости в области ворот печени определялся опухолевый инфильтрат размерами 50×30 мм, вовлекавший общий желчный, правый и левый долевой протоки до устья SIVb печени. Из желчных ходов левой доли печени поступал гной. После анатомической гемигепатэктомии (SV, SIV, SVII, SVIII) с резекцией гепатикохоледоха срочное гистологическое исследование показало: край резекции левого долевого протока с опухолевыми клетками. В связи с этим выполнена ререзекция фиброзной пластинки и протока до уровня деления SII-SIII, резекция SI, SIVa. Повторное гистологическое исследование удаленного препарата: без опухолевых элементов. Таким образом, была выполнена правосторонняя расширенная гемигепатэктомия (SV, SIV, SVII, SVIII+SIVb), лимфодиссекция печеночно-двенадцатиперстной связки. Сформированы

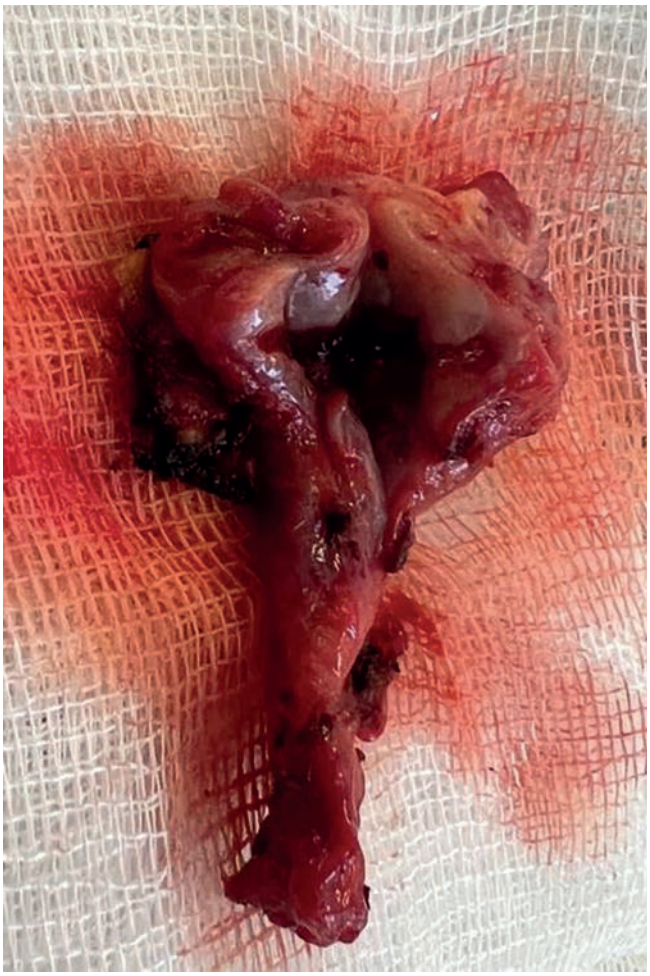

Рис. 4. Операционный макропрепарат: опухолевый инфильтрат вовлекает общий желчный, правый и левый долевые протоки

Fig. 4. Operative macropreparation: tumor infiltrate involves the common bile, right and left lobar ducts

три раздельных гепатикоеюноанастомоза SIVb, SII, SIII на отключенной по Ру петле тонкой кишки (рис. 4). Послеоперационный диагноз: опухоль Клацкина $T_3N_0M_0$, Bismuth IV. Гистологическое заключение: внутрипротоковая аденокарцинома желчного протока, хронический склерозирующий холангит с абсцедированием, хронический холецистит, лимфатические узлы без метастазов (рис. 5).

Послеоперационный период протекал без осложнений. Больной находится под динамическим наблюдением в течение 6 мес: общее состояние удовлетворительное, ECOG = 0, данные за рецидив отсутствуют.

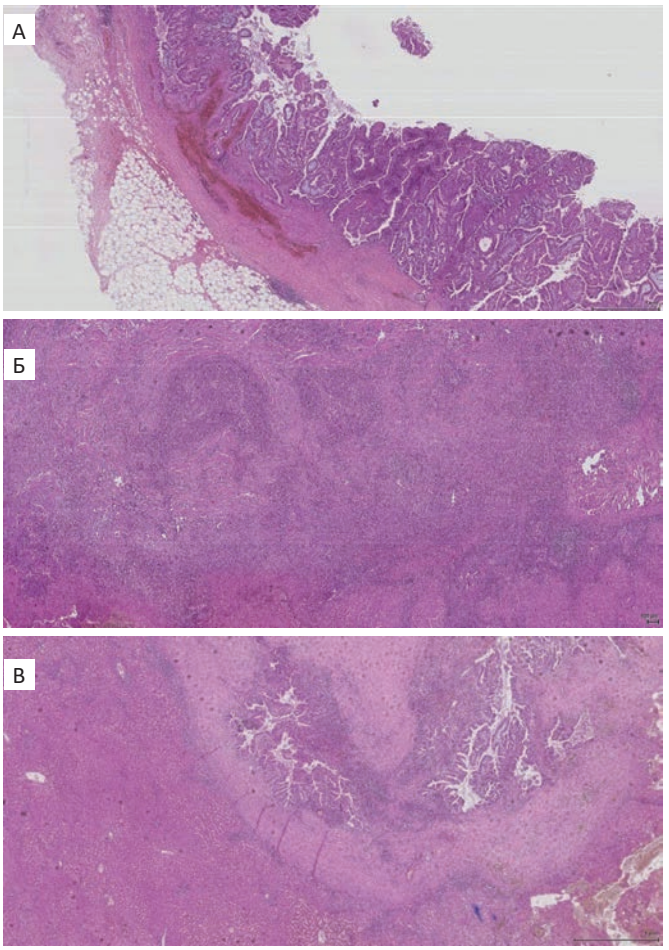

Рис. 5. Послеоперационное гистологическое исследование. А — Стенка внепеченочного протока с элементами аденокарциномы (гематоксилин и эозин, ×4). Б — Аденокарцинома в слизистой внутрипеченочного желчного протока (гематоксилин и эозин, ×4). В — Хронический холангит. Грануляционная ткань различной степени зрелости с формированием обширных полей фиброза (гематоксилин и эозин, ×4)

Fig. 5. Postoperative histological examination. A — The wall of the extrahepatic duct with elements of adenocarcinoma (hematoxylin and eosin, ×4). Б — Adenocarcinoma in the mucosa of the intrahepatic bile duct (hematoxylin and eosin, ×4). B — Chronic cholangitis. Granulation tissue of varying degrees of maturity with the formation of extensive fields of fibrosis (hematoxylin and eosin, ×4)

Обсуждение

Диагностика опухоли Клацкина является сложной проблемой. Данное наблюдение представляет интерес следующими моментами:

Трудность определения истинного объема поражения желчных протоков по данным различных методов визуализации

Применение инструментальных исследований необходимо как для первичного выявления и стадирования, так и на этапе оценки эффективности проводимого лечения. Согласно клиническим рекомендациям, диагностика воротной холангиокарциномы включает: МРТ/МРХПГ, КТ с внутривенным контрастированием, ПЭТ/КТ с ^{18}F-ФДГ [7, 8].

МРТ/МРХПГ и/или КТ применяют для оценки резектабельности новообразования — определения опухолевого распространения, вовлечения магистральных сосудов и желчных протоков, а также выявления регионарных и отдаленных метастазов. МРТ/МРХПГ обладает несколько лучшими показателями чувствительности и специфичности по сравнению с КТ при дифференциальной диагностике природы стриктуры и определения резектабельности опухоли: 88–89 % и 75–85 % против 75–79 % и 79–80 % соответственно [9]. Это исследование позволяет визуализировать опухоль и получить характеристику состояния желчевыводящих путей; несомненными преимуществами являются неинвазивность и отсутствие ионизирующего излучения. Однако КТ более точно определяет степень инвазии холангиокарциномы в магистральные сосуды: чув-

ствительность и специфичность составляют 80–94 % и 85–96 % соответственно [9, 10].

Распространение опухоли Клацкина относительно конфлюенса желчных путей наиболее часто оценивают по модифицированной классификации Bismuth — Corlette. По данным литературы, точность КТ для оценки продольной протяженности составляет 75–96 %, а МРТ/МРХПГ — 87–93 % [6]. Однако методы визуализации недооценивают продольный размер образования при его распространении вдоль слизистой и подслизистой оболочек, что приводит к нерадикальному удалению опухоли в 48–52 % [6, 11].

Внепеченочная холангиокарцинома проявляется клинико-лабораторной картиной холестаза в 90 % случаев [1]. Обструкция желчевыводящих путей приводит к дисфункции печени и холангиту в 10 % [4]. При длительном холангиодренировании присоединяются воспалительные изменения в билиарных путях, имитирующие опухолевый процесс и искажающие результаты диагностических исследований [6]. Поэтому МРТ и КТ предпочтительно выполнять до дренирования желчевыводящих путей или установки стента, чтобы избежать наложения объектов и искажения визуализации. Высокодифференцированная холангиокарцинома небольших размеров (менее 3 см в продольном размере) может иметь нехарактерную картину контрастирования по данным КТ при хронических заболеваниях печени: в артериальную фазу — гиперденсное образование с/без эффекта вымывания в отсроченную фазу, похожую на гепатоцеллюлярный рак. При КТ-исследовании ограничено выделение вторичных очагов в печени менее 10 мм и вовлеченных в опухолевый процесс не увеличенных лимфатических узлов [7, 10].

ПЭТ/КТ с ^{18}F-ФДГ используют для уточнения регионарного и отдаленного метастазирования [6, 7, 12, 13]: показатель чувствительности составляет 86 %, специфичности — 92 %. Для первичной диагностики злокачественных новообразований желчных протоков эти показатели значительно ниже: чувствительность 55 %, специфичность 33 % [9]. L.S. Kiefer et al (2021) пришли к заключению, что технологии радионуклидной визуализации следует применять для динамического наблюдения и оценки эффективности проводимой терапии, а также при подозрении на рецидив [14]. ПЭТ/КТ имеет более низкую чувствительность, но бóльшую специфичность, чем КТ, в выявлении поражения лимфатических узлов, особенно размером менее 1 см [15].

Принимая во внимание высокую точность МРТ/МРХПГ и КТ при первичном стадировании, а также эффективность ПЭТ/КТ с ^{18}F-ФДГ при динамическом наблюдении, в представленном клиническом случае был выполнен практически весь современный комплекс обследований. По данным методов визуализации, новообразование занимало общий печеночный и правый долевой проток, стадия по классификации Bismuth — Corlette была определена как IIIA. Воротная холангиокарцинома является медленно растущей опухолью [7, 11]. В нашем случае от диагностики и проведения неоадъвантной терапии до операции прошло 5 мес, за которые образование не увеличилось в размерах. Однако при ревизии брюшной полости распространение опухоли оказалось больше: холангиокарцинома прорастала к устью левого долевого протока, что соответствует IV типу по классификации Bismuth — Corlette.

Отсутствие морфологической верификации диагноза

Морфологическая верификация опухоли Клацкина затруднена малодоступной анатомической локализацией и воспалительными изменениями желчных протоков [16]. Гистологическое подтверждение желательно, но не обязательно перед радикальной операцией [7, 8]. При этом оно необходимо для назначения паллиативной химиотерапии у неоперабельных больных. Сопутствующий воспалительный компонент и разрастание на его фоне стромы приводит к «малоклеточности» опухоли увеличивает число ложноотрицательных результатов [16]. По данным большинства авторов, антеградная эндобилиарная щипковая биопсия является одним из основных мето-

дов забора тканей, однако при ее использовании атипичные клетки определяются в 43–81 % случаев [17]. По данным исследования, проведенного в нашем центре, чувствительность и специфичность внутрипротоковой щипковой биопсии составляет 82,4 и 75,0 % соответственно, а точность — 81,6 % [18]. У представленного больного мы дважды выполнили биопсию по этой методике, однако злокачественные клетки не были обнаружены. Неудачу морфологической верификации связываем с сопутствующим компонентом и геометрией пункционного канала, которая технически не позволяла выполнить адекватный забор тканей.

Расширение объема резекции для достижения R0

Хирургический метод является основным в лечении внепеченочной холангиокарциномы [7, 19]. После R0 и R1 резекции показатели 5-летней выживаемости значительно отличаются: 25–45 % против 0–23 % [20]. Операбельными являются менее 40 % больных, из них еще у 50 % опухоль признается нерезектабельной во время лапаротомии [7, 21]. Объем резекции определяют на основании стадирования по Bismuth — Corlette и степени инвазии в окружающие структуры печени. Число удаляемых сегментов зависит от локализации проксимального края новообразования. В то же время опухоль склонна распространяться за пределы пальпируемых макроскопических границ. Подтверждение положительного края резекции при срочном гистологическом исследовании является показанием к расширению операции до удаления всей опухолевой массы.

В нашем наблюдении перед операцией была установлена стадия IIIA по Bismuth — Corlette и планировалась гемигепатэктомия. Интраоперационно было выявлено прорастание опухоли на большем протяжении, что потребовало выполнения расширенной правосторонней гемигепатэктомии с достижением R0-резекции. При гистологическом исследовании операционного материала были выявлены клетки аденокарциномы желчных протоков, но большая часть опухолевого объема была представлена гнойно-воспалительным процессом, который никак не проявлял себя клинически. Холангиокарцинома имела стелющийся экзофитный рост и не прорастала вглубь стенки, что, вероятно, и затруднило оценку протяженности по данным инструментальных исследований.

Заключение

Обобщая полученные данные, можно сделать следующие выводы:

1. Больные с внепеченочной холангиокарциномой должны обследоваться и лечиться в специализированных стационарах.
2. Морфологическую верификацию затрудняют сопутствующий холангит и труднодоступная анатомическая локализация.
3. У ряда пациентов окончательный диагноз и степень распространение опухоли Клацкина возможно установить только во время лапаротомии.

Список литературы / References

1. Dondossola D, Ghidini M, Grossi F, et al. Practical review for diagnosis and clinical management of perihilar cholangiocarcinoma. World J Gastroenterol. 2020;26 (25):3542-61. DOI: 10.3748/wjg.v26.i25.3542
2. Zhang X, Liu H. Klatskin tumor: A population-based study of incidence and survival. Med Sci Monit. 2019;25:4503-12. DOI: 10.12659/msm.914987
3. Каприн АД, Старинский ВВ, Шахзадова АО. Злокачественные новообразования в России в 2020 г. (заболеваемость и смертность). М.: МНИОИ им. П.А. Герцена; 2021. [Malignant neoplasms in Russia in 2020 (morbidity and mortality) Moscow, 2021 (In Russian)].
4. Sapisochin G, Ivanics T, Subramanian V, et al. Multidisciplinary treatment for hilar and intrahepatic cholangiocarcinoma: A review of the general principles. Int J Surg. 2020;82S:77-81. DOI: 10.1016/j.ijsu.2020.04.067.
5. Cillo U, Fondevila C, Donadon M, et al. Surgery for cholangiocarcinoma. Liver Int. 2019;1:143-55. DOI: 10.1111/liv.14089.
6. Lee DH, Kim B, Lee ES, et al. Radiologic evaluation and structured reporting form for extrahepatic bile duct cancer: 2019 Consensus Recommendations from the Korean Society of Abdominal Radiology. Korean J Radiol. 2021;22(1):41-62. DOI: 10.3348/kjr.2019.0803.
7. Hewitt DB, Brown ZJ, Pawlik TM. Current perspectives on the surgical management of perihilar chol-

angiocarcinoma. Cancers (Basel). 2022;14(9):2208. DOI: 10.3390/cancers14092208.
8. Алиева СБ, Базин ИС, Бредер ВВ и др. Клинические рекомендации: Рак желчевыводящей системы. М; 2018: 37. [Alieva SB, Bazin IS, Breder VV, et al. Clinical Guidelines: Cancer of the Biliary System. Moscow; 2020: 37. (In Russian)].
9. Liu J, Ren WX, Shu J. Multimodal molecular imaging evaluation for early diagnosis and prognosis of cholangiocarcinoma. Insights Imaging. 2022;13(1):10. DOI: 10.1186/s13244-021-01147-7.
10. Каштанова НЮ, Плетнева ВЮ, Гепалова ЮЮ. Современный взгляд на проблему диагностики опухоли Клацкина (обзор литературы). Медицинская визуализация. 2016;(6):52-61. [Kashtanova NY, Pletnyova VY, Gepalova YY. A modern view on the problem of diagnosing Klatskin's tumor (review). Medical imaging. 2016;(6):52-61. (In Russian)].
11. Францев ДЮ, Сергеева ОН, Долгушин БИ. Лечение гилюсной холангиокарциномы: современное состояние вопроса. Сибирский онкологический журнал. 2019;18(1):103-15. [Frantsev DY, Sergeeva ON, Dolgushin BI. Therapy for hilar cholangiocarcinoma. Siberian Journal of Oncology. 2019;18 (1):103-15. (In Russian)]. DOI: 10.21294/1814-4861-2019-18-1-103-115
12. Wang GX, Ge XD, Zhang D, et al. MRCP combined with CT promotes the differentiation of benign and malignant distal bile duct strictures. Front Oncol. 2021;11:683869. DOI: 10.3389/fonc.2021.683869.
13. Kim SJ, Lee SW. Diagnostic accuracy of ^{18}F-FDG PET/CT for detection of peritoneal carcinomatosis; a systematic review and meta-analysis. Br J Radiol. 2018;91:20170519. DOI: 10.1259/bjr.20170519.
14. Kiefer LS, Sekler J, Gückel B, et al. Impact of ^{18}F-FDG-PET/CT on clinical management in patients with cholangiocellular carcinoma. BJR Open. 2021;5;3 (1):20210008. DOI: 10.1259/bjro.20210008.
15. Agrawal A, Purandare N, Shah S, et al. PET/CT in Hepatobiliary and Pancreatic Malignancies: PET/CT in Gall Bladder and Biliary Tract Malignancies. 2017. 75–84. DOI: 10.1007/978-3-319-60507-4_8.
16. Hoyos S, Navas MC, Restrepo JC, et al. Current controversies in cholangiocarcinoma. Biochimica et Biophysica Acta. Molecular Basis of Disease. 2018;1864:1461-7. DOI: /10.1016/j.bbadis.2017.07.027.
17. Коваленко ЮА, Олифир АА, Пожарская АА, Жариков ЮО. Биопсия при воротной холангиокарциноме: диагностика и современные возможности создания предоперационной системы прогноза. Современная медицина. 2018;2 (10):198-200. [Kovalenko YuA, Olifir AA, Pozharskaya AA, Zharikov YuO. Biopsy in hilar cholangiocarcinoma: diagnostics and modern possibilities of creating a preoperative prognosis system. Modern Medicine. 2018;2(10):198-200. (In Russian)].
18. Козлов АВ, Таразов ПГ, Поликарпов АА и др. Антеградная эндобилиарная щипцовая биопсия улучшает диагностику опухоли Клацкина по сравнению с браш-биопсией. Российский журнал гастроэнтерологии, гепатологии, колопроктологии. 2022;32(2):45-54. [Kozlov AV, Tarazov PG, Polikarpov AA, et al. Antegrade Endobiliary Forceps Biopsy Improves Diagnosis of Klatskin Tumor Compared to Brush Biopsy. Russian Journal of Gastroenterology, Hepatology, Coloproctology 2022;32(2):45-54. (In Russian)]. DOI: 10.22416/1382-4376-2022-32-2-45-54.
19. Koerkamp B, Wiggers JK, Allen PJ, et al. Recurrence rate and pattern of perihilar cholangiocarcinoma after curative intent resection. J Am Coll Surg. 2015;221:1041-9. DOI: 10.1016/j.jamcollsurg.2015.09.005.
20. Capobianco I, Rolinger J, Nadalin S. Resection for Klatskin tumors: technical complexities and results. Transl Gastroenterol Hepatol. 2018;3:69. DOI: 10.21037/tgh.2018.09.01.
21. Zhang XF, Beal EW, Chakedis J, et al. Defining early recurrence of hilar cholangiocarcinoma after curative-intent surgery: A multi-institutional study from the US Extrahepatic Biliary Malignancy Consortium. World J Surg. 2018;42 (9):2919-29. DOI: 10.1007/s00268-018-4530-0.

Вклад авторов

А.С. Турлак: получение данных для анализа, анализ полученных данных, обзор публикаций по теме статьи, написание текста рукописи.

А.В. Козлов: разработка дизайна исследования, получение данных для анализа, анализ полученных данных, научное редактирование статьи.

П.Г. Таразов, А.А. Поликарпов: разработка дизайна исследования, научное редактирование статьи.

С.А. Попов: получение данных для анализа.

Д.А. Гранов: получение данных для анализа, научное редактирование статьи.

Authors' contributions

A.S. Turlak: retrieving data for analysis, analyzing the data, a review of publications on the subject of the article, writing of the manuscript text.

A.V. Kozlov: design of the study, retrieving data for analysis, analyzing the data, scientific editing of the article.

P.G. Tarazov, A.A. Polikarpov — design of the study, scientific editing of the article.

S.A. Popov: retrieving data for analysis.

D.A. Granov: retrieving data for analysis, scientific editing of the article.

Конфликт интересов. Авторы заявляют об отсутствии конфликта интересов.

Conflict of interests. Not declared.

Финансирование. Исследование проведено без спонсорской поддержки.

Financing. The study had no sponsorship.

Информированное согласие. Пациент подписал информированное согласие на участие в исследовании.

Informed consent. Patient signed informed consent to participate in the study.

Сведения об авторе, ответственном за связь с редакцией

Турлак Анастасия Сергеевна — клинический ординатор кафедры радиологии, хирургии и онкологии РНЦРХТ им. ак. А.М. Гранова Минздрава России. AuthorID: 1151677; a_turlak18@mail.ru.

Сведения об остальных авторах статьи

Козлов Алексей Владимирович — д.м.н., врач по рентгенэндоваскулярным методам диагностики и лечения, РНЦРХТ им. ак. А.М. Гранова Минздрава России. AuthorID: 779191; av_kozlov@mail.ru.

Таразов Павел Гадельгараевич — д.м.н., профессор, заслуженный деятель науки РФ, главный научный сотрудник отдела интервенционной радиологии и оперативной хирургии РНЦРХТ им. ак. А.М. Гранова Минздрава России. AuthorID: 128939. tarazovp@mail.ru.

Поликарпов Алексей Александрович — д.м.н., доцент кафедры радиологии, хирургии и онкологии, врач по рентгенэндоваскулярным методам диагностики и лечения, РНЦРХТ им. ак. А.М. Гранова Минздрава России.AuthorID: 690524; pol1110@mail.ru.

Попов Сергей Александрович — к.м.н., заведующий хирургическим отделением № 2, врач-хирург, РНЦРХТ им. ак. А.М. Гранова Минздрава России. AuthorID: 968782; spsergey27@mail.ru.

Гранов Дмитрий Анатольевич — д.м.н., профессор, академик РАН, научный руководитель РНЦРХТ им. ак. А.М. Гранова Минздрава России. AuthorID: 115498. dmitriigranov@gmail.com.

Klatskin Tumor: Difficulties in Diagnosis and Preoperative Staging. Clinical Observation

A.S. Turlak, A.V. Kozlov, P.G. Tarazov, A.A. Polikarpov, S.A. Popov, D.A. Granov

Granov Russian Research Center of Radiology and Surgical Technologies,
70, Leningradskaya str., Pesochny settlment, Saint Petersburg, Russia, 197758; a_turlak18@mail.ru

Abstract

Klatskin's tumor is a rare malignant neoplasm characterized by the absence of specific symptoms, challenges in verification and difficulties in assessing the true extent of the tumor. We present a clinical case of a patient with hilar cholangiocarcinoma. The patient received almost the entire modern complex of radiologic examinations for preoperative staging. However, concominant cholangitis, hard-to-reach anatomical localization and tumor's creeping-growth distorted the results of instrumental studies. The true volume of the lesion was detected only intraoperatively and resulted in an expansion of liver resection volume.

Key words: *hilar cholangiocarcinoma, Klatskin's tumor, cholangitis, liver resection*

For citation: Turlak AS, Kozlov AV, Tarazov PG, Polikarpov AA, Popov SA, Granov DA. Klatskin Tumor: Difficulties in Diagnosis and Preoperative Staging. Clinical Observation. Journal of Oncology: Diagnostic Radiology and Radiotherapy. 2023;6(1):71-79. (In Russian).

DOI: 10.37174/2587-7593-2023-6-1-71-79

Information about the authors:

Kozlov A.V. https://orcid.org/0000-0002-6878-6762
Tarazov P.G. https://orcid.org/0000-0001-9190-116X
Polikarpov A.A. https://orcid.org/0000-0002-7683-5042
Popov S.A. https://orcid.org/0000-0002-9567-3376
Granov D.A. https://orcid.org/0000-0002-8746-8452