

Оптимизация алгоритма обезболивания при хирургии косоглазия у детей: одноцентровое рандомизированное контролируемое проспективное исследование

Optimization of analgesia algorithm in strabismus surgery in children: a single-center randomized controlled prospective study

И.Г. Олещенко^{1,3}, Т.Н. Юрьева^{1,2,3}, Л.Н. Бачалдина¹,
А.В. Маньков³, Д.В. Заболотский^{*4,5}

I.G. Oleshchenko^{1,3}, T.N. Iureva^{1,2,3}, L.N. Bachaldina¹,
A.V. Mankov³, D.V. Zabolotskij^{*4,5}

- 1 ФГАУ «НМИЦ «МНТК «Микрохирургия глаза» им. акад. С.Н. Федорова» Минздрава России, Иркутск, Россия
- 2 ФГБОУ ДПО «Российская медицинская академия непрерывного профессионального образования» Минздрава России, Иркутск, Россия
- 3 ФГБОУ ВО «Иркутский государственный медицинский университет» Минздрава России, Иркутск, Россия
- 4 ФГБОУ ВО «Санкт-Петербургский государственный педиатрический медицинский университет» Минздрава России, Санкт-Петербург, Россия
- 5 ФГБУ «НМИЦ детской травматологии и ортопедии им. Г.И. Турнера» Минздрава России, Москва, Россия

- 1 S.N. Fyodorov Eye Microsurgery State Institution, Irkutsk, Russia
- 2 Russian Medical Academy of Continuing Professional Education, Irkutsk, Russia
- 3 Irkutsk State Medical University, Irkutsk, Russia
- 4 Saint Petersburg State Pediatric Medical University, St. Petersburg, Russia
- 5 H. Turner National Medical Research Center for Children's Orthopedics and Trauma Surgery, St. Petersburg, Russia

Реферат

АКТУАЛЬНОСТЬ. Известно, что послеоперационный период при хирургии косоглазия у детей зачастую осложняется наличием болевого синдрома разной интенсивности и послеоперационной тошнотой и рвотой (ПОТР), что негативно сказывается на послеоперационной реабилитации. Интраоперационные регионарные методики обладают достаточно высоким анальгетическим профилем, что служит обоснованием для их применения. Субтеноновая блокада относится к малоинвазивным вмешательствам. **ЦЕЛЬ ИССЛЕДОВАНИЯ.** Оценить эффективность субтеноновой блокады для послеоперационного обезболивания детей при операциях по поводу косоглазия. **МАТЕРИАЛЫ И МЕТОДЫ.** Проведено одноцентровое открытое рандомизированное контролируемое проспективное продольное исследование в параллельных группах. У пациентов 1-й группы ($n = 36$) с целью послеоперационного обезболивания использовали внутривенно ацетаминофен 15 мг/кг, пациентам 2-й группы ($n = 38$) выполняли субтеноновую блокаду в конце операции. Учитывали основные показатели гемодинамики на этапах исследования, уровень кортизола и окислительно-

Abstract

INTRODUCTION. The postoperative period during strabismus surgery in children is often complicated by pain syndrome of different intensity and postoperative nausea and vomiting (PONV), which negatively affects postoperative rehabilitation. Intraoperative regional techniques have a sufficiently high analgesic profile, which serves as a justification for their use. Subtenon blockade refers to minimally invasive interventions. **OBJECTIVES.** To evaluate the efficacy of subtenon blockade for postoperative anesthesia of children after strabismus surgery. **MATERIALS AND METHODS.** A single-center open randomized controlled prospective longitudinal study was conducted in parallel groups. Group 1–36 patients, acetaminophen 1.5 mg/kg was used for postoperative anesthesia; Group 2–38 patients, a subtenon blockade was performed at the end of surgery. The main indicators of hemodynamics at the stages of the study, the level of cortisol and the redox coefficient, the level of pain and the frequency of PONV were taken into account. **RESULTS.** After surgery, patients reported of pain of different intensity 4 hours after surgery: Group 1–66.6 % of patients, Group 2–5.2 % of patients. PONV was present in 6 (16.6 %) patients of Group 1. There were no

восстановительного коэффициента, уровень боли и частоту ПОТР. **РЕЗУЛЬТАТЫ.** После операции 66,6% больных 1-й группы предъявили жалобы на боль разной интенсивности через 4 ч после операции, во 2-й группе — 5,2% пациентов. ПОТР присутствовала у 6 (16,6%) пациентов 1-й группы. Во 2-й группе ПОТР не было. Уровень кортизола у пациентов 2-й группы (с субтеноновой блокадой) через 4 ч был на 32% меньше ($p < 0,05$), чем у пациентов 1-й группы. Коэффициент Free Oxygen Radicals Testing (FORT) / Free Oxygen Radical Defens (FORD) во 2-й группе достоверно вырос через 4 ч после операции с $0,45 \pm 0,5$ до $0,62 \pm 0,2$ ($p < 0,005$). **ВЫВОДЫ.** Применение субтеноновой блокады при хирургии косоглазия по окончании операции позволяет достигнуть выраженной и продленной анальгезии, ограничить проявление ПОТР в послеоперационном периоде, а также ограничить уровень хирургического стресса в целом, что, в свою очередь, снижает степень воспалительной реакции глаза.

КЛЮЧЕВЫЕ СЛОВА: косоглазие, субтеноновая блокада, боль, ПОТР

* *Для корреспонденции:* Заболотский Дмитрий Владиславович — д-р мед. наук, доцент, заведующий кафедрой анестезиологии, реаниматологии и неотложной педиатрии им. профессора В.И. Гордеева ФГБОУ ВО «Санкт-Петербургский государственный педиатрический медицинский университет» Минздрава России, старший научный сотрудник ФГБУ «НМИЦ детской травматологии и ортопедии им. Г.И. Турнера» Минздрава России, Санкт-Петербург, Россия; e-mail: zdv4330303@gmail.com

✉ *Для цитирования:* Олещенко И.Г., Юрьева Т.Н., Бачалдина Л.Н., Маньков А.В., Заболотский Д.В. Оптимизация алгоритма обезболивания при хирургии косоглазия у детей: одноцентровое рандомизированное контролируемое проспективное исследование. Вестник интенсивной терапии им. А.И. Салтанова. 2022;3:124–132. <https://doi.org/10.21320/1818-474X-2022-3-124-132>

✉ *Поступила:* 08.02.2022

✉ *Принята к печати:* 01.06.2022

✉ *Дата онлайн-публикации:* 29.07.2022

PONV in Group 2. The cortisol level in the group with subtenon blockade after 4 hours was 32% lower ($p < 0.05$) than in patients of the 1st group. In Group 2, the FORT/FORD coefficient significantly increased 4 hours after surgery from 0.45 ± 0.5 to 0.62 ± 0.2 ($p < 0.005$). **CONCLUSIONS.** The use of subtenon blockade in strabismus surgery at the end of the operation allows to achieve pronounced and prolonged analgesia, to limit the manifestation of PONV in the postoperative period, as well as to limit the level of surgical stress in general, which in turn reduces the degree of inflammatory reaction of the eye.

KEYWORDS: strabismus, subtenon blockade, pain, PONV

* *For correspondence:* Dmitrii V. Zabolotskii — Dr. Med. Sci, Docent, head of department of Anesthesiology, Intensive Care and Emergency Pediatrics, Saint Petersburg State Pediatric Medical University, senior researcher, H. Turner National Medical Research Center for Children's Orthopedics and Trauma Surgery, St. Petersburg, Russia; e-mail: zdv4330303@gmail.com

✉ *For citation:* Oleshchenko I.G., Iureva T.N., Bachaldina L.N., Mankov A.V., Zabolotskii D.V. Optimization of analgesia algorithm in strabismus surgery in children: a single-center randomized controlled prospective study. Annals of Critical Care. 2022;3:124–132. <https://doi.org/10.21320/1818-474X-2022-3-124-132>

✉ *Received:* 08.02.2022

✉ *Accepted:* 01.06.2022

✉ *Published online:* 29.07.2022

DOI: 10.21320/1818-474X-2022-3-124-132

Введение

Обезболивание в педиатрии является основной составляющей восстановления ребенка после перенесенного хирургического лечения [1]. Регионарная анестезия, согласно рекомендациям 2016 г., является

компонентом, улучшающим послеоперационное обезболивание [2]. Регионарные методики обезболивания в офтальмологии имеют определенные риски, такие как развитие гематомы при ретро- и перибульбарных блокадах [3, 4], перфорация глаза [5]. Субтеноновая блокада относится к менее инвазивным вмешательствам,

обладающим достаточно высоким анальгетическим профилем, что послужило обоснованием для ее интраоперационного применения при хирургии катаракты и некоторых операциях на задних отделах глаза [6–8]. Все чаще субтеноновая блокада применяется у детей при хирургии косоглазия с целью интраоперационного обезболивания [9].

Известно, что послеоперационный период для данного вида хирургического вмешательства характеризуется наличием болевого синдрома разной интенсивности и послеоперационной тошнотой и рвотой (ПОТР), что негативно сказывается на реабилитации детей [10]. Послеоперационное обезболивание у детей имеет определенные ограничения, связанные с использованием препаратов в раннем возрасте [11]. Вместе с этим превентивное или упреждающее обезболивание за счет выполнения в конце оперативного вмешательства субтеноновой блокады с анестетиком пролонгированного действия создает длительный анальгетический эффект в качестве альтернативы парентеральному лечению болевого синдрома.

Цель данного исследования — оценить эффективность субтеноновой блокады для послеоперационного обезболивания у детей при операциях по поводу косоглазия.

Материалы и методы

Проведено одноцентровое открытое рандомизированное контролируемое проспективное продольное исследование в параллельных группах. Исследование проведено в соответствии с Хельсинкской декларацией и одобрено Комитетом по этике Иркутского филиала ФГАУ «НМИЦ «Межотраслевой научно-технический комплекс «Микрохирургия глаза» им. акад. С.Н. Федорова» Минздрава России (протокол № 4-В от 04.02.2020).

В исследование в период с января 2020 г. по январь 2021 г. были включены 74 ребенка. Пациентов распе-

делили на две группы, сопоставимые по объему оперативного вмешательства: 1-я группа ($n = 36$), 2-я группа ($n = 38$). Хирургический метод лечения включал рецессию одной или двух мышц на одном глазу. Распределение больных по полу и возрасту, массе тела и статусу по American Society of Anesthesiologists (ASA) не имело статистически значимых различий ($p > 0,05$) (табл. 1).

Критериями включения были:

- согласие родителей или законного представителя пациента на проведение исследования;
- возраст пациента 4–15 лет;
- плановое офтальмологическое вмешательство по поводу косоглазия на один глаз.

Критериями исключения были:

- отказ родителей или законного представителя пациента от проведения исследования;
- нарушение протокола исследования;
- противопоказания у пациента к блокаде, такие как аллергия на местные анестетики, коагулопатия и др.

Всем пациентам выполнялась операция по поводу косоглазия с рецессией и резекцией мышц. Все операции осуществлялись одним хирургом. В зависимости от метода обезболивания в конце операции пациенты были разделены на две группы: в 1-й группе обезболивание проводили ацетаминофеном 15 мг/кг внутривенно (в/в), во 2-й группе — субтеноновую блокаду ропивакаином 0,5% — 0,6 мг/кг.

Случайная последовательность распределения была последовательно пронумерована для участников, и непрозрачные запечатанные конверты, определяющие контрольную группу или группу сравнения, были сгенерированы компьютером.

Демографические данные пациентов, включая возраст, массу тела, пол, были задокументированы до операции. Во время оперативного вмешательства у всех пациентов проводилась пульсоксиметрия с измерением сатурации (SpO_2), гемодинамических показателей. Общая анестезия всем пациентам выполнялась по единой методике и включала премедикацию мида-

Таблица 1. Общая характеристика пациентов ($M \pm sd$)

Table 1. General patients' characteristics ($M \pm sd$)

Показатели	1-я группа, $n = 36$	2-я группа, $n = 38$	p
Возраст, лет	12,07 ± 6,14	10,6 ± 7,9	0,989*
Масса, кг	30,73 ± 10,4	31,78 ± 6,36	0,650*
Пол муж./жен., n	20/16	23/15	0,112**
Статус по ASA, I/II/III/IV класс, n	26/9/1/0	22/14/2/0	0,870**

* Критерий Манна—Уитни.

** Критерий χ^2 .

золамом 0,1–0,25 мг/кг в/в. Всем пациентам проводили общую ингаляционную анестезию по методике Volatile Induction and Maintenance of Anesthesia (VIMA), индукцию осуществляли севофлураном с установкой ларингальной маски соответствующего размера. Поддержание анестезии обеспечивали ингаляцией севофлураном в дозе 2,2–2,5 об % (минимальная альвеолярная концентрация [МАК] 1,0–1,2) при сохраненном спонтанном дыхании. Всем пациентам после индукции выполняли субтенозную анестезию лидокаином 2% — 2,0 мл (рис. 1, а).

Методика субтенозной блокады включала хирургический доступ к субтенозовому пространству и введение тупой канюли в нижний назальный квадрант с последующим введением местного анестетика. Пациентам, составившим 1-ю группу ($n = 36$), по окончании оперативного вмешательства вводили в/в ацетаминофен 15 мг/кг, пациентам 2-й группы ($n = 38$) субтенозную блокаду повторно выполняли 0,5% раствором ропивакаина — 3,0 мл ($0,57 \pm 0,03$ мг/кг) (рис. 1, б).

Во время исследования неинвазивный мониторинг показателей гемодинамики осуществляли с помощью монитора Infinity Vista XL Dräger, регистрировались функциональные параметры сердечно-сосудистой системы: артериальное давление (систолическое артериальное давление (АДс), диастолическое артериальное давление (АДд), среднее артериальное давление (АДср)), частота сердечных сокращений (ЧСС), пульсоксиметрия.

Значения фиксировались на следующих этапах анестезии:

1. Исходное.
2. Начало общей анестезии.
3. Начало оперативного вмешательства.
4. Самый травматичный момент оперативного вмешательства.

5. Конец операции.
6. Через 2 ч после операции.
7. Через 4 ч после операции.

С целью оценки стресс-ответа определяли концентрацию кортизола крови. Кортизол в сыворотке крови определяли иммуноферментным методом на аппарате Bio Tek Instruments Inc. ELx800 (США), за норму был принят уровень 101,2–535,7 нмоль/л. Оценка окислительного стресса (тест Free Oxygen Radicals Testing [FORT], ммоль/л; норма — до 2,31 ммоль/л) и общей антиоксидантной способности (тест Free Oxygen Radical Defens [FORD], ммоль/л; норма — 1,07–1,53 ммоль/л) в образцах цельной крови проводилась с помощью анализатора FORM Plus CR 3000 (Callegary, Италия), после чего рассчитывали интегральный показатель в виде окислительно-восстановительного коэффициента (FORD/FORT). Забор крови проводили на следующих этапах:

- после окончания оперативного вмешательства;
- через 4 ч после оперативного вмешательства.

Оценку интенсивности боли осуществляли по 4-балльной шкале вербальных оценок (ШВО), где 1 балл — боли нет; 2 балла — слабая боль; 3 балла — умеренная боль; 4 балла — сильная боль. ШВО более удобна для пациентов с ослабленным зрением, имеющих трудности с графическими инструментами. Оценка боли проводилась в палате интенсивной терапии (через 2 ч после операции, когда пациент просыпался и мог отвечать на вопросы), через 4 ч после операции. Фиксировали частоту и степень ПОТР в баллах: 0 баллов — отсутствие тошноты и рвоты; 1 балл — наличие тошноты; 2 балла — тошнота с позывами на рвоту; 3 балла — однократная рвота; 4 балла — неоднократная рвота.

Оценка степени воспалительной реакции в первые сутки после операции проводилась врачом-офтальмологом

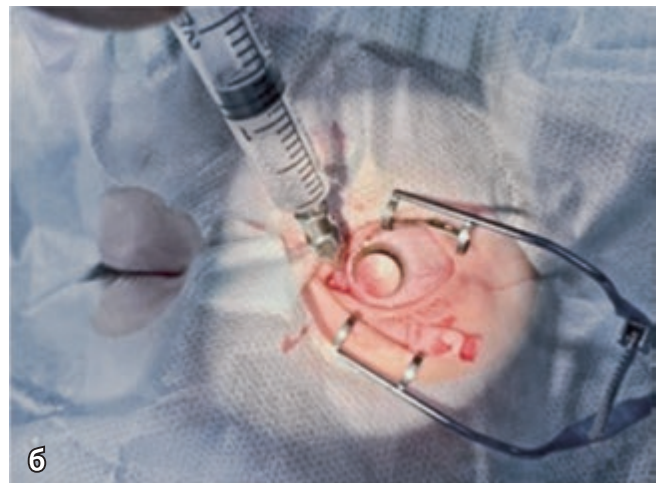
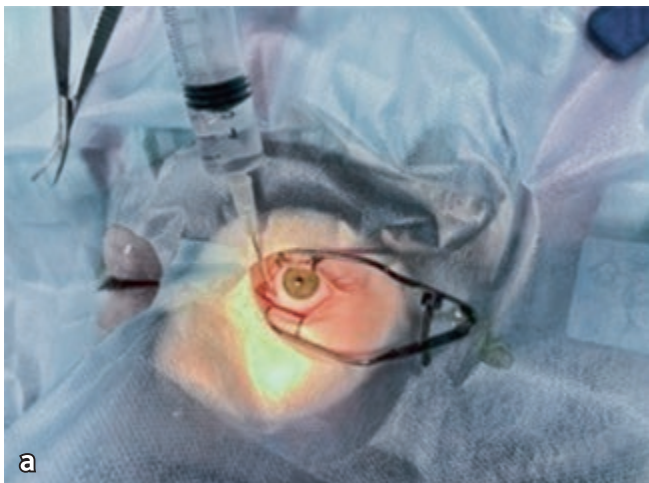


Рис. 1. Выполнение субтенозной блокады (фотография): а — блокада перед хирургией; б — блокада после хирургии.

Fig. 1. Images of subtenon blockade installation: а — blockade before surgery; б — blockade after surgery

на следующие сутки после операции. Для составления отчета о результатах была использована блок-схема исследования согласно стандартам отчетности CONSORT (рис. 2) [12].

Статистический анализ проводился с использованием пакета программ Statistica 6.0. Соответствие полученных данных нормальному распределению проверялось

по критерию Шапиро—Уилка. Данные были представлены в виде среднего (M), стандартного отклонения (sd) и в виде медианы (Me), первого (Q1) и третьего квартиля (Q3). Для оценки различия средних в несвязанных выборках применяли критерий Манна—Уитни, в связанных выборках — критерий Уилкоксона, для оценки долей использовали критерий χ^2 .

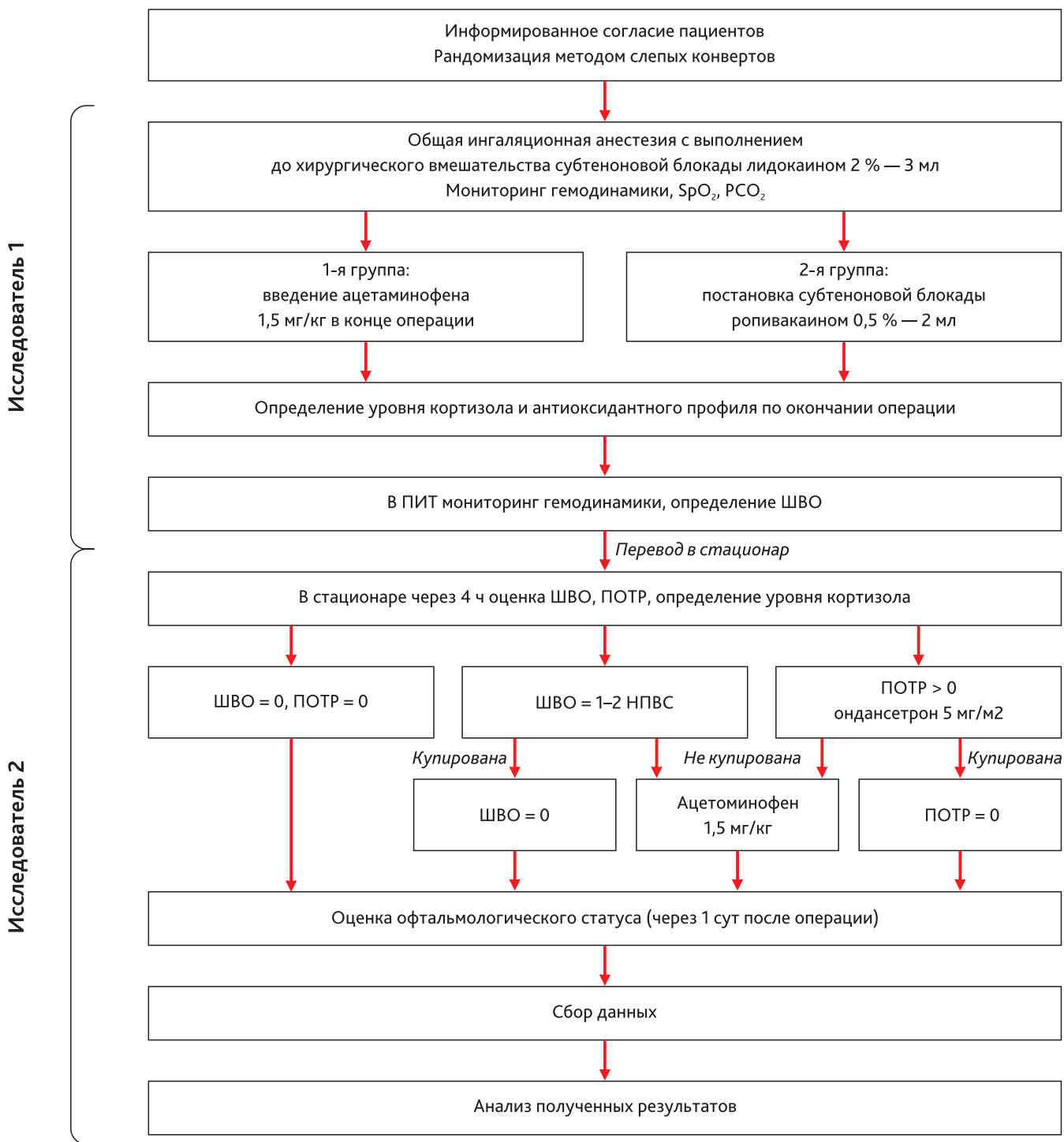


Рис. 2. Блок-схема дизайн-исследования согласно стандартам отчетности CONSORT

Fig. 2. Block diagram of the study design according to the CONSORT reporting standards

Результаты исследования

Результаты исследования гемодинамики во время операции показали, что, несмотря на применение различных методик послеоперационного обезбоживания, функциональное состояние сердечно-сосудистой системы на различных этапах исследования не выходило за пределы допустимых значений и не имело достоверных различий в группах (рис. 3). Оценка через 2 ч после операции показала наличие болевого синдрома: в 1-й группе у 5 (10%) пациентов величина боли по шкале ШВО составила 2 балла, что потребовало назначения анальгетиков. Во 2-й группе боли зафиксировано не было.

Через 4 ч после операции в стационаре у 9 (18%) пациентов 1-й группы был зарегистрирован болевой синдром умеренной выраженности, у 15 (30%) пациентов боль была оценена как слабая, 26 (52%) пациентов жалоб на боль не предъявляли. В соответствии с этим произошло распределение пациентов, нуждающихся в дополнительном обезбоживании. На этом этапе во 2-й группе только 2 (5,2%) пациента предъявили жалобы на слабую боль (ШВО — 2 балла) в области оперативного вмешательства.

При оценке ПОТР у 6 (16,6%) пациентов 1-й группы отмечался синдром ПОТР 1-й степени, он сопровождался умеренным болевым синдромом и был купирован после назначения анальгетиков. Во 2-й группе ПОТР не было. У больных 1-й группы с момента окончания операции уровень кортизола достоверно снизился с $784,52 \pm 185,14$ нмоль/л до $672,66 \pm 159,63$ нмоль/л, через 4 ч после операции — на 23% ($p < 0,05$). Во 2-й группе со времени окончания операции уровень кортизола в сыворотке крови достоверно снизился с $787,97 \pm 231,65$ нмоль/л до $347,59 \pm 138,43$ нмоль/л, через 4 ч после операции — на 55% ($p < 0,05$). То есть

уровень кортизола после оперативного вмешательства при сравнении в группах имел достоверные отличия: в группе больных с субтеноновой блокадой в конце операции уровень кортизола через 4 ч в стационаре был на 32% меньше ($p < 0,05$), чем у пациентов 1-й группы.

У пациентов 2-й группы коэффициент соотношения суммарной концентрации свободных радикалов к суммарной концентрации антиоксидантов достоверно увеличился через 4 ч после операции с $0,45 \pm 0,5$ до $0,62 \pm 0,2$ ($p < 0,005$) по сравнению с показателями в конце операции, и это увеличение составило 37%. В то же время у пациентов 1-й группы изменение данного показателя проявлялось его снижением на 2,6% ($p < 0,05$) — с $0,47 \pm 0,15$ до $0,46 \pm 0,06$ (рис. 4).

Исследование корреляций между окислительно-восстановительным коэффициентом и уровнем боли в стационаре продемонстрировало ожидаемую отрицательную взаимосвязь между этими показателями, более тесную у пациентов 1-й группы ($r = -0,75, p = 0,000$) (рис. 5).

На 1-е сутки после операции воспалительная реакция легкой степени в 1-й группе отмечалась у 10 (27,7%) пациентов, во 2-й группе — у 7 (19,4%) пациентов ($p < 0,05$).

Обсуждение

Резюме основного результата исследования

Применение субтеноновой блокады в конце оперативного лечения при хирургии косоглазия у детей позволяет создать оптимальные условия течения раннего операционного периода за счет продленного обезбоживания, снижения частоты и выраженности ПОТР.

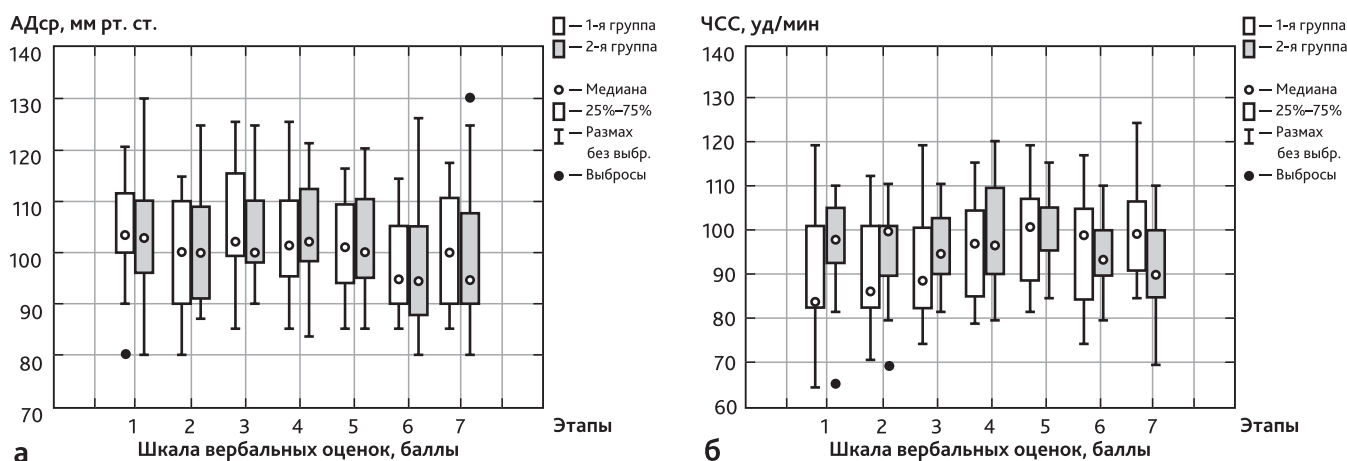


Рис. 3. Изменения АДср и ЧСС в группах на различных этапах исследования:

а — АДср; б — ЧСС

Fig. 3. Changes in blood pressure and heart rate in groups at different stages of the study:

а — BP changes; б — HR changes

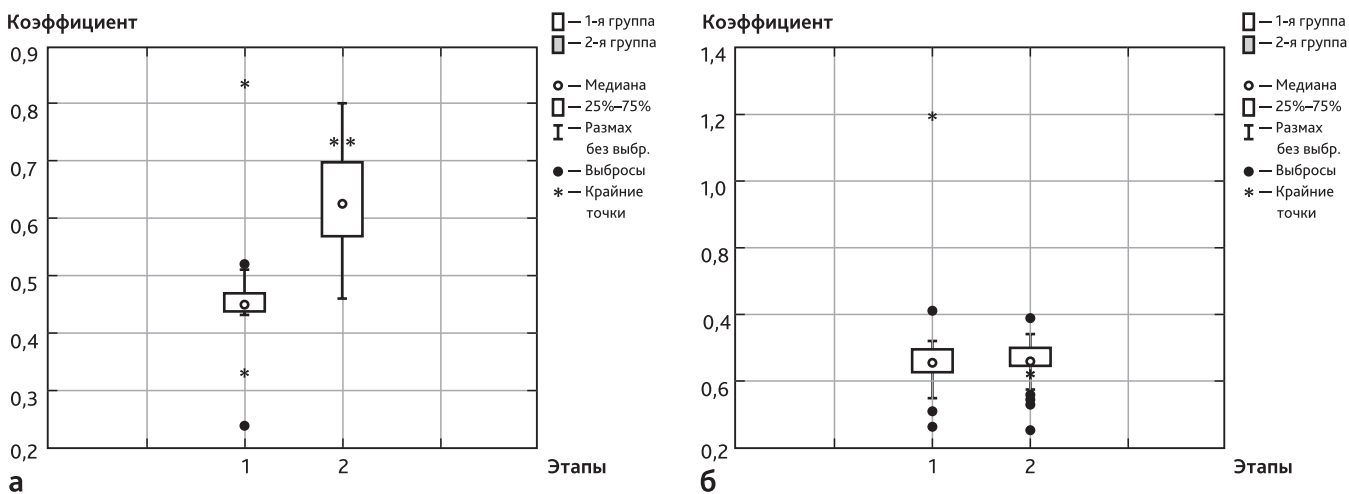


Рис. 4. Динамика изменения окислительно-восстановительного коэффициента у пациентов после оперативного вмешательства (этап 1) и в стационаре через 4 ч (этап 2):

а — в 1-й группе; б — во 2-й группе

Fig. 4. Changes dynamics of the oxidative-restoration coefficient in patients after surgery and at the hospital after 4 hours in groups:

а — in group 1; б — in group 2

Регионарная блокада более полно защищает организм от хирургической агрессии в сравнении с парентеральным послеоперационным обезболиванием, приводя к менее выраженному эндокринно-метаболическим ответу, являющемуся основой возникновения воспалительной реакции глаза.

Обсуждение основного результата исследования

Применение регионарных блокад в хирургии позволяет снизить медикаментозную анальгетическую нагрузку в послеоперационном периоде как в общей хирур-

гии, так и в офтальмохирургии [13, 14]. Субтеноновая блокада широко используется в педиатрии и является одной из малоинвазивных регионарных методик [15]. Использование в субтеноновых блокадах ропивакаина как анестетика пролонгированного действия при лечении косоглазия отражено в работе Walters G. [16].

Применение субтеноновой блокады для обезбоживания хирургии косоглазия у детей, согласно исследованиям Tuzcu K. [9], имеет анальгетический эффект только в первые 2 ч после операции. В связи с этим болевой синдром в послеоперационном периоде требует лечения, которое иногда вызывает возникновение ПОТР [17].

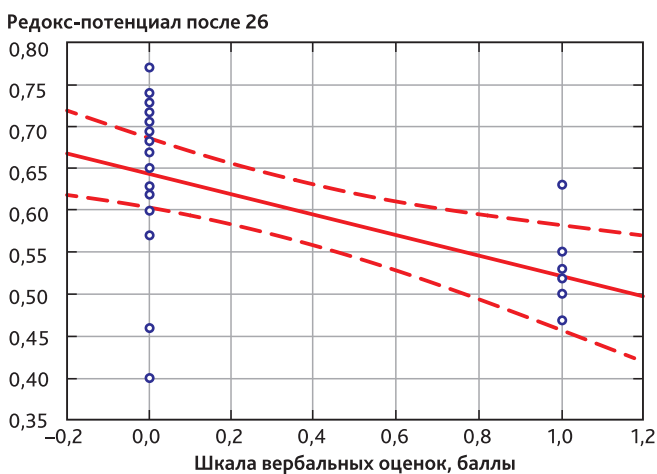
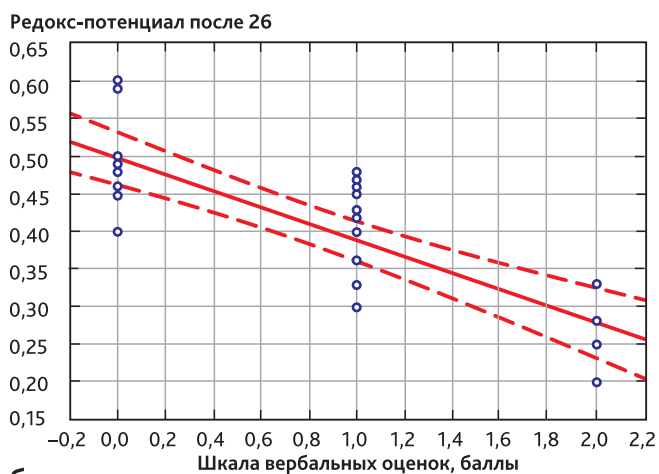


Рис. 5. Корреляция между окислительно-восстановительным коэффициентом и выраженностью болевого синдрома в стационаре через 4 ч:

а — у пациентов 1-й группы; б — у пациентов 2-й группы

Fig. 5. Correlation between oxidative-restoration coefficient and severity of pain syndrome at hospital after 4 hours in points:

а — in patients of group 1; б — in patients of group 2



Известно, что помимо опиоидного обезболивания при оперативном лечении косоглазия фактором, инициирующим ПОТР, является тракция экстраокулярных мышц, которая индуцирует окулогастральный и окулокардиальный рефлексы [18].

Механизм возникновения этих патологических рефлексов основан на наличии многочисленных периферических коллатералей и анастомозов нервов, смежной локализации ядер тройничного, языкоглоточного и блуждающих нервов в продолговатом мозге и ретикулярной формации [19]. Большинство опубликованных статей посвящены применению антиэметиков для купирования ПОТР [20]. Регионарная анестезия снижает риски возникновения патологических рефлексов за счет блокады афферентной импульсации из области операционного вмешательства.

Полученные данные указывают на адекватную антиоксидантную защиту пациентов с применением субтеноновой блокады в конце хирургического вмешательства, поскольку коэффициент соотношения суммарной концентрации антиоксидантов к суммарной концентрации свободных радикалов продемонстрировал достоверное увеличение после операции. Была установлена сильная отрицательная корреляционная связь с показателями уровня боли по ШВО и уровня окислительного стресса после операции у пациентов 1-й группы ($r = -0,75$, $p = 0,000$). Известно, что боль является одним из патогенетических факторов окислительного стресса, а анестезия достаточного уровня обладает антиоксидантным эффектом [21]. Регулирование окислительно-восстановительного баланса посредством модуляции уровней активных форм кислорода и антиоксидантов на нетоксичном уровне в тканях раны может улучшать заживление [22]. Результаты представленного исследования продемонстрировали снижение уровня воспалительной реакции глаза

на 1-е сутки после операции в группе с субтеноновой блокадой.

Заключение

Применение субтеноновой блокады при хирургии косоглазия по окончании операции позволяет достигнуть выраженной и продленной анальгезии, ограничить проявления ПОТР в послеоперационном периоде, а также снизить уровень хирургического стресса в целом, что, в свою очередь, снижает степень воспалительной реакции глаза.

Конфликт интересов. Авторы заявляют об отсутствии конфликта интересов.

Disclosure. The authors declare that they have no competing interests.

Вклад авторов. Все авторы в равной степени участвовали в разработке концепции статьи, получении и анализе фактических данных, написании и редактировании текста статьи, проверке и утверждении текста статьи.

Author contribution. All authors according to the ICMJE criteria participated in the development of the concept of the article, obtaining and analyzing factual data, writing and editing the text of the article, checking and approving the text of the article.

Этическое утверждение. Проведение исследования было одобрено Комитетом по этике Иркутского филиала ФГАУ «НМИЦ «Межотраслевой научно-технический комплекс «Микрохирургия глаза» им. акад. С.Н. Федорова» Минздрава России (протокол № 4-В от 04.02.2020).

Ethics approval. This study was approved by the Ethical Committee of Ethics Committee of the Irkutsk branch S.N. Fyodorov Eye Microsurgery State Institution, Irkutsk, Russia (reference number: 4-B-04.02.2020).

ORCID авторов:

Олещенко И.Г. — 0000-0003-1642-5276

Юрьева Т.Н. — 0000-0003-0547-7521

Бачалдина Л.Н. — 0000-0002-9181-2279

Маньков А.В. — 0000-0001-8701-6432

Заболотский Д.В. — 0000-0002-6127-0798

Литература/References

- [1] Ульрих Г.Э., Заболотский Д.В. Послеоперационное обезболивание у детей. Какие стандарты нам использовать? Регионарная анестезия и лечение острой боли. 2015; 9(2): 40–5. [*Ul'rikh G.E., Zabolotskiy D.V.* Postoperative analgesia in children. What standards should we use? Regional Anesthesia and Acute Pain Management. 2015; 9(2): 40–5. (In Russ)]
- [2] Chou R., Gordon D.B., de Leon-Casasola O.A., et al. Management of Postoperative Pain: A Clinical Practice Guideline From the American Pain Society, the American Society of Regional Anesthesia and Pain Medicine, and the American Society of Anesthesiologists' Committee on Regional Anesthesia, Executive Committee, and Administrative Council. *J Pain.* 2016; 17(2): 131–57. DOI: 10.1016/j.jpain.2015.12.008
- [3] Kazancıoğlu L., Batçık Ş., Kazdal H., et al. Complication of Peribulbar Block: Brainstem Anaesthesia. *Turk J Anaesthesiol Reanim.* 2017; 45(4): 231–33. DOI: 10.5152/TJAR.2017.95881
- [4] McKinney R.A. The retrobulbar block: A review of techniques used and reported complications. *Equine Vet Educ.* 2021; 33: 332–6. DOI: 10.1111/eve.13351

- [5] *Modarres M., Parvaresh M.M., Hashemi M., Peyman G.A.* Inadvertent globe perforation during retrobulbar injection in high myopes. *Int Ophthalmol.* 1997; 21: 179–85.
- [6] *Jeganathan V.S., Jeganathan V.P.* Sub-Tenon's anaesthesia: a well-tolerated and effective procedure for ophthalmic surgery. *Curr Opin Ophthalmol.* 2009; 20: 205–9. DOI: 10.1097/ICU.0b013e328329b6af
- [7] *Manners T.D., Burton R.L.* Randomised trial of topical versus Sub-Tenon's local anaesthesia for small-incision cataract surgery. *Eye* 1996; 10: 367–70.
- [8] *Stevens J.D.* A new local anesthesia technique for cataract extraction by one quadrant sub-Tenon's infiltration. *Br J Ophthalmol.* 1992; 76: 670–4.
- [9] *Tuzcu K., Coskun M., Tuzcu E.A., et al.* Eficácia do bloqueio subtenoniano em cirurgia de estrabismo pediátrico. *Rev Bras Anesthesiol.* 2015; 65(5): 349–52. DOI: 10.1016/j.bjan.2014.02.003
- [10] *Ateş Y., Unal N., Cuhruk H., Erkan N.* Postoperative analgesia in children using preemptive retrobulbar block and local anesthetic infiltration in strabismus surgery. *Reg Anesth Pain Med.* 1998; 23(6): 569–74.
- [11] *Vittinghoff M., Lönnqvist P.-A., Mossetti V., et al.* Postoperative pain management in children: Guidance from the pain committee of the European Society for Paediatric Anaesthesiology (ESPA Pain Management Ladder Initiative). *Pediatr Anesth.* 2018; 28: 493–506. DOI: 10.1111/pan.13373
- [12] *Schulz K.F., Altman D.G., Moher D.; CONSORT Group.* CONSORT 2010 statement: updated guidelines for reporting parallel group randomised trials. *BMJ.* 2010; 340: c332. DOI: 10.1136/bmj.c332.
- [13] *Олещенко И.Г., Заболотский Д.В., Юрьева Т.Н. и др.* Послеоперационное обезболивание при витреоретинальной хирургии у детей. Регионарная анестезия и лечение острой боли. 2020; 14(3): 156–63. DOI: 10.17816/1993-6508-2020-14-3-156-163 [*Oleshchenko I.G., Zabolotskii D.V., Iureva T.N., et al.* Postoperative anesthesia for vitreoretinal surgery in children. *Regional Anesthesia and Acute Pain Management.* 2020; 14(3): 156–63. DOI: 10.17816/1993-6508-2020-14-3-156-163 (In Russ)]
- [14] *Любошевский П.А., Забусов А.В., Тимошенко А.Л., Коровкин Д.В.* Ограничение метаболических и воспалительных изменений в послеоперационном периоде: роль регионарной анестезии и анальгезии. *Российский медицинский журнал.* 2013; 5: 15–9. [*Luboshevski P.A., Zabusov A.V., Timoshenko A.L., Korovkin D.V.* The limitation of metabolic and inflammatory alterations in post-surgery period: the role of field block anesthesia and analgesia. *Russian medical journal.* 2013; 5: 15–9. (In Russ)]
- [15] *Nicoll S.J.B., Nickman Casey J.M.I.* Sub-Tenon's administration of local anaesthetic: a review of the technique. *Br J Anaesth.* 2003; 91(6): 921–3. DOI: 10.1093/bja/aeg650
- [16] *Walters G., Stewart O.G., Bradbury J.A.* The use of subtenon ropivacaine in managing strabismus with adjustable sutures. *Journal of American Association for Pediatric Ophthalmology and Strabismus.* 2001; 5(2): 95–7. DOI: 10.1067/mpa.2001.113842
- [17] *Canavan K.S., Dark A., Garrioch M.A.* Sub-Tenon's administration of local anaesthetic: a review of the technique. *Br J Anaesth.* 2003; 90: 787–93. DOI: 10.1093/bja/aeg105
- [18] *Yi M.S., Kang H., Kim M.K., et al.* Relationship between the incidence and risk factors of postoperative nausea and vomiting in patients with intravenous patient-controlled analgesia. *Asian J Surg.* 2018; 41(4): 301–6. DOI: 10.1016/j.asjsur.2017.01.005
- [19] *Kenny G.N.* Risk factors for postoperative nausea and vomiting. *Anaesthesia.* 1994; 49(Suppl): 6–10.
- [20] *Aly E.E.M., Botros S., Warren G.* Oculocardiac reflex as a predictive sign of postoperative nausea and vomiting following strabismus surgery in children. *PACCJ.* 2014; 2(1): 1–7. DOI: 10.14587/paccj.2014.1
- [21] *Chua A.W., Chua M.J., Leung H., Kam P.C.* Anaesthetic considerations for strabismus surgery in children and adults. *Anaesthesia and Intensive Care.* 2020; 48(4): 277–88. DOI: 10.1177/0310057X20937710
- [22] *Tugcugil E., Kutanis D., Besir A., et al.* The Effects Of Axillary Nerve Block And Intravenous Regional Anesthesia On Ischemia-Reperfusion Injury Induced By Tourniquet. 2020; 28(2): 100–8. DOI: 10.5222/jarss.2020.39974
- [23] *Comino-Sanz I.M., López-Franco M.D., Castro B., Pancorbo-Hidalgo P.L.* The Role of Antioxidants on Wound Healing: A Review of the Current Evidence. *J Clin Med.* 2021; 10(16): 3558. DOI: 10.3390/jcm10163558