

DOI: <https://doi.org/10.17816/EID115024>

Оценка эффективности микроскопии операционного материала, выполненной *cito*, у пациентов с подозрением на эхинококкоз

Т.В. Гаврилюк¹, С.С. Козлов^{1, 2}, Ю.Ф. Захаркив¹, В.Н. Мокроусов¹, А.В. Саулевич¹, И.Г. Абдулазизов¹, В.С. Турицин^{1, 3}

¹ Военно-медицинская академия имени С.М. Кирова, Санкт-Петербург, Российская Федерация

² Санкт-Петербургский государственный медицинский педиатрический университет, Санкт-Петербург, Российская Федерация

³ Санкт-Петербургский государственный аграрный университет, Санкт-Петербург, Российская Федерация

АННОТАЦИЯ

Обоснование. В настоящее время актуальность эхинококкозов обусловлена их широкой распространённостью в России. Случаи заболевания регистрируются более чем на 30 административных территориях страны из 88. В установлении окончательного диагноза эхинококкоза основное значение отводится инструментальным (ультразвуковое исследование, компьютерная и магнитно-резонансная томография) и серологическим методам (определение специфических антител на основе иммуноферментного анализа). Однако методы визуализации в ряде случаев не позволяют дифференцировать эхинококковые кисты от других объёмных образований, а серологические тесты могут давать ложноотрицательные результаты. Гидатидозы характеризуются длительным течением и часто диагностируются поздно, когда развиваются осложнения. Радикальным способом лечения считается хирургический. Подтверждением диагноза являются результаты патоморфологического исследования операционного материала.

Цель исследования — изучение эффективности паразитологической диагностики эхинококкоза, выполненной по *cito* методом микроскопии содержимого кист, полученных в ходе хирургического вмешательства.

Материалы и методы. Проводилось исследование проб операционного материала в режиме *cito* методом микроскопии содержимого кист.

Результаты. Из 47 исследованных проб операционного материала, выполненных по *cito*, у 31 пациента (65,7%) были обнаружены протосколексы *Echinococcus granulosus*. В двух случаях (4,3%) в исследуемых пробах были обнаружены только единичные крючья личинок этого паразита. У 3 пациентов (6,4%) эхинококковая природа кист была подтверждена путём отсроченного проведения патоморфологических исследований операционного материала с изготовлением гистологических срезов. У 11 пациентов (23,4%) паразитарная природа объёмных образований была исключена.

Заключение. Микроскопия операционного материала по *cito* с целью обнаружения морфологических признаков паразитарной природы кисты является высокоэффективным экспресс-методом, позволяющим в кратчайшие сроки подтвердить диагноз эхинококкоза.

Ключевые слова: гельминтозы; *Echinococcus granulosus*; эхинококкоз; лабораторная диагностика; протосколексы; ацефалоцисты.

Как цитировать

Гаврилюк Т.В., Козлов С.С., Захаркив Ю.Ф., Мокроусов В.Н., Саулевич А.В., Абдулазизов И.Г., Турицин В.С. Оценка эффективности микроскопии операционного материала, выполненной *cito*, у пациентов с подозрением на эхинококкоз // Эпидемиология и инфекционные болезни. 2022. Т. 27, № 4. С. 226–231. DOI: <https://doi.org/10.17816/EID115024>

DOI: <https://doi.org/10.17816/EID115024>

Evaluation of the effectiveness of microscopy of surgical material performed by *cito* in patients with suspected echinococcosis

Timofey V. Gavriilyuk¹, Sergey S. Kozlov^{1, 2}, Yuriy F. Zakharkiv¹, Vladimir N. Mokrousov¹, Andrey V. Saulevich¹, Ibragim G. Abdulazizov¹, Vladimir S. Turitsin^{1, 3}

¹ Military Medical Academy named after S.M. Kirov, Saint Petersburg, Russian Federation

² Saint-Petersburg State Pediatric Medical University, Saint-Petersburg, Russian Federation

³ Saint Petersburg State Agrarian University, Saint Petersburg, Russian Federation

ABSTRACT

BACKGROUND: At present, the relevance of echinococcosis is attributed to its wide prevalence in Russia. More than 30 cases were registered in the country's 88 administrative territories. In establishing the final diagnosis of echinococcosis, instrumental (ultrasound, computed tomography, and magnetic resonance imaging) and serological methods (determination of specific antibodies based on enzyme-linked immunoassay) are important. However, imaging methods in some cases do not allow to differentiate echinococcal cysts from other volumetric formations, and serological tests can give false-negative results. Hydatidosis is characterized by a long course and is often diagnosed late, when complications develop. The surgical method is considered a radical method of treatment. The diagnosis was confirmed by the results of the pathomorphological examination of the surgical material.

AIM: To examine the effectiveness of parasitological diagnosis of echinococcosis performed by *cito* using microscopy of cyst contents obtained during surgical intervention.

MATERIALS AND METHODS: The surgical samples were studied in *cito* using microscopy of cyst contents.

RESULTS: Of the 47 samples examined according to *cito*, protoscolexes of *Echinococcus granulosus* were found in 31 (65.7%) patients. In 2 (4.3%) cases, only single hooks of the larvae were found in the samples under study. In 3 (6.4%) patients, the echinococcal nature of the cysts was confirmed by delayed pathomorphological studies of the surgical material with the preparation of histological sections. In 11 (23.4%) patients, the parasitic nature of mass lesions was excluded.

CONCLUSION: Microscopy of the surgical material by *cito* to detect morphological signs of the parasitic nature of the cyst is a highly effective method that allows confirming the diagnosis of echinococcosis promptly.

Keywords: helminthiasis; *Echinococcus granulosus*; echinococcosis; laboratory diagnostics; protoscolexes; acephalocysts.

To cite this article

Gavriilyuk TV, Kozlov SS, Zakharkiv YuF, Mokrousov VN, Saulevich AV, Abdulazizov IG, Turitsin VS. Evaluation of the effectiveness of microscopy of surgical material performed by *cito* in patients with suspected echinococcosis. *Epidemiology and Infectious Diseases*. 2022;27(4):226–231. DOI: <https://doi.org/10.17816/EID115024>

ОБОСНОВАНИЕ

Паразитарные заболевания, возбудители которых относятся к царству животных, до сих пор занимают одно из ведущих мест в мировой структуре инфекционной патологии. По данным Всемирной организации здравоохранения, около 4,5 млрд человек в мире страдает от различных паразитозов. Ежегодно в Российской Федерации регистрируется около 1,5 млн таких пациентов, однако, по мнению некоторых экспертов, их число может достигать 20 млн [1, 2]. В настоящее время изменения климата в совокупности с изменениями природно-территориальных комплексов в результате интенсивной разработки энергетических природных ресурсов, строительства транспортных магистралей, появления новых населённых пунктов, развития сельского и лесного хозяйства и других видов хозяйственной деятельности человека может привести к нежелательным эпидемиологическим последствиям в виде трансформации нозоареалов природно-очаговых зоонозных и антропонозных болезней [3].

В общей структуре заболеваемости паразитозами в Российской Федерации в 2021 г. 88,4% всех зарегистрированных случаев было связано с гельминтозами и 11,6% — с протозоозами. В структуре биогельминтозов ведущее место занимает описторхоз, на долю которого приходится 78,56%, на дифиллоботриоз — 17,32% и эхинококкоз — 2,48%. Удельный вес других гельминтозов существенно меньше. Так, например, на долю дирофиляриоза приходится 0,5%, альвеококкоза — 0,43%, клонорхоза — 0,34%, трихинеллёза — 0,23%, тениаринхоза — 0,11%, тениоза — 0,03% [4].

Местные случаи эхинококкоза регистрируются более чем на 30 административных территориях нашей страны из 88. Наиболее высокие показатели заболеваемости среди населения отмечаются в Республике Саха, Чукотском автономном округе, Оренбургской и Пермской областях, Ставропольском крае. По данным некоторых авторов, в ближайшие годы можно ожидать расширения ареала эхинококкозов и увеличения заболеваемости населения за счёт освоения новых территорий, а также развития на селе животноводства и звероводства в новых экономических условиях (фермерство, частный сектор), что в совокупности с увеличением доли убоя скота без ветеринарного освидетельствования значительно ухудшит эпидемиологическую и эпизоотологическую ситуацию по этому опасному зоонозу [5].

В настоящее время молекулярно-биологическими методами выделено 10 генотипов *Echinococcus granulosus*, которые адаптивно связаны с различными видами окончательных хозяев. Так, например, генотип G1 наиболее часто выявляется у домашних овец, G2 — у тасманийских овец, G3 — у буйволов, G4 — у лошадей, G5 — у крупного рогатого скота, G6 — у верблюдов, G7 — у свиней, G8 — у оленей, G9 — преимущественно у человека, G10 — у оленей скандинавской тундры. При этом у человека выявляются

различные генотипы этого паразита, однако не все из них способны к полноценному развитию. Например, генотип G4, свойственный лошади, у человека не регистрируется [6]. Известно, что в некоторых случаях у заболевших эхинококковые кисты не формируют протосколексы, хотя сохраняют все основные морфологические признаки жизнеспособной кисты. Развитие таких ацефалоцист, вероятно, связано с паразитированием некоторых генотипов возбудителя, которые не в полной мере адаптированы к организму человека.

Особенностью клинического течения эхинококкоза у человека является его длительное латентное течение, которое продолжается год и более. Разнообразная клиническая симптоматика начинает развиваться тогда, когда заболевание приобретает осложнённое течение. Поэтому ранняя диагностика эхинококкоза главным образом основывается на данных инструментальных методов обследования (ультразвуковое исследование, компьютерная и магнитно-резонансная томография), а также на лабораторных тестах (используют серологические методы на основе иммуноферментного анализа по определению специфических антител к эхинококку однокамерному). Однако методы визуализации в ряде случаев не позволяют провести дифференцировку эхинококковых кист от других объёмных образований внутренних органов, а серологические тесты нередко дают ложноотрицательные результаты [7]. В связи с этим окончательный диагноз эхинококкоза в случаях его хирургического лечения, как правило, устанавливается после проведения патоморфологических исследований операционного материала [8]. Наиболее быстро получить паразитологическое подтверждение эхинококкоза позволяет метод микроскопии жидкостного содержимого кисты, выполненного по *cito*. Обнаруженные в ней протосколексы или их фрагменты служат основанием для подтверждения окончательного диагноза эхинококкоза. Таким образом, отпадает необходимость проведения отсроченных, более трудоёмких и дорогостоящих патоморфологических исследований.

Целью данной работы было изучение эффективности паразитологической диагностики эхинококкоза, выполненной по *cito* методом микроскопии содержимого кист, полученных в ходе хирургического вмешательства.

МАТЕРИАЛЫ И МЕТОДЫ

В период с 2008 по 2022 г. в паразитологическую лабораторию кафедры инфекционных болезней (с курсом медицинской паразитологии и тропических заболеваний) Военно-медицинской академии имени С.М. Кирова был доставлен операционный материал от 47 пациентов, прооперированных по поводу объёмных жидкостных образований различных внутренних органов с диагнозами направления «эхинококкоз» (42 чел.), «простая киста печени» (3 чел.) и «абсцесс печени» (2 чел.). Операционный материал доставлялся в стерильных контейнерах объёмом 80 мл

и представлял собой содержимое объёмных образований, а также их оболочки и (или) частично прилежащие ткани.

Микроскопическая диагностика эхинококкоза проводилась в соответствии с МУК 4.2.735-99 «Паразитологические методы лабораторной диагностики гельминтозов и протозоозов», а после отмены этого нормативного документа — на основании МУК 4.2.3145-13 «Лабораторная диагностика гельминтозов и протозоозов» (п. 1.2. Лабораторная диагностика эхинококкозов).

Для проведения исследования доставленную из операционной жидкость из кист встряхивали в течение нескольких секунд, а затем переливали в 2–4 центрифужные пробирки объёмом 10 мл. Фрагменты кисты и её оболочек переносили в стерильный пластиковый контейнер объёмом 80 мл и заливали стерильным физиологическим раствором так, чтобы операционный материал был полностью погружён в жидкость. Затем контейнер закрывали и встряхивали в течение 10–15 сек, после чего жидкость переливали в 2–4 центрифужные пробирки. Все подготовленные пробирки центрифугировали при 1500 об/мин в течение 1,5–2 мин. Из полученного осадка готовили

временные нативные препараты. На предметное стекло наносили каплю осадка, для контрастирования добавляли каплю раствора Люголя и покрывали стеклом. Из одной пробы готовили не менее 4 препаратов, которые затем микроскопировали на бинокулярном микроскопе Leica DM IL LED с фотокамерой Leica BME в проходящем свете при общем увеличении $\times 100$, $\times 400$, $\times 1000$.

Результат считался положительным, если в препарате обнаруживались протосколексы *E. granulosus* и (или) их фрагменты (крючья). Протосколексы обнаруживались в целых или разрушенных выводковых капсулах, а также отдельно лежащими (рис. 1). В некоторых пробах были обнаружены только единичные крючья этого паразита (рис. 2). Их специфическое строение и относительно крупные размеры (от 0,021 до 0,024 мм) позволяют достаточно легко идентифицировать их при микроскопии. Обнаруженный в единственном числе, этот элемент протосколекса, даже если в пробе отсутствуют другие морфологические признаки паразита, служит достоверным подтверждением диагноза «эхинококкоз» [2].

РЕЗУЛЬТАТЫ

Из 47 исследованных проб операционного материала, выполненных по *cito*, у 31 пациента (65,7%) диагноз эхинококкоза был подтверждён путём обнаружения протосколексов *E. granulosus*. В двух случаях (4,3%) в исследуемых пробах были обнаружены только единичные крючья личинок этого паразита, что являлось достаточным основанием для подтверждения диагноза эхинококкоза. У 3 пациентов (6,4%) эхинококковая природа кист была подтверждена путём отсроченного проведения патоморфологических исследований операционного материала с изготовлением гистологических срезов. В этих препаратах наблюдались характерные признаки строения паразита — наличие характерной бесклеточной оболочки и внутреннего герминативного слоя, при этом протосколексы и их фрагменты не были обнаружены. Такие кисты были отнесены к категории ацефалоцист (рис. 3).

В остальных 11 случаях (23,4%) диагноз эхинококкоза был отвергнут на основании отсроченных патоморфологических исследований.

ОБСУЖДЕНИЕ

В случаях эхинококкоза установление окончательного диагноза является основанием для проведения послеоперационной противопаразитарной терапии, направленной на предотвращение рецидивов заболевания [2]. Неоспоримым доказательством эхинококкоза служат результаты патоморфологических исследований операционного материала. В рутинной хирургической практике, как правило, проводятся отсроченные патоморфологические исследования гистологических срезов кисты, результаты которых оказываются известны через несколько

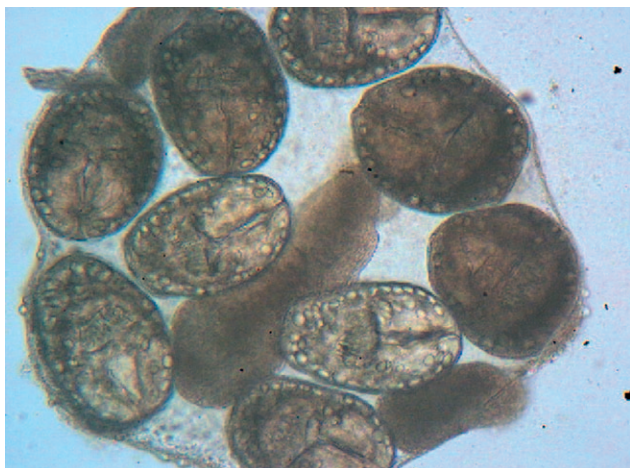


Рис. 1. Протосколексы эхинококка в выводковой капсуле. $\times 400$.

Fig. 1. Echinococcal protoscoleces in a brood capsule. $\times 400$.

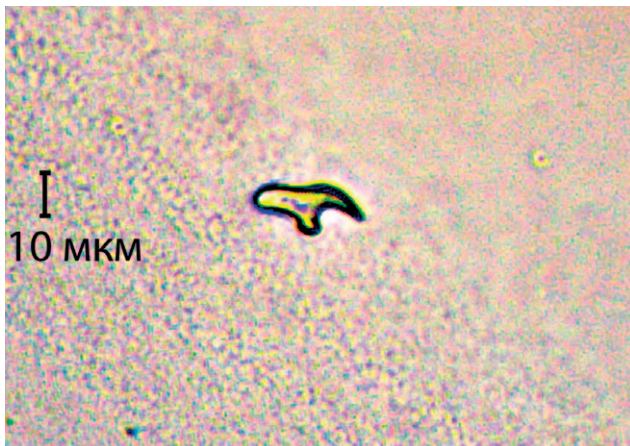

Рис. 2. Крючок протосколекса эхинококка. $\times 400$.

Fig. 2. Hook of the echinococcal protoscolex. $\times 400$.

дней [8]. При различных способах эхинококкэктомии в распоряжение патоморфолога поступает киста целиком или её фрагменты. Гистологическое исследование позволяет идентифицировать значимые структурные элементы эхинококковой кисты, которые включают фиброзную капсулу, хитиновую оболочку и герминативный слой. Иногда в срез могут попадать выводковые капсулы и отдельные протосколексы. Эффективность данного исследования во многом зависит от качества хирургического материала, его подготовки к исследованию и квалификации патоморфолога. При изготовлении срезов из фрагментированных участков кисты гистологическая картина может быть нетипичной [отсутствует хитиновая и (или) герминативная оболочка, протосколексы и их фрагменты], что в значительной степени затрудняет идентификацию паразита.

При исследовании осадка жидкого содержимого кисты диагноз может быть без затруднений подтверждён путём обнаружения протосколексов или их крючьев. И только в случаях негативного результата исследования будет возникать необходимость проведения гистологических исследований.

ЗАКЛЮЧЕНИЕ

Таким образом, микроскопия операционного материала по *cito* с целью обнаружения морфологических признаков паразитарной природы кисты является высокоэффективным экспресс-методом, позволяющим в кратчайшие сроки, практически во время проведения операции, подтвердить диагноз эхинококкоза. Так, из 36 пациентов с окончательным диагнозом «эхинококкоз» микроскопия операционного материала по *cito* позволила подтвердить диагноз в 33 случаях (91,7%), и только трём пациентам с ацефалоцистами (8,3%) потребовалось проведение дополнительных отсроченных исследований гистологических срезов операционного материала.

ДОПОЛНИТЕЛЬНО

Источник финансирования. Авторы заявляют об отсутствии внешнего финансирования при проведении исследования.

СПИСОК ЛИТЕРАТУРЫ

1. Онищенко Г.Г. Государственная политика по укреплению здоровья российской нации // Вестник Северного (Арктического) федерального университета. Серия «Гуманитарные и социальные науки». 2016. № 4. С. 76–83.
2. Паразитарные болезни человека (протозоозы и гельминтозы) / под ред. В.П. Сергиева, Ю.В. Лобзина, С.С. Козлова. 3-е изд. Санкт-Петербург: Фолиант, 2016. 639 с.
3. Лобзин Ю.В., Козлов С.С. Изменение климата, как один из факторов, определяющих расширение спектра паразитарных болезней в Вооруженных Силах РФ // Изменения климата и здоровье населения России в XXI веке: сборник материалов

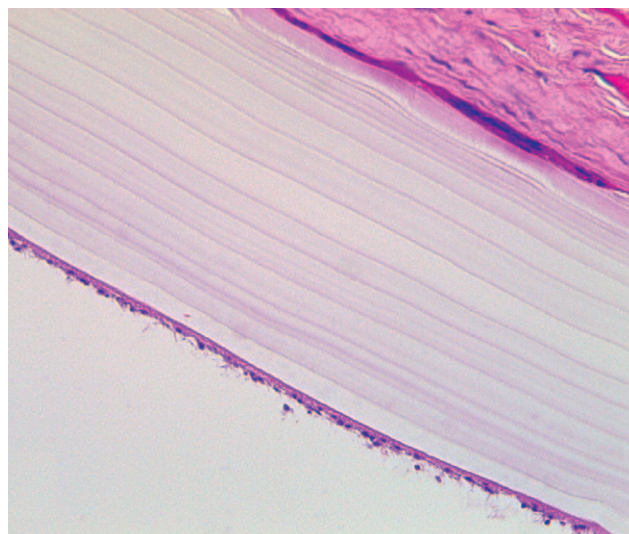


Рис. 3. Ацефалоциста. Типичное строение стенки эхинококкового пузыря. $\times 400$.

Fig. 3. Acephalocyst. The typical structure of the echinococcal bladder wall. $\times 400$.

Конфликт интересов. Авторы декларируют отсутствие явных и потенциальных конфликтов интересов, связанных с публикацией настоящей статьи.

Вклад авторов. Все авторы подтверждают соответствие своего авторства международным критериям ICMJE (все авторы внесли существенный вклад в разработку концепции, проведение исследования и подготовку статьи, прочли и одобрили финальную версию перед публикацией).

ADDITIONAL INFORMATION

Funding source. This study was not supported by any external sources of funding.

Competing interests. The authors declare that they have no competing interests.

Authors' contribution. All authors made a substantial contribution to the conception of the work, acquisition, analysis, interpretation of data for the work, drafting and revising the work, final approval of the version to be published and agree to be accountable for all aspects of the work.

международного семинара; Москва, 5–6 апреля 2004 г. Москва: АдамантЪ, 2004. С. 166–170.

4. О состоянии санитарно-эпидемиологического благополучия населения в Российской Федерации в 2021 году: государственный доклад. Москва: Федеральная служба по надзору в сфере защиты прав потребителей и благополучия человека, 2022. С. 228–233.

5. Барт Н.Г., Золотухин С.Н., Васильев Д.А. Ветеринарно-санитарная экспертиза при эхинококкозе // Актуальные вопросы ветеринарной науки: материалы международной научно-практической конференции. Ульяновск, 2015. С. 183–186.

6. Guerrant R.L., Walker D.H., Weller P.F. Tropical infectious diseases: principles, pathogens and practice. 3rd ed. Elsevier, 2011. 1143 p.
7. Баженов Л.Г., Турсунов Н.Т., Козлов С.С. Возможности диагностики эхинококкоза различной локализации с помощью

- иммуноферментного анализа // Медицинская паразитология и паразитарные болезни. 2010. № 4. С. 55–57.
8. Шевченко Ю.Л., Назыров Ф.Г. Хирургия эхинококкоза. Москва: Династия, 2016. 288 с.

REFERENCES

1. Onishchenko GG. State policy to improve the health of the Russian nation. *Bulletin of the Northern (Arctic) Federal University. Series "Humanities and Social Sciences"*. 2016;(4):76–83. (In Russ).
2. Sergiev VP, Lobzin YuV, Kozlov SS, editors. *Parasitic human diseases (protozooses and helminthiases)*. 3rd ed. St. Petersburg: Foliant; 2016. 639 p. (In Russ).
3. Lobzin YuV, Kozlov SS. Climate change as one of the factors determining the expansion of the spectrum of parasitic diseases in the armed forces of the Russian Federation. In: *Changes in climate and health of the population of Russia in the XXI century: collection of materials of the international seminar; Moscow, April 5–6, 2004*. Moscow: Adamant; 2004. P. 166–170. (In Russ).
4. *On the state of sanitary and epidemiological well-being of the population in the Russian Federation in 2021: state report*. Moscow: Federal Service for Supervision of Consumer Rights Protection and Human Welfare, 2022. P. 228–233. (In Russ).
5. Bart NG, Zolotukhin SN, Vasiliev DA. Veterinary and sanitary expertise in echinococcosis. In: *Topical issues of veterinary science: materials of the international scientific-practical conference*. Ulyanovsk; 2015. P:183–186. (In Russ).
6. Guerrant RL, Walker DH, Weller PF. *Tropical infectious diseases: principles, pathogens and practice*. 3rd ed. Elsevier; 2011. 1143 p.
7. Bazhenov LG, Tursunov NT, Kozlov SS. Possibilities of diagnosing echinococcosis of various localization using enzyme immunoassay. *Medical Parasitology and Parasitic Diseases*. 2010;(4):55–57. (In Russ).
8. Shevchenko YuL, Nazyrova FG. *Surgery for echinococcosis*. Moscow: Dinastiya; 2016. 288 p. (In Russ).

ОБ АВТОРАХ

* Гаврилюк Тимофей Васильевич;

адрес: Россия, 194044, Санкт-Петербург,
ул. Академика Лебедева, д. 6;
ORCID: <https://orcid.org/0000-0001-7102-0672>;
eLibrary SPIN: 9515-3727; e-mail: Gtv-25@mail.ru

Козлов Сергей Сергеевич, д.м.н., профессор;
ORCID: <https://orcid.org/0000-0003-0632-7306>;
eLibrary SPIN: 5519-6057; e-mail: infectology@mail.ru

Захаркив Юрий Федорович, к.м.н., доцент;
ORCID: <https://orcid.org/0000-0002-3453-7557>;
eLibrary SPIN: 6541-9803; e-mail: zuffbiology@gmail.com

Мокроусов Владимир Николаевич, к.м.н.;
ORCID: <https://orcid.org/0000-0002-3604-1790>;
e-mail: mokrousovvn@mail.ru

Саулевич Андрей Валерьевич, к.м.н.;
ORCID: <https://orcid.org/0000-0001-6756-3105>;
eLibrary SPIN: 9356-8410; e-mail: saulevich_andrei@mail.ru

Абдулазизов Ибрагим Гирамудинович;
ORCID: <https://orcid.org/0000-0003-3679-0422>;
e-mail: ibra_zizov@mail.ru

Турицин Владимир Сергеевич, к.м.н., доцент;
ORCID: <https://orcid.org/0000-0001-9066-0026>;
eLibrary SPIN: 2022-1869; e-mail: turicin_spb@mail.ru

AUTHORS' INFO

* **Timofey V. Gavrilyuk**, MD;
address: 6, Academician Lebedev St.,
St. Petersburg, 194044, Russia;
ORCID: <https://orcid.org/0000-0001-7102-0672>;
eLibrary SPIN: 9515-3727; e-mail: Gtv-25@mail.ru

Sergey S. Kozlov, MD, Dr. Sci. (Med.), Professor;
ORCID: <https://orcid.org/0000-0003-0632-7306>;
eLibrary SPIN: 5519-6057; e-mail: infectology@mail.ru

Yuriy F. Zakharkiv, MD, Cand. Sci. (Med.), Associate Professor;
ORCID: <https://orcid.org/0000-0002-3453-7557>;
eLibrary SPIN: 6541-9803; e-mail: zuffbiology@gmail.com

Vladimir N. Mokrousov, MD, Cand. Sci. (Med.);
ORCID: <https://orcid.org/0000-0002-3604-1790>;
e-mail: mokrousovvn@mail.ru

Andrey V. Saulevich, MD, Cand. Sci. (Med.);
ORCID: <https://orcid.org/0000-0001-6756-3105>;
eLibrary SPIN: 9356-8410; e-mail: saulevich_andrei@mail.ru

Ibragim G. Abdulazizov, MD;
ORCID: <https://orcid.org/0000-0003-3679-0422>;
e-mail: ibra_zizov@mail.ru

Vladimir S. Turitsin, MD, Cand. Sci. (Med.), Associate Professor;
ORCID: <https://orcid.org/0000-0001-9066-0026>;
eLibrary SPIN: 2022-1869; e-mail: turicin_spb@mail.ru

* Автор, ответственный за переписку / Corresponding author