

Лечение atopического дерматита и бронхиальной астмы. Клиническое наблюдение

М.С. Шогенова^{✉1,2}, С.Х. Хутуева¹, Л.С. Шогенова²

¹ГБУЗ «Центр аллергологии и иммунологии» Минздрава Кабардино-Балкарской Республики, Нальчик, Россия;

²ФГБОУ ВО «Кабардино-Балкарский государственный университет им. Х.М. Бербекова», Нальчик, Россия

Аннотация

Приведен опыт успешного применения препарата дупилумаб у пациентки с тяжелым течением atopического дерматита и бронхиальной астмы. Проведена оценка эффективности биологической терапии препаратом дупилумаб 300 мг подкожно в течение 52 нед T2-ассоциированных заболеваний, включающих сочетание тяжелого течения atopического дерматита и бронхиальной астмы неконтролируемого течения по материалам истории болезни пациентки Ц., 2006 г.р., с основным диагнозом: atopический дерматит, распространенная форма, тяжелое течение; сопутствующим: бронхиальная астма, персистирующее течение, неконтролируемая, средней степени тяжести. Выполнено динамическое мониторирование общего анализа крови с подсчетом абсолютного числа эозинофилов в периферической крови. Исследование показало высокую эффективность и безопасность биологической терапии дупилумабом 300 мг подкожно каждые 2 нед на протяжении 52 нед при сочетании тяжелого течения atopического дерматита и бронхиальной астмы неконтролируемого течения у пациентки Ц., 2006 г.р. Обследование «Аллергочип ALEX²» позволило установить молекулярные компоненты первичных причинных аллергенов, прогнозировать течение аллергического заболевания, осуществить успешные элиминационные мероприятия в отношении пищевых аллергенов, сохранить максимальный набор питательных веществ в рационе пациента. Терапия дупилумабом при тяжелом течении atopического дерматита и бронхиальной астмы неконтролируемого течения приводит к клинически значимому улучшению течения болезней, контролю симптомов заболеваний. При atopическом дерматите выявлены снижение зуда кожных покровов, нормализация сна, повышение качества жизни. При бронхиальной астме достигнуты сокращение обострений, нормализация показателей функции дыхания, полный контроль заболевания. Таргетный биологический препарат дупилумаб прицельно воздействует на ключевые звенья патогенеза atopического дерматита и бронхиальной астмы и снижает бремя тяжелых заболеваний. Следовательно, применение дупилумаба при atopическом дерматите и бронхиальной астме способствует достижению контроля заболеваний и улучшению качества жизни пациента.

Ключевые слова: atopический дерматит, бронхиальная астма, дети, тяжелые формы, биологическая терапия, ИЛ-4, ИЛ-13, дупилумаб
Для цитирования: Шогенова М.С., Хутуева С.Х., Шогенова Л.С. Лечение atopического дерматита и бронхиальной астмы. Клиническое наблюдение. Терапевтический архив. 2022;94(3):427–433. DOI: 10.26442/00403660.2022.03.201430

CASE REPORT

Principles of modern diagnosis and treatment of atopic dermatitis and bronchial asthma: Clinical case

Madina S. Shogenova^{✉1,2}, Svetlana H. Hutueva¹, Laura S. Shogenova²

¹Allergology and Immunology Center, Nalchik, Russia;

²Berbekov Kabardino-Balkarian State University, Nalchik, Russia

Abstract

This article presents the experience of successful use of the drug dupilumab in a patient with severe atopic dermatitis and bronchial asthma. The effectiveness of biological therapy with dupilumab 300 mg subcutaneously for 52 weeks of T-2 associated diseases, including a combination of severe atopic dermatitis and bronchial asthma, uncontrolled course based on the case history of patient Ts., born in 2006 with the diagnosis "Main: atopic dermatitis, common form, severe course. Concomitant diagnosis: bronchial asthma, persistent course, uncontrolled, moderate severity". Dynamic monitoring of the total blood count with the calculation of the absolute number of eosinophils in peripheral blood was performed. The study showed high efficacy and safety of biological therapy with dupilumab 300 mg subcutaneously every 2 weeks for 52 weeks with a combination of severe atopic dermatitis and bronchial asthma, uncontrolled course in patient Ts (Born in 2006). The examination of the ALEX² allergochip made it possible to establish the molecular components of the primary causal allergens, predict the course of an allergic disease, and carry out successful elimination measures against food allergens, preserving the maximum set of nutrients in the patient's diet. Dupilumab therapy in severe atopic dermatitis and uncontrolled bronchial asthma leads to clinically significant improvement in the course of diseases, control of disease symptoms. Atopic dermatitis shows a decrease in itching of the skin, normalization of sleep, improvement of quality of life. With bronchial asthma, a reduction in exacerbations, normalization of respiratory function indicators, complete control of the disease has been achieved. The targeted biological drug dupilumab has a targeted effect on the key links in the pathogenesis of atopic dermatitis and bronchial asthma and reduces the burden of severe diseases. Therefore, the use of dupilumab in atopic dermatitis and bronchial asthma contributes to achieving disease control and improving the patient's quality of life.

Keywords: atopic dermatitis, bronchial asthma, children, severe forms, biological therapy, IL-4, IL-13, dupilumab

For citation: Shogenova MS, Hutueva SH, Shogenova LS. Principles of modern diagnosis and treatment of atopic dermatitis and bronchial asthma: Clinical case. *Terapevticheskii Arkhiv (Ter. Arkh.)*. 2022;94(3):427–433. DOI: 10.26442/00403660.2022.03.201430

Информация об авторах / Information about the authors

[✉]Шогенова Мадина Суфьяновна – д-р мед. наук, глав. врач ГБУЗ «Центр аллергологии и иммунологии», проф. каф. факультетской терапии ФГБОУ ВО КБГУ, глав. внештатный аллерголог-иммунолог Минздрава КБР. Тел.: +7(938)694-77-78; e-mail: shogmad@yandex.ru; ORCID: 0000-0001-8234-6977

Хутуева Светлана Ханафиевна – д-р мед. наук, проф., зав. аллерго-иммунологическим отд-нием ГБУЗ «Центр аллергологии и иммунологии». ORCID: 0000-0002-8572-0706

Шогенова Лаура Станиславовна – студентка 6-го курса медицинского фак-та ФГБОУ ВО КБГУ. ORCID: 0000-0001-8048-1278

[✉]Madina S. Shogenova. E-mail: shogmad@yandex.ru; ORCID: 0000-0001-8234-6977

Svetlana H. Hutueva. ORCID: 0000-0002-8572-0706

Laura S. Shogenova. ORCID: 0000-0001-8048-1278

Введение

Атопический дерматит (АтД) – это мультифакториальное воспалительное заболевание кожи, характеризующееся зудом, хроническим рецидивирующим течением и возрастными особенностями локализации и морфологии очагов поражения [1]. Термин «атопия» впервые в 1923 г. применен А. Соса и соавт. и означал предрасположенность опосредованных реакций гиперчувствительности I типа к иммуноглобулину E (IgE) [2]. В настоящее время распространенность атопических заболеваний, включая АтД, бронхиальную астму (БА), аллергический ринит и пищевую аллергию, имеет тенденцию к росту во всем мире [3]. Международные критерии постановки диагноза АтД были сформулированы в 1980 г. М. Hanifin и соавт. [4]. Основные диагностические критерии АтД – это зуд, полиморфизм, типичное расположение высыпаний, поражение кожи лица и разгибательных поверхностей у детей грудного и младшего возраста; у детей более старшего возраста и взрослых лиц — лихенификация и расчесы в области сгибов конечностей, хроническое рецидивирующее течение дерматита, семейный анамнез по атопии (астма, аллергический риноконъюнктивит, АтД).

В основе развития БА, АтД, аллергического конъюнктивита лежит патофизиологический механизм T2-опосредованного иммунного воспаления, в котором ключевую роль играют цитокины – интерлейкины (ИЛ)-4, 13 [5]. АтД характеризуется хроническим воспалением, иммунной дисрегуляцией, дисфункцией кожного барьера и наличием у большинства больных IgE-опосредованной сенсибилизации к пище и аллергенам окружающей среды [6]. По данным литературы, у 80% детей, страдающих АтД, отмечается отягощенный семейный анамнез [7, 8]. У 20–43% детей с АтД в последующем развивается БА и вдвое чаще – аллергический ринит [9]. АтД оказывает существенное влияние на качество жизни пациентов и их семей, вызывая физические, эмоциональные и социальные проблемы.

За последние 20 лет произошли прогрессивные изменения в лечении тяжелых форм БА и АтД, в том числе внедрение в практическое здравоохранение таргетной терапии, направленной на ингибирование ИЛ-4, 13, связанное с достижениями в понимании единого патогенеза T2-ассоциированных заболеваний, в частности АтД и БА. Ингибирование ИЛ-4, 13 ведет к контролю над воспалением и является эффективным подходом к терапии. Применение лекарственных препаратов, направленных на ингибирование цитокинов, позволяет эффективно справиться с проявлениями АтД тяжелого и среднетяжелого течения, а также с тяжелыми формами БА. Важно, что в отличие от гормональных или иммуносупрессирующих препаратов применение таргетной терапии характеризуется благоприятным профилем безопасности [10]. Затруднения, возникающие при лечении больных с тяжелым АтД, в совокупности с существенным влиянием заболевания на качество жизни пациентов требуют поиска новых методов лечения [11]. Как известно, в основе патогенеза воспаления при БА и АтД в определенной степени лежат общие механизмы, что дало возможность создать первый препарат, применяющийся при этих заболеваниях [12].

Первым в мире таргетным биологическим препаратом для лечения АтД стал дупилумаб, получивший разрешение на применение в медицинской практике от Управления по контролю пищевых продуктов и лекарств в США и Европейского агентства лекарственных средств в 2017 г.

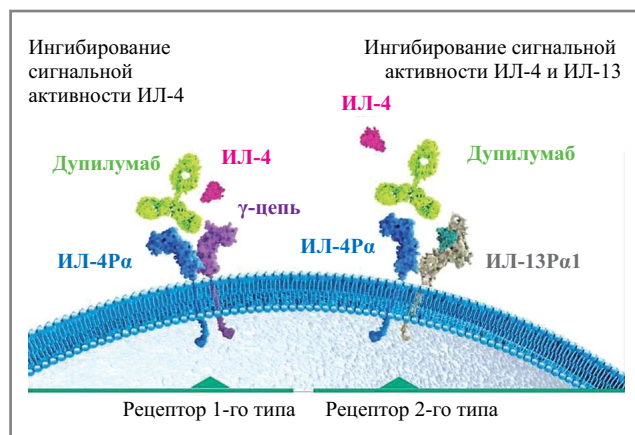


Рис. 1. Механизм действия дупилумаба. ИЛ-4Rα – α-субъединица рецептора ИЛ-4; ИЛ-13Rα1 – α1-субъединица рецептора ИЛ-13.

Fig. 1. The mechanism of action of dupilumab. IL-4Rα – alpha subunit of the IL-4 receptor; IL-13Rα1 – alpha subunit-1 of the IL-13 receptor.

и зарегистрированный в России 4 апреля 2019 г. Дупилумаб – человеческое рекомбинантное моноклональное антитело, направленное на α-субъединицу рецептора ИЛ-4 и блокирующее сигнальные пути ИЛ-4, 13 [13]. Механизм действия дупилумаба основан на ингибировании сигнальной активности ИЛ-4 посредством связывания с рецепторами – ИЛ-4 и 13 (рис. 1).

Результаты post-hoc-анализа данных 4 рандомизированных плацебо-контролируемых клинических исследований фазы 3 – LIBERTY AD SOLO 1 и 2, LIBERTY AD CHRONOS и LIBERTY AD CAFÉ подтверждают, что дупилумаб, таргетно подавляя T2-воспаление, может помочь оптимизировать лечение целого ряда сопутствующих T2-ассоциированных воспалительных заболеваний у пациентов с АтД – не только самого АтД, но и БА, которые довольно часто сочетаются у одного пациента [14]. Механизм действия дупилумаба и прогнозируемый успех клинических исследований в ближайшем будущем могут расширить перспективы его применения при АтД и БА [15]. Дупилумаб рекомендуется пациентам в возрасте от 6 лет и старше при АтД средней и тяжелой степени тяжести и отсутствии противопоказаний: дупилумаб 200 или 300 мг раствор для подкожного введения каждые 2 нед. При БА рекомендуется детям с 12 лет 200 или 300 мг 1 раз в 2 нед для подкожного введения, а также в качестве дополнительной поддерживающей терапии взрослых пациентов с плохо контролируемым тяжелым хроническим полипозным риносинуситом*.

Описание клинического наблюдения

Первичный результат клинического наблюдения был представлен авторами ранее [16]. В дальнейшем наблюдение и лечение пациентки продолжились, были получены новые данные и результаты лечения, что послужило поводом для публикации настоящей работы.

В ГБУЗ «Центр аллергологии и иммунологии» поступила пациентка Ц., 2006 г.р. с диагнозом «Атопический дерматит, распространенная форма, тяжелое течение, фаза обострения».

Пациентка Ц., 2006 г.р., проживает в г. Нальчике. 03.08.2020 была доставлена бригадой скорой помощи г. Нальчика в ал-

*Инструкция по медицинскому применению лекарственного препарата Дупиксент® РУ № ЛП-005440 от 04.04.2019.

Таблица 1. Интерпретация результатов «Аллергочип ALEX²»
Table 1. Interpretation of the results of Allergochip ALEX²

<0,3 kUA/L	0,3–1 kUA/L	1–5 kUA/L	5–15 kUA/L	>15 kUA/L
0	1	2	3	4
Отрица- тельный или неопреде- ленный	Низкий уровень IgE	Уме- ренный уровень IgE	Высокий уровень IgE	Очень высокий уровень IgE

лерго-иммунологическое (педиатрическое) отделение ГБУЗ «Центр аллергологии и иммунологии». Основные жалобы: кожные зудящие высыпания, сухость кожи, приступы удушья 2–3 раза за ночь, кашель малопродуктивный, одышка при нагрузках, свистящее дыхание, беспокойный ночной сон, зуд глаз, носа, заложенность носа весной и летом.

Анамнез болезни. С самого рождения ребенок находился на искусственном вскармливании молочной смесью «Малютка». Уже в 1-й месяц жизни у ребенка появились аллергические высыпания на коже с дальнейшим прогрессированием. В 2 мес ребенок переведен на вскармливание смесью на основе гидролизата казеина. При осмотре врачом выставлен клинический диагноз: АтД, распространенная форма, тяжелое течение. Лечение проводилось у участкового педиатра, у врача-аллерголога-иммунолога в ГБУЗ «Центр аллергологии и иммунологии», в стационаре ГБУЗ «Кожно-венерологический диспансер» Минздрава КБР. Получала диетотерапию, антигистаминные препараты, гормональные средства (преднизолон *per os* 5 мг/с, местное лечение). С 2007 г. – обострения АтД до 3–4 раз в год, с назначением системных кортикостероидов (КС). Заболевание имеет непрерывно-рецидивирующее течение, периоды ремиссии непродолжительные, в 2010 г. – обследование и лечение в РДКБ ФГАОУ ВО «РНИМУ им. Н.И. Пирогова» (г. Москва). С 2010 г. установлена инвалидность по тяжести течения АтД. В 2011 г. по поводу лечения АтД выезжала в Германию, но по возвращении, через 6 мес, кожные зудящие высыпания рецидивировали с новой силой, распространенностью и тяжестью. В последующем для коррекции терапии и купирования обострений проводились госпитализации в детское аллерго-иммунологическое отделение ГБУЗ «Центр аллергологии и иммунологии» до 3 раз год. Системные КС назначались короткими курсами 3 раза в год (преднизолон *per os* до 10 мг/с). В 2012 г. с марта по октябрь возникали сезонные проявления зуда глаз, носа, неба, ушей, насморка, заложенности носа, слезотечения. Получала интраназальные КС, антигистаминные препараты в период обострения. В августе 2019 г. впервые развились приступы удушья. Выставлен диагноз БА. До настоящего времени проявления БА беспокоят круглый год, базисная терапия: Симбикорт Турбухалер от 4,5/160 до 18/640 мкг/с.

Аллергологический анамнез семьи отягощен: БА у 2 младших сестер, у отца – сезонный аллергический ринит и конъюнктивит в сезон цветения сорных трав с августа по октябрь. Лекарственные препараты без особенностей. Пищевые продукты: в раннем детстве при употреблении молочных продуктов – резкое обострение АтД, в ответ на употребление яблок и орехов возникает сильный зуд слизистых полости рта, губ. Прививки: вакцинирована по индивидуальному графику. Контакт с пылью вызывает чиханье, насморк.

Анамнез жизни. Ребенок от первой беременности. Беременность в III триместре отягощена хронической гипок-

сией плода. Состояние после рождения удовлетворительное. В родильном доме – вскармливание смесью на основе белка коровьего молока. Мать умерла в 2016 г. от рака молочной железы. Ребенок проживает с отцом в городе рядом с городским парком.

Объективный осмотр. Состояние ребенка тяжелое по основному заболеванию. Эмоциональный тонус снижен. Легко возбудима, беспокоит интенсивный кожный зуд. Пониженного питания, масса тела 35 кг, рост 150 см. Индекс массы тела 15,5. Кожные покровы лица, затылочной области, шеи, сгибательной поверхности верхних и нижних конечностей сухие, шелушащиеся, с трещинами, следами расчесов. Папулезные высыпания, эскориации на коже туловища. Геморрагические корочки в области голеней, большие участки гиперемии, инфильтрации, шелушения. Зев не гиперемирован. Заднешейные лимфатические узлы увеличены. Носовое дыхание затруднено. Одышки нет, частота дыхания 16–18 в минуту. Перкуторно определяется легочный звук с коробочным оттенком. Аускультативно: в легких дыхание жесткое, масса сухих свистящих хрипов, выдох удлиннен. Тоны сердца звучные, ритмичные. Частота сердечных сокращений 78 в минуту. Психомоторное развитие соответствует возрасту.

Диагноз. Основной: АтД, распространенная форма, тяжелое течение, фаза обострения. Оценка по шкале SCORAD (Scoring of Atopic Dermatitis) 94,4 балла. Сопутствующий: БА, персистирующее течение, неконтролируемая, средней степени тяжести, фаза обострения. Аллергический ринит, сезонный, фаза обострения. Аллергический конъюнктивит, сезонный, фаза обострения. Поллиноз (деревья, сорные). Синдром оральной аллергии.

Пациентке Ц. были проведены лабораторные и функциональные исследования. Проводилось динамическое мониторирование общего анализа крови с подсчетом абсолютного числа эозинофилов в периферической крови:

$$\begin{aligned} & \text{абсолютное число эозинофилов} = \\ & = \text{лейкоциты} \times \text{эозинофилы} / 100. \end{aligned}$$

Аллергологическое исследование включало определение специфических IgE-антител к 300 аллергенам по технологии ALEX². Аллергочип ALEX² представляет собой количественный диагностический тест *in vitro*, измеряющий аллерген-специфический IgE и общий IgE в сыворотке и плазме крови человека. Мультикомпонентный твердофазный аллергочип предназначен для подтверждения клинических диагнозов, сопровождающихся повышением содержания IgE, в сочетании с другими клиническими данными и результатами диагностических тестов. Интерпретация результатов представлена в **табл. 1**.

Проведенное аллергологическое обследование позволило уточнить спектр причинных аллергенов (**табл. 2**).

Лечение пациентки проводилось препаратом дупилумаб 300 мг подкожно каждые 2 нед на протяжении 52 нед. Эффективность терапии оценивалась на протяжении 52 нед. Критерии эффективности терапии АтД оценивались в динамике по шкале SCORAD, которая предусматривает балльную оценку 6 объективных симптомов: эритема, отек/папулезные элементы, корки/мокнутые, эскориации, лихенификация/шелушение, сухость кожи. Для оценки эффективности терапии БА использованы Asthma Control Test (ACT), а также исследование функции внешнего дыхания (ФВД) методом спирометрии до лечения и на протяжении терапии. Выполнено динамическое мониторирование общего анализа крови с подсчетом абсолютного числа эозинофилов в периферической крови.

Обсуждение

Из протестированных 300 аллергенов 64 – выше предела обнаружения 0,3 kU/L. Общий IgE составил 2645 kU/L. Установлена полисенсibilизация к атопическим аллергенам пыльцы деревьев, сорняков, злаков, домашним пылевым и амбарным клещам, эпидермальным аллергенам, к пищевым продуктам животного происхождения, специям, фруктам, орехам. Наличие сенсibilизации к плесневым и дрожжевым грибам, в частности *Malassezia sympodialis* (22,92 kU/L), является маркером тяжести течения АтД, что отражает клиническое течение заболевания.

Сенсibilизация к аллергенным молекулам, которые являются маркерами перекрестной реактивности между различными источниками аллергенов, позволяет определять терапевтическую тактику по ведению пациента и установить пищевые аллергены. Так, у пациентки Ц. 2006 г.р. обнаружена перекрестно-реактивная сенсibilизация к аллергенам белков PR-10, белкам – переносчикам липидов (nsLTPs), цистеиновым протеазам, запасным белкам, липокалинам и аргининкиназе.

Установлена сенсibilизация к главному аллергену пыльцы березы Bet v 1 (41,1 kU/L), основной сенсibilизирующей молекуле, что объясняет кросс-реактивность IgE между пыльцой орешника Cor a 1.0103 (40,65 kU/L), ольхи Aln g 1 (32,73 kU/L), бука Fag s 1 (37,8 kU/L). Bet v 1 является прототипом всех аллергенов PR-10 пыльцы букоцветных, сырых фруктов, орехов, овощей, бобовых и отвечает за перекрестные аллергические реакции между пыльцой и пищевыми продуктами. Так, наличие сенсibilизации к аллергену яблока Mal d 1 (8,77 kU/L), клубники Fra a1+3 (8,62 kU/L), фундука Cor a 1.0401 (11,99 kU/L), арахиса Ara h 8 (5,71 kU/L) и сои Gly m 4 (22,11 kU/L) объясняет синдром оральной аллергии у пациентки, который относят к легким проявлениям аллергии. Белки PR-10 являются термолабильными, что позволило рекомендовать употребление в пищу термически обработанных пищевых продуктов и исключить истинную аллергию к яблоку и арахису, так как за развитие этих реакций отвечают другие молекулы аллергенов яблока (Mal d 2, Mal d 3) и арахиса (Ara h 1, Ara h 2), на которые не выявлена сенсibilизация.

Также выявлена сенсibilизация к nsLTPs. Постенница Par j 2 (0,60 kU/L) – сорная трава – и персик Pru p 3 (0,73 kU/L) входят в семейство аллергенов nsLTP и являются маркерами сенсibilизации. Аллергические симптомы, связанные с аллергией на персик, варьируют от синдрома оральной аллергии до тяжелых анафилактических реакций. Pru p 3 имеет высокую степень перекрестной реактивности между ботанически близкими видами (например, косточковыми) и может вызывать анафилаксию. Устойчив к нагреванию и пищеварению. Обнаружена сенсibilизация к кунжуту – Ses i 1 (0,54 kU/L), который является запасным белком, связанным с клиническими реакциями вплоть до анафилаксии. Аллергены устойчивы к нагреванию и пищеварению. Пациентке рекомендовано исключить из рациона персик, кунжут.

Диагностированная сенсibilизация у пациентки Ц. 2006 г.р. может приводить к развитию тяжелых анафилактических реакций, что определяет пищевые ограничения у конкретного пациента и применение набора для неотложной помощи (включая автоинжектор адреналина).

Сенсibilизация к аллергенам цистеиновых протеаз, таким как американский клещ домашней пыли Der f 1 (41,43 kU/L), европейский клещ домашней пыли Der p 1 (39,88 kU/L), а также к аргининкиназе Bla g 9 (1,34 kU/L) и липокаину Bos d 2 (20,46 kU/L) вызывает ингаляционные симптомы в виде аллергического риноконъюнктивита

Таблица 2. Аллергологическое обследование – «Аллергочип ALEX²»

Table 2. Allergological examination – Allergochip ALEX²

	Пыльца злаков	1
Пыльца	Пыльца деревьев	4
	Пыльца сорняков	3
Клещи	Домашние клещи и амбарные клещи	4
	Плесень и дрожжевые грибы	4
Микроорганизмы	Бобовые культуры	4
	Продукты растительного происхождения	Злаки
Специи		4
Фрукты		3
Продукты животного происхождения	Орехи и семена	3
	Яйцо	2
	Рыба и морепродукты	1
Яды и насекомые	Мясо домашних животных	2
	Таракан	3
Перхоть животных	Домашний скот	4
PR-10		4
LTPs		1
Запасные белки		4
Липокалин		4
NPC2		4
Аргининкиназа		2
Общий IgE (kU/L)		2645

Примечание. PR-10 – белки, NPC2 – белки, LTPs – белки – переносчики липидов.

та и аллергической астмы, что клинически подтверждено наличием симптомов у пациентки. Рекомендуется избегать аллергенов и использовать специальные чехлы для одеял, матрасов, подушек, что снизит аллергенную нагрузку.

Благодаря проведенному исследованию обнаружена сенсibilизация к куриному яйцу (2,45 kU/L). Аллергические симптомы, связанные с куриным яйцом, включают тяжелые анафилактические реакции, а также желудочно-кишечные симптомы и ухудшение состояния кожи у людей, страдающих АтД, что позволяет исключить из рациона питания этот продукт.

Таким образом, проведенное аллергологическое обследование при помощи аллергочипа ALEX² позволило установить молекулярные компоненты первичных причинных аллергенов, прогнозировать течение аллергического заболевания, осуществлять успешные элиминационные мероприятия в отношении пищевых аллергенов, сохранив максимальный набор питательных веществ в рационе пациента.

Обоснование для назначения дупилумаба. Учитывая тяжесть течения заболевания АтД, прием системных КС короткими курсами 3 раза в год (преднизолон *per os* 10 мг/с) с непродолжительным эффектом, поражение кожных покровов 94,4 балла, сопутствующее заболевание – БА, неконтролируемая, средней степени тяжести, ребенку назначен дупилумаб 300 мг 1 раз в 2 нед подкожно на протяжении

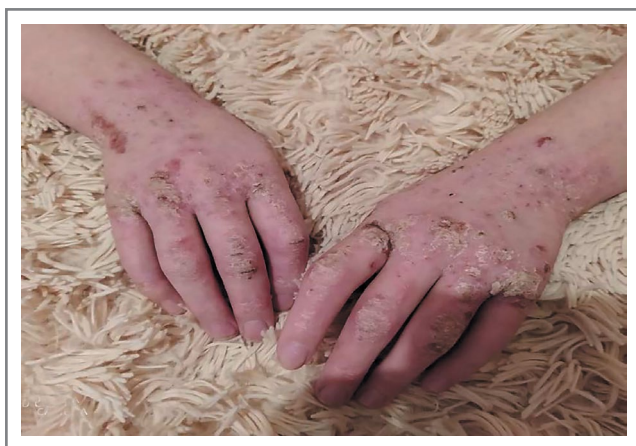

Рис. 2. Состояние рук пациентки Ц. на момент поступления (03.08.2020).

Fig. 2. The condition of patient's C. hands at the time of receipt admission (03.08.2020).

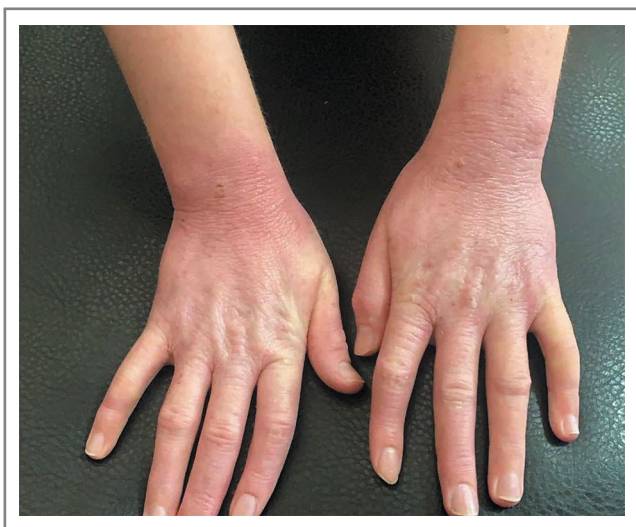

Рис. 3. Состояние рук пациентки Ц. после введения 1-й инъекции.

Fig. 3. The condition of patient's C. hands after the 1st injection.

52 нед. Терапия биологическим препаратом дупилумаб 300 мг проводится за счет средств Территориального фонда обязательного медицинского страхования КБР в рамках обязательного медицинского страхования.

Анализ состояния пациентки в динамике лечения с помощью различных шкал индексов показал, что до начала терапии дупилумабом 300 мг поражение кожного покрова при АтД у пациентки Ц. по шкале SCORAD составило 94,4 балла (рис. 2).

После введения 1-й инъекции дупилумаба 300 мг наблюдалось значительное улучшение показателей по шкале SCORAD (40,1 балла) при АтД (рис. 3).

В период лечения БА имела неконтролируемое течение, как видно по АСТ-тесту (11 баллов). После введения 1-й инъекции стабилизировалось течение БА, АСТ-тест составил 19 баллов (рис. 4).

Объем форсированного выдоха за 1-ю секунду (ОФВ₁) измеряли с использованием спирометра при форсированном выдохе. При поступлении значение ОФВ₁ составило 62% должного. После введения 1-й инъекции дупилумаба

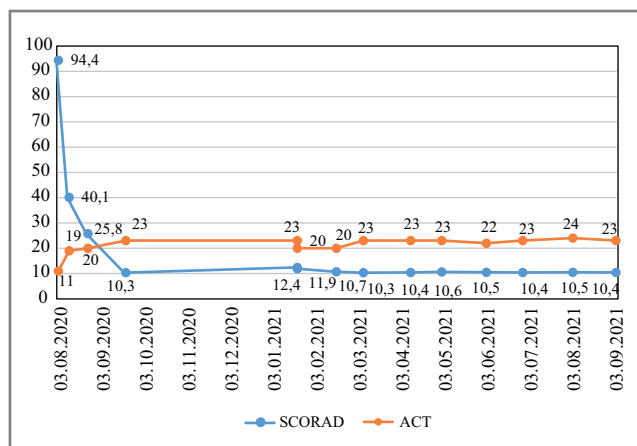


Рис. 4. Динамика показателей шкал SCORAD и АСТ (баллы).

Fig. 4. Dynamics of indicators of SCORAD and ACT scales (points).

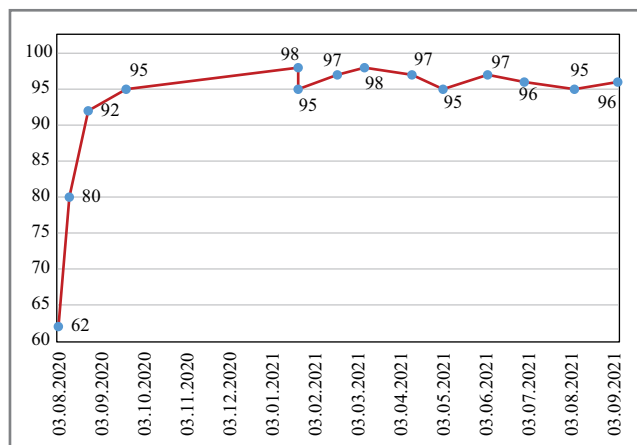


Рис. 5. Динамика ОФВ₁ (% должных величин).

Fig. 5. Dynamics of forced expiratory volume (% of the predicted values).

300 мг улучшились показатели ФВД – ОФВ₁ (80% должных величин). На протяжении 2 мес (август, сентябрь) отмечалась выраженная положительная динамика клинического показателя дыхания (рис. 5).

Следовательно, на фоне проводимой терапии дупилумабом достигнут контроль над течением БА, что подтверждается положительной динамикой показателей ФВД, а также снижением объема воспалительного поражения кожного покрова согласно шкале SCORAD.

Учитывая сложности в оценке активности аллергического процесса у больных АтД, особенно при тяжелом, непрерывно рецидивирующем течении, представляется актуальным исследование клинической значимости эозинофилов крови у детей АтД. При поступлении пациентки на лечение количество эозинофилов в крови в абсолютных значениях – 200 кл/мкл, но при проведении лечения дупилумабом этот показатель варьировал до 2058 кл/мкл в максимальных значениях, в последующем продолжая колебания 72–75 кл/мкл в процессе лечения (рис. 6).

В октябре 2020 г. у пациентки Ц. была диагностирована вирусная пневмония (COVID-19), в связи с чем инъекции дупилумаба 300 мг приостановлены. Обострение АтД в период приостановления терапии незначительно, купировано местными гормональными средствами. После

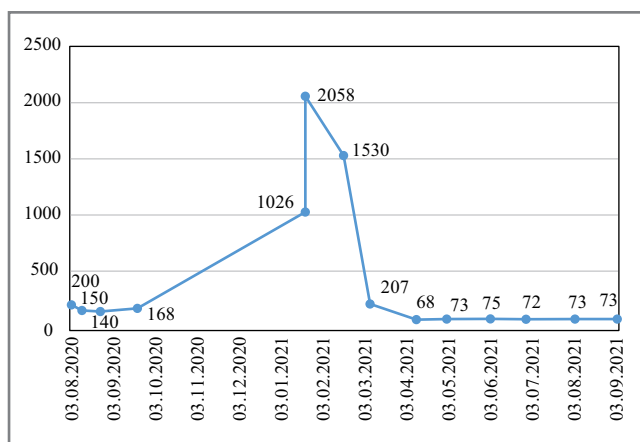


Рис. 6. Динамика количества эозинофилов крови (кл/мкл).
Fig. 6. Dynamics of the number of blood eosinophils (cl/mcl).

выздоровления от вирусного заболевания биологическая терапия АтД и БА продолжена. При очередных введениях дупилумаба 300 мг 21.11.2020, 27.01.2021 и 25.02.2021 зарегистрировано проходящее повышение уровня эозинофилов в крови от 1026 до 2058 кл/мкл, что связано с механизмом действия препарата и согласуется с гипотезой о том, что дупилумаб блокирует миграцию эозинофилов в ткани за счет ингибирования продукции эотаксина вследствие блокирования ИЛ-4, 13, но не влияет на продукцию эозинофилов или выход эозинофилов из костного мозга [6]. В последующем значения уровня эозинофилов достигли нормальных значений. Таким образом, зависимость значения эозинофилов крови от активности воспалительного процесса подтверждает динамика показателя на фоне терапии дупилумабом при стихании аллергического воспаления.

Далее 14.05.2021 введена очередная доза препарата. По результатам наблюдения кожные покровы очистились, приступов удушья не отмечалось (**рис. 7**).

Шкала SCORAD соответствовала 10,6 балла, АСТ-тест – 23 балла, показатели ФВД соответствовали нормальным значениям. Улучшение ОФВ₁ у девочки-подростка было быстрым и устойчивым на протяжении всего 52-недельного периода наблюдения. Индекс SCORAD через 9 мес снизился в среднем на 80 баллов. Следует отметить, что у пациентки с первоначально повышенным значением эозинофилов крови отмечено снижение его уровня на фоне лечения более чем в 2 раза.

Заключение

Появление биологических препаратов, направленных на основные цитокины, участвующие в формировании Т2-воспаления при АтД и БА, открыло новые возможности для достижения контроля заболеваний.

Терапия дупилумабом у подростков с тяжелым АтД приводит к клинически значимому улучшению признаков и симптомов АтД, снижению зуда и повышению качества жизни, а также значимому сокращению обострений БА, улучшению функции легких, улучшению контроля и уменьшению дозы оральных глюкокортикостероидов. Таргетный биологический препарат дупилумаб способен прицельно воздействовать на ключевые звенья патогенеза АтД и БА и снижать бремя тяжелого заболевания.




Рис. 7. Состояние рук пациентки Ц. в процессе лечения (14.09.2021).

Fig. 7. The condition of patient's C. hands during treatment (09.14.2021).

Следовательно, применение дупилумаба при АтД и БА способствует достижению контроля заболевания и улучшению качества жизни пациента.

Выражаем признательность Территориальному фонду обязательного медицинского страхования Кабардино-Балкарской республики за возможность лечения пациента таргетным препаратом дупилумаб, а также ООО «Центр диагностики аллергии» за спонсорское участие на диагностическом этапе ведения пациента и сотруднику ГБУЗ «Центр аллергологии и иммунологии» Минздрава Кабардино-Балкарской Республики Е.Л. Муждабаевой за помощь в сборе данных и обработке информации.

Информированное согласие на публикацию. Авторы получили письменное согласие законных представителей пациента на анализ медицинских данных и фотографий.

Consent for publication. Written consent was obtained from the patient for all of accompanying images within the manuscript.

Соответствие принципам этики. Протокол исследования был одобрен локальным этическим комитетом (ГБУЗ «Центр аллергологии и иммунологии» Минздрава КБР, протокол №3-2022 от 31.01.2022). Одобрение и процедуру проведения протокола получали по принципам Хельсинкской конвенции.

Ethics approval. The study was approved by the local ethics committee of (Allergology and Immunology Center, Nalchik, Protocol No.3-2022 dated January 31, 2022). The approval and procedure for the protocol were obtained in accordance with the principles of the Helsinki Convention.

Конфликт интересов. Авторы заявляют об отсутствии конфликта интересов.

Conflict of interests. The authors declare no conflict of interest.

Список сокращений


АтД – атопический дерматит
 БА – бронхиальная астма
 ИЛ – интерлейкин
 КС – кортикостероид
 ОФВ₁ – объем форсированного выдоха за 1-ю секунду

ФВД – функция внешнего дыхания
 АСТ – Asthma Control Test
 IgE – иммуноглобулин E
 SCORAD – Scoring of Atopic Dermatitis

ЛИТЕРАТУРА/REFERENCES

1. Клинические рекомендации 2021 «Атопический дерматит». Режим доступа: https://www.cr.minzdrav.gov.ru/clin_recomend-2021 Ссылка активна на 02.02.2022 [Clinical practice guidelines 2021 "Atopic dermatitis". Available at: https://www.cr.minzdrav.gov.ru/clin_recomend-2021. Accessed: 02.02.2022 (in Russian)]. DOI:10.36691/RJA1474
2. Coca AF, Cooke RA. On the classification of the phenomena of hypersensitiveness. *J Immunol.* 1923;8:163-82.
3. Price KN, Krase JM, Loh TY, et al. Racial and ethnic disparities in global atopic dermatitis clinical trials. *Br J Dermatol.* 2020;183(2):378-80. DOI:10.1111/bjd.18938
4. Hanifin M, Rajka N. Diagnostic features of atopic dermatitis. *Acta Dermatol Venerol.* 1980;114:146-8. DOI:10.2340/00015555924447
5. Gandhi NA, Bennett BL, Graham NM, et al. Targeting key proximal drivers of type 2 inflammation in disease. *Nat Rev Drug Discov.* 2016;15(1):35-50. DOI:10.1038/nrd4624
6. Čepelak I, Dodig S, Pavić I. Filaggrin and atopic march. *Biochem Med (Zagreb).* 2019;29(2):020501. DOI:10.11613/BM.2019.020501
7. Максимова Ю.В., Свечникова Е.В., Максимов В.Н., и др. Полиморфизм некоторых генов иммунного ответа при атопическом дерматите. Клиническая дерматология и венерология. 2015;14(5):24-7 [Maksimova YuV, Svechnikova EV, Maksimov VN, et al. Polymorphism of some immune response genes in atopic dermatitis. *Klinicheskaya Dermatologiya i Venerologiya.* 2015;14(5):24-7 (in Russian)]. DOI:10.17116/klinderma201514524-27
8. Свечникова Е.В., Маршани З.Б., Ушакова Д.В., Ойноткинова О.Ш. Дупилумаб в практике врача: клинический случай пациента с тяжелой формой атопического дерматита. *Клиническая дерматология и венерология.* 2019;18(6):768-75 [Svechnikova EV, Marshani ZB, Ushakova DV, Oinotkinova OS. Dupilumab in the clinical practice: Clinical case of severe atopic dermatitis. *Klinicheskaya Dermatologiya i Venerologiya.* 2019;18(6):768 (in Russian)]. DOI:10.17116/klinderma201918061768
9. Жестков А.В., Побежимова О.О. Основные аспекты иммунопатогенеза атопического дерматита у детей. *Аллергология и иммунология в педиатрии.* 2021;3(66):27-34 [Pobezhimova OO, Zhestkov AV. The main aspects of the immunopathogenesis of atopic dermatitis in children. *Allergology and immunology in pediatrics.* 2021;18(3):27-34 (in Russian)]. DOI:10.53529/2500-1175-2021-3-27-34
10. Круглова Л.С., Шатохина Е.А., Руднева Н.С. Эффективность и безопасность дупилумаба в комплексном лечении пациентов с тяжелым атопическим дерматитом. *Медицинский алфавит.* 2021;9:39-3 [Kruglova LS, Shatohina EA, Rudneva NS. Efficacy and safety of dupilumab in complex treatment of patients with severe atopic dermatitis. *Medical Alphabet.* 2021;18(9):39-43 (in Russian)]. DOI:10.33667/2078-5631-2021-9-39-43
11. Ревякина В.А., Геппе Н.А., Малахов А.Б., и др. Биологические препараты в терапии атопического дерматита и бронхиальной астмы: фокус на дупилумаб. *Педиатрия. Consilium Medicum.* 2021;2:129-37 [Reviakina VA, Geppe NA, Malakhov AB, et al. Biological drugs in the therapy of atopic dermatitis and bronchial asthma: focus on dupilumab. *Pediatrics. Consilium Medicum.* 2021;18(2):129-37 (in Russian)]. DOI:10.26442/26586630.2021.2.201053
12. Крысанов И.С., Крысанова В.С., Карпов О.И., Ермакова В.Ю. Экономическое бремя тяжелой бронхиальной астмы и атопического дерматита и влияние на него дупилумаба. *Качественная клиническая практика.* 2020;(3):15-26 [Krysanov IS, Krysanova VS, Karpov OI, Ermakova VYu. Influence of dupilumab on the economic burden of severe asthma and atopic dermatitis. *Kachestvennaya Klinicheskaya Praktika.* 2020;18(3):15-26 (in Russian)]. DOI:10.37489/2588-0519-2020-3-15-26
13. Круглова Л.С., Генслер Е.М. Атопический дерматит: новые горизонты терапии. *Медицинский алфавит. Дерматология.* 2019;1(7):29-32 [Kruglova LS, Gensler EM. Atopic dermatitis: new horizons of therapy. *Medical Alphabet.* 2019;1(7):29-32 (in Russian)]. DOI:10.33667/2078-5631-2019-1-7(382)-29-32
14. Boguniewicz M, Beck LA, Sher L, et al. Dupilumab Improves Asthma and Sinusoidal Outcomes in Adults with Moderate to Severe Atopic Dermatitis. *J Allergy Clin Immunol Pract.* 2021;9(3):1212-23.e6. DOI:10.1016/j.jaip.2020.12.059
15. Фомина Д.С., Сердотецкова С.А., Гаджиева М.К., Луценко Л.С. Опыт применения дупилумаба в комплексной терапии бронхиальной астмы и атопического дерматита у взрослых в реальной клинической практике: обзор литературы и клинические примеры. *Практическая пульмонология.* 2019;3:84-93 [Fomina DS, Serdotetskova SA, Gadzhieva MK, Lutsenko LS. The experience of using dupilumab in the complex therapy of bronchial asthma and atopic dermatitis in adults in real clinical practice: literature review and clinical examples. *Practical Pulmonology.* 2019; 3: 84-93 (in Russian)].
16. Хутуева С.Х., Шогенова М.С., Алиева И.З., Шогенова Л.С. Новые возможности терапии Т2-ассоциированных заболеваний. *Consilium Medicum.* 2021;23(8):662-7 [Hutueva SH, Shogenova MS, Alieva IZ, Shogenova LS. New possibilities of therapy of T2-associated diseases. *Consilium Medicum.* 2021;23(8):662-7 (in Russian)]. DOI:10.26442/20751753.2021.8.201183

Статья поступила в редакцию / The article received: 11.02.2022



OMNIDOCTOR.RU