



Коррекция нежелательных явлений при лечении туберкулеза у пациентки с системной красной волчанкой

М. И. РОМАНОВА¹, Э. В. ВАНИЕВ¹, Д. О. ЧУРКИН¹, А. В. АБРАМЧЕНКО^{1,2}, А. И. ГАЙДА¹, О. В. ЛОВАЧЕВА¹, А. Г. САМОЙЛОВА¹

¹ ФГБУ «Национальный медицинский исследовательский центр фтизиопульмонологии и инфекционных заболеваний» МЗ РФ, Москва, РФ

² ФГАОУ ВО «РНИМУ им. Н. И. Пирогова» МЗ РФ, Москва, РФ

РЕЗЮМЕ

Представлен клинический случай химиотерапии лекарственно-чувствительного быстро прогрессирующего туберкулеза легких у пациентки с системной красной волчанкой, получающей постоянно глюкокортикостероиды. Из-за возникших нежелательных явлений при использовании схемы из препаратов 1 ряда была проведена их полная отмена и сразу переход на препараты 2 ряда. Своевременное решение о полной отмене схемы ХТ препаратами 1 ряда, вызвавшей НЯ, бесперебойное начало введения индивидуальной схемы (Bq, Lzd, Lfx, Tzd) позволило добиться у пациентки излечения туберкулеза легких и бронхов. При этом были получены данные об эффективном и безопасном использовании схемы (Bq, Lzd, Lfx, Tzd) для лечения туберкулеза на фоне приема ГКС по поводу СКВ.

Ключевые слова: туберкулез, системная красная волчанка, бедаквилин, теризидон, коморбидность, глюкокортикостероиды.

Для цитирования: Романова М. И., Ваниев Э. В., Чуркин Д. О., Абрамченко А. В., Гайда А. И., Ловачева О. В., Самойлова А. Г. Коррекция нежелательных явлений при лечении туберкулеза у пациентки с системной красной волчанкой // Туберкулёз и болезни лёгких. – 2023. – Т. 101, № 4. – С. 80–86. <http://doi.org/10.58838/2075-1230-2023-101-4-80-86>

Management of Adverse Events during Treatment of Tuberculosis in the Patient with Systemic Lupus Erythematosus

M. I. ROMANOVA¹, E. V. VANIEV¹, D. O. CHURKIN¹, A. V. ABRAMCHENKO^{1,2}, A. I. GAYDA¹, O. V. LOVACHEVA¹, A. G. SAMOYLOVA¹

¹ National Medical Research Center of Phthisiopulmonology and Infectious Diseases, Russian Ministry of Health, Moscow, Russia

² Pirogov Russian National Research Medical University, Russian Ministry of Health, Moscow, Russia

ABSTRACT

The article describes a clinical case of chemotherapy for drug susceptible rapidly progressive pulmonary tuberculosis in a patient with systemic lupus erythematosus taking glucocortico-steroids on regular basis. Due to adverse events that occurred when using the regimen of first line drugs, the patient discontinued taking first line drugs and was immediately switched to second line drugs. A timely decision to completely cancel the chemotherapy regimen with first line drugs that caused AE, the immediate start of the individual regimen (Bq, Lzd, Lfx, and Tzd) made it possible to cure pulmonary and bronchial tuberculosis in this patient. At the same time, data were obtained on the effective and safe use of tuberculosis treatment regimen (Bq, Lzd, Lfx, and Tzd) while taking GCS for SLE.

Key words: tuberculosis, systemic lupus erythematosus, bedaquiline, terizidone, comorbidity, glucocortico-steroids.

For citations: Romanova M. I., Vaniev E. V., Churkin D. O., Abramchenko A. V., Gayda A. I., Lovacheva O. V., Samoylova A. G. Management of adverse events during treatment of tuberculosis in the patient with systemic lupus erythematosus. *Tuberculosis and Lung Diseases*, – 2023. Vol. 101, no. 4, pp. 80–86 (In Russ.) <http://doi.org/10.58838/2075-1230-2023-101-4-80-86>

Для корреспонденции:
Романова Мария Игоревна
E-mail: RomanovaMI@nmrc.ru

Correspondence:
Maria I. Romanova
Email: RomanovaMI@nmrc.ru

Введение

Системная красная волчанка (СКВ) – хроническое воспалительное аутоиммунное заболевание неизвестной этиологии с разнообразием проявлений. Заболевание характеризуется периодами обострений и относительных ремиссий, в патологический процесс вовлекаются органы или системы органов в различных комбинациях [11].

Известно, что инфекционные осложнения у четверти больных СКВ становятся причиной смерти. Риск их развития связан как с люпус-опосредованными факторами, так и с терапией глюкокортикостероидами (ГКС) и другими иммуносупрессантами [4, 9].

Согласно литературным данным, частота заболевания туберкулезом у пациентов с СКВ находится в прямой зависимости от уровня распространен-

ния туберкулеза в популяции. В странах с низким бременем туберкулеза коморбидность этих двух заболеваний не достигает 2% среди пациентов, получающих ГКС и другие иммуносупрессивные препараты (США 0%, Греция 0,6%, Франция и Испания 1,35%) [3]. В Турции ежегодная заболеваемость туберкулезом среди пациентов с СКВ достигает 150 на 100 тыс. пациентов, в Индии 2450 на 100 тыс. пациентов [6, 8]. Высокая заболеваемость туберкулезом у больных СКВ в первую очередь связана с использованием иммуносупрессивной терапии [5]. Также имеет значение нарушение иммунной системы при СКВ (снижение функции макрофагов, В-клеток и естественных киллеров, дендритных клеток, замедленные реакции гиперчувствительности), что может привести к трансформации латентной туберкулезной инфекции в туберкулез или, при инфицировании микобактериями туберкулеза (МБТ), к быстрому развитию и прогрессированию заболевания [5, 6, 8]. У больных СКВ при развитии туберкулеза преобладают милиарные (до 50% случаев) и внелегочные формы [10]. Несвоевременность диагностики туберкулеза у больных СКВ связана со стертой клинической картиной на фоне приема ГКС [1]. Лечение туберкулеза у пациентов с СКВ также является сложным процессом, что обусловлено сочетанием различных медикаментозных препаратов, нежелательными явлениями, сопровождающимися их применением на фоне осложнений, вызванных длительным течением СКВ.

Клиническое наблюдение

Пациентка Т. (50 лет) поступила 27.09.2021 для обследования и лечения в ФГБУ «НМИЦ ФПИ» МЗ РФ. Из анамнеза известно, что в возрасте 14 лет у нее впервые диагностирована аутоиммунная гемолитическая анемия (АИГА), лечение не проводилось. Через год появилась общая слабость, субфебрильная лихорадка, усилилась анемия. Был назначен преднизолон в дозе 40 мг/сут, что дало эффект в виде нормализации температуры и купирования слабости. После дообследования в стационаре подростка с АИГА, на основании стойкой ложноположительной реакции Вассермана (при лабораторном подтверждении отсутствия сифилиса), обнаружения ЛЕ-клеток, нарастания титра антинуклеарного фактора (АНФ) до 1:320, состояние было расценено как системная красная волчанка. Клинических проявлений активности заболевания отмечено не было, доза преднизолона составила 10 мг/сут.

В возрасте 16 лет у пациентки впервые обнаружена тромбоцитопения до 85 тыс./мкл на фоне отмены преднизолона. Проведено 6 плазмаферезов, на фоне метилпреднизолона (4 мг/сут) и аспирина (0,25 мг/сут) показатели крови нормализовались. Далее пациентка постоянно получала преднизолон в дозе 10 мг/сут.

В период с 19 до 31 года у пациентки регулярно возникали обострения СКВ, сопровождавшиеся артритом, артралгиями мелких суставов кистей рук, утренней скованностью, болями в межлопаточной области и шее. Пациентка самостоятельно увеличивала дозу преднизолона до 20 мг/сут, потом постепенно снижала до 10 мг/сут. При очередной госпитализации в возрасте 34 лет (20 лет после начала заболевания) были выявлены признаки цереброваскулита, акомплементемия, титр АНФ 1:80. Тогда дозировка глюкокортикоидов была увеличена до 30 мг/сут, с предшествующей пульс-терапией преднизолоном 1000 мг в/в, также проводилось лечение циклофосфаном, винпоцетином, пентоксифилином, глицином, ацетазоламидом. После выписки из стационара доза преднизолона в течение года постепенно была снижена с 30 до 10 мг/сут. Продолжена пульс-терапия циклофосфаном 400 мг в/в капельно 1 раз в месяц, всего № 6.

У пациентки с 36 до 39 лет было несколько эпизодов обострения СКВ, сопровождавшихся артралгиями, припухлостью фаланг пальцев рук, отеками нижних конечностей, общей слабостью, головкружением. Госпитализации в ревматологическое отделение для коррекции терапии были ежегодными, проводилась пульс-терапия раствором преднизолона и циклофосфана для снижения активности СКВ.

В возрасте 50 лет у пациентки был ишемический инсульт. Во время стационарного лечения по этому поводу больная дообследована, и при КТ ОГК (от 05.05.2021) выявлено объемное образование в корне левого легкого. Проба с аллергеном туберкулезным рекомбинантным и тест Т-SPOT.TB дали отрицательные результаты. Рекомендовано динамическое наблюдение, далее при КТ ОГК от 08.09.2021 отмечена отрицательная динамика – появление зоны инфильтрации в верхней доле левого легкого и бронхогенной двусторонней диссеминации (рис. 1).

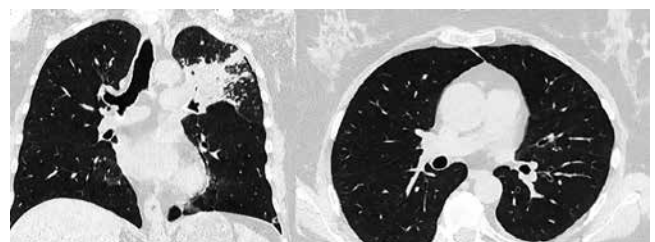


Рис. 1. КТ ОГК от 08.09.2021 пациентка Т.

Fig. 1. Chest CT as of September 08, 2021, Patient T.

Для диагностики госпитализирована в стационар, где выполнена бронхоскопия с биопсиями. Данных об опухолевом процессе в легких не получено. Из жидкости бронхоальвеолярного лаважа, выполненного во время бронхоскопии из зоны поражения легкого, методом ПЦР была получена ДНК *Mycobacterium tuberculosis* (МБТ), не содержащая мутаций, ассоциированных с лекарственной устойчивостью (табл. 1).

Таблица 1. Мониторинг мокроты и жБАЛ на МБТ

Table 1. Monitoring of sputum and BAL for Mycobacterium tuberculosis

Дата забора / материал	Метод и результаты				Лекарственная чувствительность МБТ
	МСК	ПЦР	ВАСТЕС	ППС	
11.09.2021 / жБАЛ	отр	ДНК МБТ	–	–	сохранена
11.09.2021 / мокрота	отр	отр	–	–	–
24.09.2021	Поступление в НМИЦ ФПИ				
25–27.09.2021 / мокрота	1+	ДНК МБТ	Получен рост	Получен рост	сохранена
25.10.2021 / мокрота	отр	отр	отр	отр	–
14.12.2021 / мокрота	отр	отр	отр	отр	–
25.02.2022 / мокрота	отр	ДНК МБТ	отр	отр	сохранена
08.04.2022 / мокрота	отр	отр	отр	отр	–

Примечание: МСК – микроскопия; ПЦР – молекулярно-генетические методы; ВАСТЕС – посев на жидкие среды; ППС – посев на плотные питательные среды.

Пациентка направлена в противотуберкулезный стационар ФГБУ «НМИЦ ФПИ» МЗ РФ с диагнозом: инфильтративный туберкулез верхней доли левого легкого в фазе обсеменения, МБТ (–) (ЛЧ МБТ сохранена к рифампицину и изониазиду), 1 ГДУ. Сопутствующий диагноз: СКВ хронического течения с поражением ЦНС (цереброваскулит), суставов (артрит в анамнезе, артралгии), гематологические нарушения (аутоиммунная гемолитическая анемия, тромбоцитопения в анамнезе), волчаночный нефрит (вне обострения), длительное лечение кортикостероидами и цитостатиками. Вторичный антифосфолипидный синдром (тромбоцитопения в анамнезе, волчаночный антикоагулянт, антитела к кардиолипину – Ig M, Ig G). Нефроптоз правой почки. Болезнь Иценко – Кушинга гипофизарного происхождения. Вертеброгенный мышечно-тонический синдром. Последствия нетравматического внутричерепного кровоизлияния по ишемическому типу с геморрагическим пропитыванием. Стенокардия напряжения, ФК II. Суправентрикулярная экстрасистолия. Асептический некроз головки правой бедренной кости. Лекарственный остеопороз.

Кифосколиотическая деформация шейного отдела позвоночника, функциональный блок сегментов С4–С5, С5–С6, С6–С7.

На момент госпитализации в НМИЦ ФПИ (24.09.2021) получала метилпреднизолон 8 мг, гидроксихлорохин 200 мг, эноксапарин натрия 40 мг, розувастатин 10 мг, холекальцеферол 10 мл, алендронатнатрия 70 мг. При поступлении общее состояние удовлетворительное, жалоб не предъявляет. Сознание ясное. Температура в пределах нормы. Рост 160 см. Масса тела 62 кг. Телосложение нормостеническое. Кожные покровы обычной окраски, наблюдаются множественные экхимозы на руках и ногах. Отеков нет, периферические лимфатические узлы не пальпируются. В легких при аускультации дыхание жесткое, хрипов нет. ЧДД – 17 в мин. Тоны сердца звучные, ритмичные. ЧСС 76 в мин. АД 120/80 мм рт. ст. Живот при пальпации мягкий, безболезненный. Физиологические отправления в норме. В общем анализе крови (ОАК) отмечено повышение лейкоцитов, нейтрофилов, лимфоцитов, СОЭ, снижение моноцитов (табл. 2).

Таблица 2. Мониторинг показателей общего и биохимического анализов крови

Table 2. Monitoring of parameters of general blood count and blood chemistry

Дата	Гемоглобин, г/л	Лейкоциты, × 10 ⁹ /л	Нейтр., × 10 ⁹ /л	Лимф., × 10 ⁹ /л	Мон., × 10 ⁹ /л	СОЭ, мм/ч	СРБ, мг/л	АЛТ, ед/л	АСТ, ед/л
25.09.2021	118	12,32	9,68	1,43	0,97	50	27,47	25	15
28.09.2021	Начало химиотерапии								
9.10.2021	117	7,00	4,68	1,25	0,74	49	91,26	76	102
12.10.2021	Отмена ХТ. С 13.10.21 – 20.10.21 – развертывание индивидуальной ХТ								
25.10.2021	115	8,47	5,72	1,56	0,96	38	7,37	13	19
20.12.2021	130	10,87	8,02	1,87	0,83	10	3,66	11	14
24.02.2022	133	8,37	4,95	2,52	0,79	4	2,3	6	15
12.05.2022	133	9,56	5,22	2,6	0,84	9	2,71	9	14
Норма	(110–180)	4–10,5	1,8–5,5	0,1–0,9	1,2–3	1–10	0–0,5	0–50	0–50

В биохимическом анализе (БХА) крови повышен СРБ (табл. 2). В анализе мокроты 25–27.09.2021 были обнаружены МБТ уже всеми методами, включая бактериоскопию и ДНК МБТ, что свидетельствовало о прогрессировании туберкулеза. Лекарственная устойчивость МБТ отсутствовала (табл. 1).

По решению врачебной комиссии и консультации со специалистами по сочетанной патологии из всех препаратов, которые пациентка получала на момент поступления, продолжен прием только метилпреднизолона в дозе 7 мг/сут и эноксапарина натрия.

Химиотерапия туберкулеза начата 28.09.2021 по режиму лекарственно-чувствительного туберкулеза: изониазид (H), рифампицин (R), через 3 дня добавлен этамбутол (E), со 02.10.2021 присоединен пипразинамид (Z), то есть сформирована полная схема. С 08.10.2021 (на 7 день после ежедневного приема полной схемы и на 11 день приема изониазида и рифампицина) зафиксированы: подъем температуры (преимущественно в вечернее время) до 37,7°С, выраженная слабость, приступы тошноты, потеря аппетита. В ОАК от 09.10.2021 отмечена нормализация лейкоцитов – $7,0 \times 10^9/\text{л}$, нейтрофилов – $4,48 \times 10^9/\text{л}$, моноцитов – $0,74 \times 10^9/\text{л}$, незначительное уменьшение СОЭ (табл. 2). При этом в БХА крови – зафиксировано повышение АЛТ, АСТ и СРБ (табл. 2), что с учетом появившихся клинических проявлений указывало на возникновение даже на фоне ГКС нежелательных явлений (НЯ) на противотуберкулезные препараты.

Для установления динамики процесса в легких к моменту ухудшения состояния, пациентке было досрочно проведено КТ ОГК 12.10.2021, при котором зафиксирована по сравнению с предыдущим КТ ОГК от 08.09.2021 дальнейшая отрицательная динамика в виде увеличения объема инфильтрации в S1-S2 левого легкого, появления новых и увеличение распространенности уже имевшихся участков по типу «дерева в почках» и субсолидных узлов (рис. 2). То есть за 35 дней произошла отрицательная КТ динамика туберкулезного процесса, при этом прием ГКС был постоянным, а химиотерапия туберкулеза продолжалась всего 11 дней и установить ее эффективность не представлялось возможным, хотя нормализовались показатели общего анализа крови.

Учитывая быстрое прогрессирование туберкулеза, невозможность отмены ГКС и появление НЯ

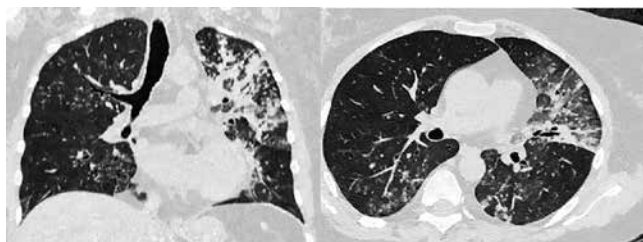


Рис. 2. КТ ОГК от 12.10.2021 пациентки Т.

Fig. 2. Chest CT as of October 12, 2021, Patient T.

на противотуберкулезные препараты первого ряда, врачебная комиссия приняла решение о полной замене схемы ХТ на индивидуальный режим с поэтапным назначением бедаквилина (Bq) (без дозы насыщения), линезолида (Lzd) – 0,6 г/сут, левофлоксацина (Lfx) – 0,5 г/сут, теризидона (Tzd) – 0,5 г/сут. Прием метилпреднизолона (7 мг/сут) и эноксапарина натрия продолжен. Схема химиотерапии препаратами 1 ряда была отменена 12.10.2021, а 13.10.2021 начато развертывание индивидуальной схемы: сначала Bq (без дозы насыщения), через сутки – Lzd и Lfx, через 6 дней добавлен Tzd. Через сутки после отмены схемы, вызвавшей НЯ, пациентка отметила улучшение общего самочувствия, уменьшение тошноты, нормализацию температуры. Через два дня – тошноты нет, нормализовался аппетит, уменьшилась общая слабость. При контрольных лабораторных анализах через 13 дней после отмены предыдущего и начала индивидуального режима отмечено значительное улучшение лабораторных показателей, что свидетельствовало о купировании НЯ и хорошей переносимости новой схемы ХТ (табл. 2). Уже 25.10.2021 (табл. 1) был получен отрицательный (всеми методами) анализ мокроты на МБТ (на этот момент было получено 11 доз препаратов 1 ряда + 13 доз индивидуальной схемы). Это показывает, что препараты 1 ряда были эффективны в отношении МБТ, но продолжение их приема было невозможно из-за НЯ.

При следующем контрольном КТ ОГК через 2 месяца (15.12.2021) зафиксирована положительная динамика: уменьшилось количество участков по типу «дерева в почках» и субсолидных узелков во всех отделах обоих легких, при этом выявлено изменение в виде ателектаза в S1-S2 левого легкого (рис. 3).

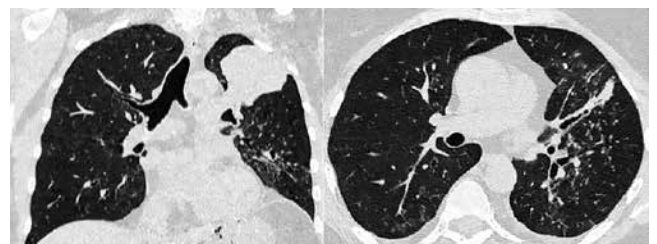


Рис. 3. КТ ОГК от 15.12.2021 пациентки Т.

Fig. 3. Chest CT as of December 15, 2021, Patient T.

Для диагностики состояния бронхов в зоне ателектаза была выполнена ФБС, которая выявила мембранозный стеноз устья верхнезонального бронха левого легкого 1 степени и стеноз В1-2 слева 3 степени. Заключение: посттуберкулезный стеноз бронхов, в результате которого сформировался ателектаз дренируемых ими сегментов легкого. Лечение продолжено без изменений, дальнейшая динамика лабораторных показателей была положительной (табл. 2).

При КТ ОГК от 09.02.2022 – дальнейшая положительная динамика: ателектаз S1-2 левого легкого с четкими границами, объем его уменьшается за счет уплотнения, в других отделах левого легкого и в правом легком – выраженное уменьшение количества и объема изменений по типу «дерево в почках» и субсолидных узелков (рис. 4).

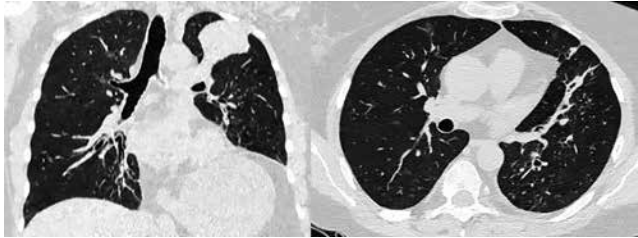


Рис. 4. КТ ОГК от 09.02.2022 пациентка Т.
Fig. 4. Chest CT as of February 09, 2022, Patient T.

В интенсивную фазу ХТ получено 180 доз ПТП (учитывая препараты 1 ряда, так как к ним была сохранена чувствительность МБТ). Решением ВК от 19.04.2022 пациентка переведена на фазу продолжения ХТ – Lzd 0.6, Tzd 0.5, Lfx 0.5 в амбулаторных условиях по месту жительства.

При выписке из НМИЦ ФПИ. Основной диагноз: инфильтративный туберкулез верхней доли левого легкого, фаза обсеменения, туберкулез в-зонального и В-1-2 бронхов левого легкого в стадии излечения с формированием стеноза, МБТ (+) 1 ГДУ.

Сопутствующий диагноз: СКВ хронического течения с поражением ЦНС, суставов, гематологические нарушения, волчаночный нефрит, длительное лечение кортикостероидами и цитостатиками. Вторичный антифосфолипидный синдром. Нефроптоз правой почки. Болезнь Иценко – Кушинга гипофизарного происхождения. Вертеброгенный мышечно-тонический синдром. Последствия нетравматического внутричерепного кровоизлияния по ишемическому типу. Стенокардия напряжения, ФК II. Суправентрикулярная экстрасистолия.

Асептический некроз головки правой бедренной кости. Лекарственный остеопороз. Кифосколиотическая деформация позвоночника.

ХТ туберкулеза у пациентки была завершена после 360 доз, такое решение было принято при лечении лекарственно-чувствительного туберкулеза с учетом следующих факторов: наличие сопутствующего заболевания (СКВ), требующего постоянного приема ГКС, как на фоне противотуберкулезной терапии, так и после ее окончания; недлительного приема препаратов, действующих на МБТ внутриклеточной локализации.

Комментарий

Пациентка, более 35 лет страдающая СКВ, на фоне приема иммуносупрессивной терапии заболела туберкулезом. Процесс выявлен случайно при обследовании по поводу ишемического инсульта – при КТ ОГК обнаружено объемное образование в корне левого легкого. Ожидаемо иммунологические пробы на туберкулез оказались отрицательными из-за медикаментозной иммуносупрессии. Удалось подтвердить диагноз только при исследовании жидкости БАЛ, полученной при бронхоскопии из зоны поражения в легком (обнаружена ДНК МБТ, не содержащая маркеры лекарственной устойчивости к противотуберкулезным препаратам). Туберкулезный процесс быстро прогрессировал, что показало КТ исследование. Назначенная химиотерапия препаратами 1 ряда, согласно сохраненной лекарственной чувствительности МБТ, осложнилась нежелательными явлениями на 2 неделе приема. Своевременное решение о полной отмене схемы ХТ препаратами 1 ряда, вызвавшей НЯ, бесперебойное начало введения индивидуальной схемы (Вq, Lzd, Lfx, Tzd) позволило добиться у пациентки излечения туберкулеза легких и бронхов. При этом были получены данные об эффективном и безопасном использовании схемы (Вq, Lzd, Lfx, Tzd) для лечения туберкулеза на фоне приема ГКС по поводу СКВ.

Конфликт интересов. Авторы заявляют об отсутствии у них конфликта интересов.
Conflict of interests. The authors declare there is no conflict of interest.

ЛИТЕРАТУРА

1. Клюквина Н. Г. Проблема коморбидности при системной красной волчанке // РМЖ. – 2015. – № 7. – С. 370.
2. de Luis A., Pigrau C., Pahissa A., Fernández F., Martínez-Vázquez J. M. Infecciones en 96 casos de lupus eritematoso sistémico // Med. Clin (Barc). – 1990. – Vol. 95, № 1. – P. 24. PMID: 2381245.
3. Falagas M. E., Voidonikola P. T., Angelousi A. G. Tuberculosis in patients with systemic rheumatic or pulmonary diseases treated with glucocorticosteroids and the preventive role of isoniazid: a review of the available evidence // Int. J. Antimicrob. Agents. – 2007. – Vol. 30, № 6. – P. 477–486. <https://doi.org/10.1016/j.ijantimicag.2007.07.010>
4. Janwityanuchit S., Totemchokchyakarn K., Krachangwongchai K., Vatanasuk M. Infection in systemic lupus erythematosus // J. Med. Assoc. Thai. – 1993. – Vol. 76, № 10. – P. 542–548. PMID: 7964223.

REFERENCES

1. Klyukvina N. G. The problem of comorbidity in systemic lupus erythematosus. *RMJ*, 2015, no. 7, pp. 370. (In Russ.)
2. de Luis A., Pigrau C., Pahissa A., Fernández F., Martínez-Vázquez J. M. Infecciones en 96 casos de lupus eritematoso sistémico. *Med. Clin (Barc)*, 1990, vol. 95, no. 1, pp. 24. PMID: 2381245.
3. Falagas M. E., Voidonikola P. T., Angelousi A. G. Tuberculosis in patients with systemic rheumatic or pulmonary diseases treated with glucocorticosteroids and the preventive role of isoniazid: a review of the available evidence. *Int. J. Antimicrob. Agents*, 2007, vol. 30, no. 6, pp. 477–486. <https://doi.org/10.1016/j.ijantimicag.2007.07.010>
4. Janwityanuchit S., Totemchokchyakarn K., Krachangwongchai K., Vatanasuk M. Infection in systemic lupus erythematosus. *J. Med. Assoc. Thai.*, 1993, vol. 76, no. 10, pp. 542–548. PMID: 7964223.

- Jick S. S., Lieberman E. S., Rahman M. U., Choi H. K. Glucocorticoid use, other associated factors, and the risk of tuberculosis // *Arthritis. Rheum.* – 2006. – Vol. 55, № 1. – P. 19–26.
- Malaviya A. N., Chandrasekaran A. N., Kumar A., Shamar P. N. Systemic lupus erythematosus in India // *Lupus.* – 1997. – Vol. 6, № 9. – P. 690–700. <https://doi.org/10.1177/096120339700600903>
- Nossent J., Cikes N., Kiss E., Marchesoni A., Nasonova V., Mosca M., Olesinska M., Pokorny G., Rozman B., Schneider M., Vlachoyiannopoulos P. G., Swaak A. Current causes of death in systemic lupus erythematosus in Europe, 2000–2004: relation to disease activity and damage accrual // *Lupus.* – 2007. – Vol. 16, № 5. – P. 309–317. <https://doi.org/10.1177/0961203307077987>
- Sayarlioglu M., Inanc M., Kamali S., Cefle A., Karaman O., Gul A., Ocal L., Aral O., Konice M. Tuberculosis in Turkish patients with systemic lupus erythematosus: increased frequency of extrapulmonary localization // *Lupus.* – 2004. – Vol. 13, № 4. – P. 274–278. <https://doi.org/10.1191/0961203303lu529xx>
- Steiger S., Ehreiser L., Anders J., Anders H. J. Biological drugs for systemic lupus erythematosus or active lupus nephritis and rates of infectious complications. Evidence from large clinical trials // *Front. Immunol.* – 2022. – № 13. – P. 999704. <https://doi.org/10.3389/fimmu.2022.999704>
- Tam L. S., Li E. K., Wong S. M., Szeto C. C. Risk factors and clinical features for tuberculosis among patients with systemic lupus erythematosus in Hong Kong // *Scand. J. Rheumatol.* – 2002. – № 31. – P. 296–300.
- Zucchi D., Elefante E., Schilirò D., Signorini V., Trentin F., Bortoluzzi A., Tani C. One year in review 2022: systemic lupus erythematosus // *Clin. Exp. Rheumatol.* – 2022. – Vol. 40, № 1. – P. 4–14. <https://doi.org/10.55563/clinexprheumatol/nolysy>
- Jick S. S., Lieberman E. S., Rahman M. U., Choi H. K. Glucocorticoid use, other associated factors, and the risk of tuberculosis. *Arthritis. Rheum.*, 2006, vol. 55, no. 1, pp. 19–26.
- Malaviya A. N., Chandrasekaran A. N., Kumar A., Shamar P. N. Systemic lupus erythematosus in India. *Lupus*, 1997, vol. 6, no. 9, pp. 690–700. <https://doi.org/10.1177/096120339700600903>
- Nossent J., Cikes N., Kiss E., Marchesoni A., Nasonova V., Mosca M., Olesinska M., Pokorny G., Rozman B., Schneider M., Vlachoyiannopoulos P. G., Swaak A. Current causes of death in systemic lupus erythematosus in Europe, 2000–2004: relation to disease activity and damage accrual. *Lupus*, 2007, vol. 16, no. 5, pp. 309–317. <https://doi.org/10.1177/0961203307077987>
- Sayarlioglu M., Inanc M., Kamali S., Cefle A., Karaman O., Gul A., Ocal L., Aral O., Konice M. Tuberculosis in Turkish patients with systemic lupus erythematosus: increased frequency of extrapulmonary localization. *Lupus*, 2004, vol. 13, no. 4, pp. 274–278. <https://doi.org/10.1191/0961203303lu529xx>
- Steiger S., Ehreiser L., Anders J., Anders H. J. Biological drugs for systemic lupus erythematosus or active lupus nephritis and rates of infectious complications. Evidence from large clinical trials. *Front. Immunol.*, 2022, no. 13, pp. 999704. <https://doi.org/10.3389/fimmu.2022.999704>
- Tam L. S., Li E. K., Wong S. M., Szeto C. C. Risk factors and clinical features for tuberculosis among patients with systemic lupus erythematosus in Hong Kong. *Scand. J. Rheumatol.*, 2002, no. 31, pp. 296–300.
- Zucchi D., Elefante E., Schilirò D., Signorini V., Trentin F., Bortoluzzi A., Tani C. One year in review 2022: systemic lupus erythematosus. *Clin. Exp. Rheumatol.*, 2022, vol. 40, no. 1, pp. 4–14. <https://doi.org/10.55563/clinexprheumatol/nolysy>

ИНФОРМАЦИЯ ОБ АВТОРАХ:

ФГБУ «Национальный медицинский исследовательский центр фтизиопульмонологии и инфекционных заболеваний» МЗ РФ
127473, г. Москва, ул. Достоевского, д. 4
Тел.: +7 (495) 681-11-66

Романова Мария Игоревна
Младший научный сотрудник
E-mail: RomanovaMI@nmrc.ru
<https://orcid.org/0000-0002-4132-0049>

Ваниев Эдуард Владимирович
Кандидат медицинских наук,
заведующий 2 терапевтическим отделением
E-mail: edik_vaniev@mail.ru
<https://orcid.org/0000-0002-8098-8009>

Чуркин Денис Олегович
Врач-фтизиатр
E-mail: den.chur@yandex.ru
<https://orcid.org/0000-0002-0880-9723>

Гайда Анастасия Игоревна
Кандидат медицинских наук, младший научный сотрудник
E-mail: GaidaAI@nmrc.ru
<https://orcid.org/0000-0002-3138-6538>

Ловачева Ольга Викторовна
Доктор медицинских наук, профессор, главный научный сотрудник научного отдела дифференциальной диагностики и лечения туберкулеза и сочетанных инфекций
E-mail: olga.lovacheva@yandex.ru
<https://orcid.org/0000-0002-3091-4677>

INFORMATION ABOUT AUTHORS:

National Medical Research Center
of Phthisiopulmonology and Infectious Diseases,
Russian Ministry of Health
4, Dostoevsky St., Moscow, 127473
Phone: +7 (495) 681-11-66

Maria I. Romanova
Junior Researcher
Email: RomanovaMI@nmrc.ru
<https://orcid.org/0000-0002-4132-0049>

Eduard V. Vaniev
Candidate of Medical Sciences,
Head of Therapy Department no. 2
Email: edik_vaniev@mail.ru
<https://orcid.org/0000-0002-8098-8009>

Denis O. Churkin
Phthisiologist
Email: den.chur@yandex.ru
<https://orcid.org/0000-0002-0880-9723>

Anastasia I. Gayda
Candidate of Medical Sciences, Junior Researcher
Email: GaidaAI@nmrc.ru
<https://orcid.org/0000-0002-3138-6538>

Olga V. Lovacheva
Doctor of Medical Sciences, Professor, Chief Researcher
of Research Department for Differential Diagnostics
and Treatment of Tuberculosis and Concurrent Infections
Email: olga.lovacheva@yandex.ru
<https://orcid.org/0000-0002-3091-4677>

Самойлова Анастасия Геннадьевна

Доктор медицинских наук,
заместитель директора по научной работе
E-mail: a.samoilova.nmrc@mail.ru
<https://orcid.org/0000-0001-6596-9777>

ФГАОУ ВО «Российский национальный исследовательский
медицинский университет им. Н. И. Пирогова» МЗ РФ
117997, г. Москва ул. Островитянова, д. 1
Тел.: +7 (495) 434-22-66

Абрамченко Анна Валентиновна

Доцент кафедры фтизиатрии,
младший научный сотрудник отдела
дифференциальной диагностики
и лечения туберкулеза
и сочетанных инфекций
ФГБУ «НМИЦ ФПИ» МЗ РФ
E-mail: AbramchenkoAV@nmrc.ru
<https://orcid.org/0000-0002-9621-9271>

Anastasia G. Samoïlova

Doctor of Medical Sciences,
Deputy Director for Research
Email: a.samoilova.nmrc@mail.ru
<https://orcid.org/0000-0001-6596-9777>

Pirogov Russian National
Research Medical University
1, Ostrovityanova St., Moscow, 117997
Phone: +7 (495) 434-22-66

Anna V. Abramchenko

Associate Professor of Phthiology Department, Junior
Researcher of Research Department for Differential
Diagnostics and Treatment of Tuberculosis and Concurrent
Infections, National Medical Research Center
of Phthiopulmonology and Infectious Diseases,
Russian Ministry of Health
Email: AbramchenkoAV@nmrc.ru
<https://orcid.org/0000-0002-9621-9271>

Поступила 27.02.2023

Submitted as of 27.02.2023