



Роль патологоанатомического заключения «Хронический гастрит» в системе персонифицированной канцерпревенции

А.В. Кононов

ФГБОУ ВО «Омский государственный медицинский университет»
Министерства здравоохранения Российской Федерации, г. Омск, Российская Федерация

Цель обзора. Систематизировать принципы интерпретации морфологических и молекулярно-клеточных признаков, лежащих в основе биопсийной диагностики хронического гастрита, с позиций персонифицированной профилактики рака желудка.

Основные положения. Представлена хроника канцерпревенции как эволюция взглядов о возможности клинической интерпретации структурных изменений слизистой оболочки желудка: ранних предраковых изменений (воспаление, метаплазия, атрофия) и выраженных предраковых изменений (интраэпителиальная неоплазия/дисплазия). Обсуждены протоколы взятия гастробиоптатов и их нарушения, принципы формулировки патологоанатомического заключения (Модифицированная Сиднейская система, OLGA-system) и персонифицированный прогноз риска рака желудка. Молекулярная классификация рака желудка рассмотрена с позиций каскада канцерогенеза и гистологической классификации (ВОЗ-2010). Концептуально обозначены новые молекулярные и клеточные мишени для препарата висмута трикалия дицитрата и практические шаги его применения в профилактике рака желудка при хроническом воспалении слизистой оболочки различной этиологии.

Заключение. Биопсийная диагностика хронического гастрита в сочетании с оценкой структуры генов (генетический полиморфизм) и эпигеномных механизмов (микроРНК) позволяет ранжировать риск рака желудка у конкретного пациента даже при ранних предраковых изменениях слизистой оболочки желудка. Активность гастрита (инфильтрация слизистой оболочки нейтрофильными лейкоцитами) любой этиологии является теоретическим обоснованием применения фармакопрепарата висмута трикалия дицитрата для защиты генома стволовых клеток эпителия желудка в качестве вторичной профилактики рака желудка.

Ключевые слова: хронический гастрит, этиологические формы, предраковые изменения, молекулярная классификация рака желудка, висмута трикалия дицитрат

Конфликт интересов. Статья опубликована при поддержке компании «Астеллас Фарма».

Для цитирования: Кононов А.В. Роль патологоанатомического заключения «Хронический гастрит» в системе персонифицированной канцерпревенции. Российский журнал гастроэнтерологии, гепатологии, колопроктологии. 2018;28(4):91-101. <https://doi.org/10.22416/1382-4376-2018-28-4-91-101>

The Role of the Pathoanatomical Diagnosis «Chronic Gastritis» in the System of Personified Cancer Prevention

Alexey V. Kononov

Omsk State Medical University, Ministry of Healthcare of the Russian Federation, Omsk, Russian Federation

Aim. The aim of the review is to systematize the principles of interpretation of morphological and molecular-cellular signs underlying the biopsy diagnosis of chronic gastritis from the standpoint of personified prevention of gastric cancer.

Background. The chronicle of cancer prevention is presented as an evolution of views on the possibility of clinical interpretation of structural changes in the gastric mucosa such as early (inflammation, metaplasia, atrophy) and pronounced (intraepithelial neoplasia/dysplasia) precancerous changes. The protocols of taking gastric bioplates and their violations, the principles of formulating the pathoanatomical conclusion (Updated Sydney system, OLGA system) and a personalized forecast of the risk of gastric cancer are discussed. Molecular classification of gastric cancer is considered from the standpoint of carcinogenesis cascade and WHO 2010 histological classification. New molecular and cellular targets for the preparation of bismuth tripotassium dicitrate and practical steps of its use in the

prevention of gastric cancer in chronic inflammation of the mucosa of various etiologies are conceptually described.

Conclusion. Biopsy diagnosis of chronic gastritis combined with the evaluation of gene structure (genetic polymorphism) and epigenomic mechanisms (microRNA) allows the risk of gastric cancer to be ranked in a particular patient even with early precancerous changes in the gastric mucosa. The activity of gastritis (infiltration of the mucosa with neutrophilic leukocytes) of any etiology is the theoretical justification for the use of bismuth tripotassium dicitrate pharmacological preparation to protect the genome of stem cells of the gastric epithelium as a secondary prevention of gastric cancer.

Keywords: chronic gastritis, etiological forms, precancerous changes, molecular classification of gastric cancer, bismuth tripotassium dicitrate

Conflict of interest. The article was published with the support of the «Astellas Pharma» company.

For citation: Kononov A.V. The Role of the Pathoanatomical Diagnosis «Chronic Gastritis» in the System of Personified Cancer Prevention. Russian Journal of Gastroenterology, Hepatology, Coloproctology. 2018;28(4):91–101. <https://doi.org/10.22416/1382-4376-2018-28-4-91-101>

Современная концепция профилактики рака желудка сложилась в течение последних 37 лет, если вести отсчет с момента публикации основополагающей статьи В. Morson и L. Sobin [1], в которой было сформулировано представление об эпителиальной дисплазии слизистой оболочки желудка как облигатном предраке. Затем, почти одновременно с открытием *H. pylori*, знаменитый американский патолог Р. Correa выстроил последовательность изменений слизистой оболочки желудка от хронического воспаления через изменения клеточного обновления в виде кишечной метаплазии и атрофии к эпителиальной дисплазии (сегодня — интраэпителиальная неоплазия) и инвазивному раку желудка так называемого кишечного типа — аденокарциноме [2]. Разумеется, эти представления возникли не на пустом месте. Достаточно вспомнить блестящие исследования советского патологоанатома В.Г. Гаршина о воспалительных разрастаниях эпителия желудка и их отношении к проблеме рака [3] или сейчас несправедливо забытые работы Г.Е. Конечного, в которых хронический гастрит прямо обозначен фоном, на котором развивается рак желудка [4]. Однако увлечение научной общественности только что открытым микробом *H. pylori*, причисленным, кстати, в 1994 году Международным агентством по изучению рака ВОЗ к канцерогенам первой группы [5], привело к тому, что именно в идентификации и эрадикации *H. pylori* стали видеть главное направление канцерпревенции. И на определенном этапе это было вполне оправданно. Именно на модели *H. pylori*-инфекции была разработана современная классификация хронического гастрита — Модифицированная Сиднейская система, а впоследствии и система OLGА-system (operative link on gastritis assessment), позволившая ранжировать риск развития рака у конкретного пациента [6, 7]. На основании патологоанатомической оценки атрофии слизистой оболочки в 5 гастробиоптатах, взятых по жестко установленной схеме из тела и антрального отдела желудка, сформулирована количественно обоснованная парадигма: чем выше атрофия слизистой оболочки (стадия хронического гастрита), тем больше риск возникновения рака

желудка кишечного типа. Например, при максимально выраженной атрофии (стадия III–IV) риск рака желудка в 5–6 раз выше, чем в популяции.

Эпидемиологические исследования и проспективные клинические наблюдения в последнее десятилетие подтвердили в целом и каскад Р. Correa, и акцент в предикции рака на атрофии слизистой оболочки желудка как «стартовой площадке» канцерогенеза [8]. Но при этом несправедливо были забыты хронические гастриты/гастропатии, не ассоциированные с *H. pylori*. В «этиологическое равновесие» привел систему канцерпревенции Киотский консенсус [9]. На симпозиуме в Киото была представлена современная этиологическая палитра гастритов (см. таблицу), которая легла в основу

Таблица. Классификация гастрита в проекте Международной классификации болезней одиннадцатого пересмотра [29]

Table. Classification of gastritis in the draft of the 11th Revision of the International Classification of Diseases [29]

<i>Helicobacter pylori</i> -индуцированный гастрит
Лекарственно-индуцированный гастрит
Аутоиммунный гастрит
Гастрит, вызванный специфическими (определенными) причинами: — Лимфоцитарный гастрит. — Болезнь Менетрие. — Аллергический гастрит. — Гастрит при билиарном рефлюксе. — Эозинофильный гастрит.
Инфекционный гастрит (кроме <i>H. pylori</i>): — Флегмона желудка. — Бактериальный гастрит. — Вирусный гастрит. — Микотический гастрит. — Паразитарный гастрит.
Гастрит в проявлениях других заболеваний
Гастрит, вызванный внешними причинами
Гастрит со специфическими эндоскопическими или патоморфологическими проявлениями (этиология неспецифична)
Другие гастриты (без дополнительных указаний)

этого же раздела Международной классификации болезней 11-го пересмотра. И самое важное здесь даже не в том, что наряду с известными этиологическими формами гастрита (хеликобактерный, аутоиммунный, лекарственный, вызванный билиарным рефлюксом) в классификацию введены такие, например, категории: «гастрит со специфическими эндоскопическими или патоморфологическими проявлениями (этиология неспецифична)», «вирусный гастрит», «микотический гастрит». Важно другое: идентифицируя этиологию воспаления, а это важнейшая задача патологоанатома при исследовании гастробиоптатов, патологоанатом этим уже определяет онкологические риски, ассоциированные с этиологией хронического воспаления. Например, *H. pylori*-ассоциированный гастрит — риск аденокарциномы, аутоиммунный гастрит — нейроэндокринной карциномы, EBV-ассоциированный гастрит — EBV-позитивный рак желудка (аденокарцинома или недифференцированный, диффузный рак).

Стандарт патологоанатомического исследования гастробиоптатов

Протоколы эндоскопического исследования и взятия биоптатов слизистой оболочки желудка по протоколам Модифицированной Сиднейской системы и OLGA-system практически идентичны и предполагают набор биоптатов из 5 точек: малая и большая кривизна антрального отдела, угол желудка, малая и большая кривизна тела желудка [6, 7]. Протокол мониторинга предопухолевых изменений желудка (MAPS — management of precancerous conditions and lesions in the stomach), принятый в Евросоюзе с 2011 года, включает 4 точки по большой и малой кривизне антрального отдела и тела желудка и до 4 биоптатов из эндоскопически измененного участка слизистой оболочки [10]. Авторы Маастрихтского консенсуса V полагают возможным ограничиться 4 точками: антральный отдел — большая и малая кривизна на 2 см проксимальнее пилорического канала, тело желудка — большая и малая кривизна на 8 см дистальнее желудочно-пищеводного соединения. Биопсию угла желудка (5-я точка) можно не производить, если в этой зоне нет эндоскопически определяемых изменений [11].

Каждый биоптат должен быть маркирован по месту взятия и помещен в отдельный флакон.

Направление на гистопатологическое (патологоанатомическое) исследование биопсийного материала должно содержать эндоскопическую картину и клинические данные, которые с точки зрения клинициста необходимы патологоанатому для адекватной интерпретации обнаруженных структурных изменений. Пять микроскопических признаков модифицированной Сиднейской системы должны быть описаны в каждом фрагменте слизистой оболочки желудка и ранжированы по визуально-аналоговой шкале: нет признака, выражен слабо, умеренно,

значительно. Оценивать плотность колонизации *H. pylori* по этим параметрам бесполезно ввиду крайней ее вариабельности.

Формулировка патологоанатомического диагноза включает этиологическую гипотезу гастрита: *H. pylori*-ассоциированный, аутоиммунный, лекарственно-индуцированный, комбинированный, смешанный. Именно для оформления патологоанатомом этиологической гипотезы и необходима клиническая информация, предоставленная в направлении на гистопатологическое (патологоанатомическое) исследование, например, о применении пациентом НПВС или о наличии сывороточных антител к антигенам париетальных клеток.

Персонализированный прогноз риска развития рака желудка по системе OLGA выглядит принципиально следующим образом: стадия 0 — риска нет, стадия III–IV — риск в 6 раз выше, чем в популяции. Обозначенные риски определяют последующую кратность эндоскопического исследования с обязательной диагностической биопсией материала, полученного по приведенным выше протоколам. Например, установлена III–IV стадия хронического гастрита — эндоскопия с биопсией показана ежегодно, стадия 0 и отсутствует *H. pylori* — наблюдение не требуется.

Эта с виду стройная система мониторинга разбивается о неожиданное, но трудно преодолимое препятствие — систематическое нарушение протокола взятия биоптатов. Исключительно ярко иллюстрируют ситуацию два исследования, выполненные в России и США. В российском исследовании был проведен пересмотр 21 156 гистологических препаратов из материала гастробиопсий 9312 пациентов на предмет возможности персонализированной оценки риска возникновения рака желудка по системе OLGA. Только 375 диагностических случаев (4,03 %) оказались пригодными для этой цели [12]. Не менее впечатляющие результаты получили R. M. Genta и соавт. [13], оценившие 400 738 гастробиоптатов на предмет их соответствия требованиям Модифицированной Сиднейской системы и установившие, что этим требованиям соответствуют только 3,9 % эндоскопических биопсий.

Подобные исследования, вероятно, легли в основу осторожных рекомендаций Киотского консенсуса. Клинический вопрос 14, раздел 3 «Диагноз гастрита»: «Системы градуированной оценки, такие как OLGA и OLGIM, пригодны для стратификации риска развития рака желудка у пациента?» Положение 14 А: «Риск рака желудка коррелирует с выраженностью и распространенностью атрофии слизистой оболочки желудка. Степень рекомендации — сильная, уровень рекомендации высокий, уровень консенсуса 94,7 %». По-иному выглядит ответ на главный вопрос: точно ли определяет риск возникновения рака желудка у конкретного пациента системы OLGA или OLGIM? Положение 14 Б: «Гистологические системы OLGA/OLGIM позволяют ранжировать риски возникновения рака желудка»,

при этом степень рекомендаций эксперты оставили сильной, а вот уровень доказательности обозначили низким при 97,3%-ном согласии [9].

В качестве альтернативы OLGА-system недавно предложен показатель, называемый CGI (corpus-predominant gastritis index) — индекс преобладания (изменений) в теле желудка. Индекс рассчитывается довольно просто: он представляет собой отношение выраженности воспалительных характеристик — активность (нейтрофильные лейкоциты) + воспаление (моноклеарная воспалительная инфильтрация слизистой оболочки), определяемых по Модифицированной Сиднейской системе в теле желудка, к тем же параметрам в антральном отделе. Авторы полагают, что предиктивная ценность CGI выше и проявляется раньше, чем III–IV стадия OLGА.

Воспаление как категория раннего предраккового изменения слизистой оболочки желудка

Уже на момент объявления *H. pylori* канцерогеном первой группы было понятно, что не только и не столько метаболиты бактерии, сколько цитокины запускаемого *H. pylori* воспаления, а также активные формы кислорода, возникающие в зоне воспаления при гибели нейтрофильных лейкоцитов посредством «кислородного взрыва», определяют тот мутагенный потенциал, который и реализуется в соответствии с парадигмой P. Correa у 2 из 100 инфицированных *H. pylori* субъектов на 5–6-м десятилетии жизни в виде рака кишечного типа, то есть аденокарциномы [14]. Подобные размышления привели к пониманию того, что при генетически закрепленном высоком уровне воспалительного ответа «цитокиновый ливень» в слизистой оболочке желудка будет ускорять течение каскада Корреа. Развитие рака желудка наиболее вероятно именно у таких пациентов, и именно они войдут в те 2 % инфицированных, у которых каскад канцерогенеза дойдет до финальной точки. Этим рассуждениям была посвящена основополагающая статья английского гастроэнтеролога и молекулярного генетика Е.М. El-Omar [15]. В ней впервые продемонстрировано, что нуклеотидные замены в установленных точках генов воспалительных цитокинов определяют высокий уровень воспалительного ответа, и продемонстрирована удивительно точная ассоциация между таким полиморфными аллелями гена интерлейкина-1, ключевой молекулы в цитокиновом ответе организма на повреждение, и развитием рака желудка. В многочисленных исследованиях, а затем и мета-анализах, которым дала импульс статья Е.М. El-Omar и соавт., была показана этнозависимость подобных генетических полиморфизмов, наличие как физиологически проявляющихся, так и «молчащих» комбинаций полиморфных аллелей [16]. Например, для популяции юга Западной Сибири «провоспалительная» комбинация, содержащая не менее 3 полиморфных

аллелей, представляла собой: +3953Т и -511 гена IL-1 β , -1082А гена IL-10, -308А гена TNF- α и IL-1RN*2 [17, 18]. Воспалительный ответ, проявляющийся плотным моноклеарным воспалительным инфильтратом собственной пластинки слизистой оболочки, соответствовал у таких пациентов степени III–IV по системе OLGА, то есть самой высокой выраженности воспалительной инфильтрации. Естественно было бы предположить, что именно эта комбинация полиморфных аллелей будет обнаружена и у пациентов с уже состоявшимся раком желудка кишечного типа (аденокарциномой). На выборке 82 пациентов, оперированных по поводу рака желудка кишечного типа, «провоспалительный генотип» был обнаружен только у 40 пациентов [19]. Это значит, что предложенная предиктивная система работает с точностью 50 % — маловпечатляющий результат.

Повысить предиктивность позволило бы выявление ассоциаций эпигеномных механизмов регуляции воспаления в сочетании с имеющимся набором полиморфных аллелей генов воспалительных цитокинов. Из известных эпигеномных механизмов регуляции воспаления (метилирование ДНК, ацетилирование гистонов, сплайсинг, микроРНК) нами была выбрана микроРНК. Ее выделяли из залитых в парафин образцов слизистой оболочки желудка, резецированных по поводу аденокарциномы. Исследовали экспрессию 12 микроРНК в образцах, выделенных из опухоли и слизистой оболочки желудка на отдалении от опухоли (хронический атрофический гастрит). Удалось обнаружить 2 молекулы (микроРНК-21 и микроРНК-223), концентрация которых в эпителии желудка при хроническом гастрите (вне опухоли) и в аденокарциноме достоверно не отличалась [20]. Разумеется, полученные данные нуждаются в проверке в хорошо организованных мультицентровых исследованиях. Однако гипотетическую схему мониторинга популяции на предмет предикции рака желудка можно уже сегодня представить следующим образом (рис. 1). Субъектами повышенного внимания могли бы стать лица 30 лет с симптомами диспепсии и инфицированные *H. pylori*. Группы, подлежащие мониторингу, можно выделить по наличию у пациентов полиморфных аллелей генов воспалительных цитокинов и aberrантной экспрессии микроРНК. При сочетании «провоспалительного генотипа» и эпигеномного статуса, определяющих опухолевый риск, необходима фиброгастроскопия с биопсией и оценкой стадии по системе OLGА. Отсутствие атрофии или наличие только стадий I–II позволяет исключить пациентов из регулярного мониторинга предопухолевых изменений. Обнаружение стадий III–IV в сочетании с «провоспалительным генотипом» и соответствующим эпигеномным статусом требуют регулярного мониторинга. Сочетание стадий III–IV и интраэпителиальной неоплазии диктует специальную программу наблюдения [21].

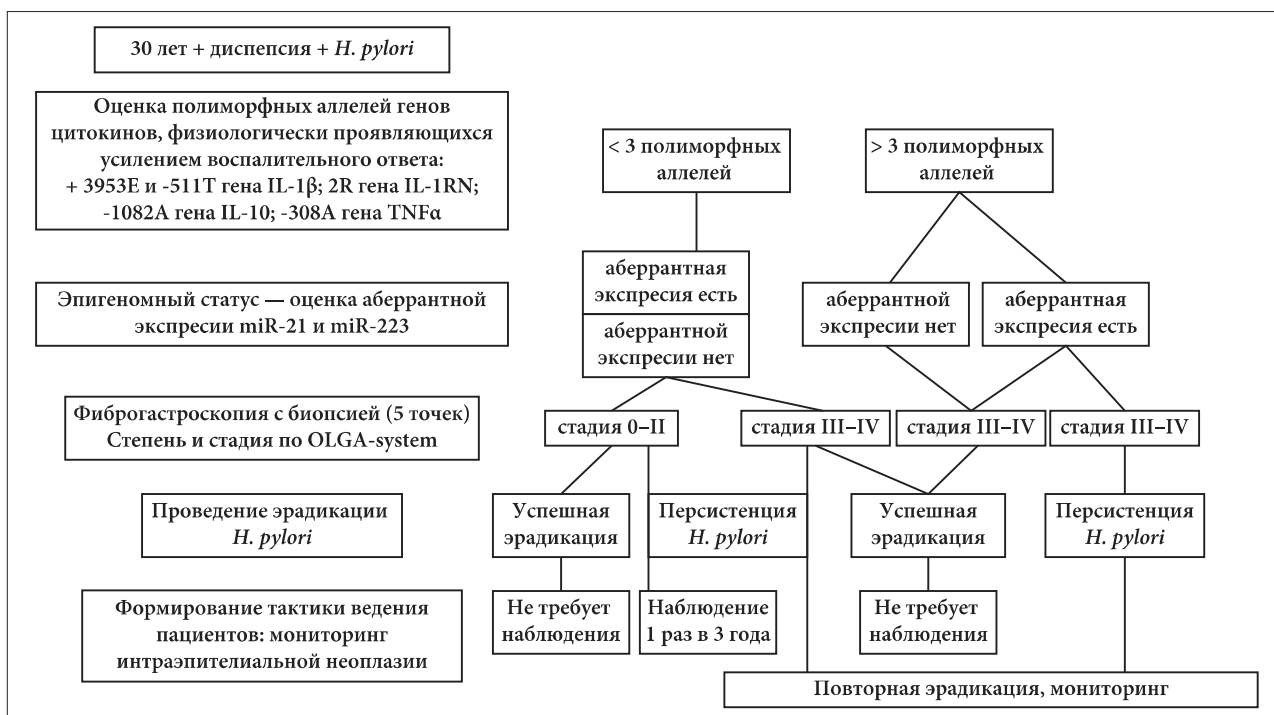


Рис. 1. Предикция рака желудка: молекулярно-генетические, эпигеномные предикторы и патологоанатомический мониторинг

Fig. 1. Prediction of gastric cancer: molecular-genetic and epigenomic predictors and pathoanatomical monitoring

Ранние и выраженные предопухольевые изменения слизистой оболочки желудка: трудности распознавания и интерпретации

Этапом, следующим за персистирующей воспалительной инфильтрацией (хроническое воспаление), в каскаде Корреа является атрофия слизистой оболочки желудка, которая отражает вызванные воспалительными цитокинами нарушения клеточного обновления.

Атрофия. Казалось бы, распознавание такого простого структурного феномена, каким является атрофия, не должно вызывать затруднений патологоанатома, формулирующего заключение по материалу гастробиопсий. Но оказалось, что это не совсем так. Насколько нам удалось установить из анализа публикаций, наиболее серьезно воспроизводимость разными патологоанатомами-экспертами градации атрофии была изучена при апробации OLGA-system [22]. И эксперты демонстрировали не высокое, а только хорошее согласие. Аналогичный результат получен и в наших исследованиях, к участию в которых были привлечены ведущие отечественные патологоанатомы, повседневно занимающиеся биопсийной диагностикой патологии желудка. Анализ критерия согласия экспертов (каппа-статистика) продемонстрировал результат, сопоставимый с аналогичным показателем западных патологов [23]. Следовательно, существует определенный субъективизм в идентификации уровней атрофии слизистой оболочки, и это снижает предиктивную ценность OLGA-system.

(Вспомним формулировки Киотского консенсуса, уже обсужденные).

Из сложившейся ситуации существует 2 выхода. Первый состоит в объединении понятия «атрофия» и «кишечная метаплазия» в «метапластическую атрофию». Термин этот был предложен авторами OLGA-system [7, 24] и вполне удовлетворил клиницистов [25, 26]. Действительно, если в желудочной железе часть специализированных клеток замещена кишечным эпителием, но объем железы не уменьшился, это все равно атрофия. Ведь железа уже не функционирует в полном объеме — это метапластическая атрофия. В материалах Маастрихтского консенсуса V сформулировано утверждение, что атрофия слизистой оболочки после успешной эрадикации *H. pylori* и элиминации клеток воспалительного инфильтрата может подвергаться обратному развитию, если не сочетается с кишечной метаплазией. Кишечная метаплазия сохраняется в течение всей жизни субъекта [11].

Вторым выходом является квалификация атрофии слизистой оболочки только по наличию кишечной метаплазии в соответствии с тезисом: «Есть метаплазия — есть атрофия». На этом выстроен вариант предиктивной системы, получившей название OLGIM (operative link on gastritic intestinal metaplasia). Эксперты, работающие в рамках OLGIM, демонстрируют существенное увеличение критерия согласия [11]. Хотя есть и возражения: при таком подходе патолог упускает атрофию без метапластических изменений эпителия и тем

самым может искусственно занижать стадию хронического гастрита, а следовательно, и риск возникновения рака желудка у пациента.

Кишечная метаплазия. Классическое определение метаплазии сегодня уточнено: метаплазия — процесс, в результате которого стволовая или прогениторная клетка одной ткани становится предшественником другой. Принципиально понятны причины и механизмы возникновения клеток, имеющих кишечный фенотип, в слизистой оболочке желудка. Прежде всего это цитокины, вырабатываемые воспалительными клетками, инфильтрирующими слизистую оболочку. Меньшее значение имеет повышение рН содержимого просвета желудка, абсолютная атрофия его слизистой оболочки или зоны репаративной регенерации, например в краях язвенного дефекта.

Ведущим молекулярным механизмом является активация гена кишечной дифференцировки *cdx2*, что сопровождается появлением в желудочной эпителиальной клетке белка CDX2. Этот белок можно обнаружить даже в тех клетках, которые еще сохраняют желудочный фенотип. Его продукция исчезает при успешной эрадикации *H. pylori*. Стволовые и/или прогениторные клетки, дающие начало метаплазированному эпителию в желудке, не формируют пролиферирующего клона. Это обстоятельство исключает метаплазированную клетку из кандидатов в прекурсоры раковой. Опухолевая клетка должна обладать двумя особыми свойствами: иммортализацией («бессмертием») и способностью к клональной пролиферации. Скорее всего, кишечная метаплазия — процесс, который сам не приводит к канцерогенезу, но развивается параллельно и представляет тупиковое направление в нарушенном клеточном обновлении желудка. Хотя не все так однозначно. Особый вид метаплазии, развивающейся в теле желудка, — пилорическая метаплазия, — полагают, имеет альтернативные сценарии развития: трансформация в кишечную метаплазию или малигнизация. Более того, есть описание наблюдения, где у одного пациента была прослежена трансформация пилорической метаплазии в рак. Впрочем, по мнению D. Graham, который и цитирует публикацию наблюдения, это еще не доказывает опухолевый потенциал пилорической метаплазии [27].

Отсутствие клональной пролиферации метаплазированной клетки является биологической основой обратного развития кишечной метаплазии в условиях редукции факторов, активирующих ген *cdx2*, прежде всего — вследствие элиминации воспалительного инфильтрата. В проспективном исследовании (10-летнее наблюдение) почти 1000 пациентов, из которых одни имели успешную эрадикацию *H. pylori*, другие отказались от эрадикационной терапии, было установлено обратное развитие атрофии и кишечной метаплазии к концу исследования у пациентов без колонизации слизистой оболочки желудка *H. pylori* и, разумеется,

в отсутствие воспаления слизистой оболочки желудка [28].

Существуют экспериментальные исследования, в которых редукцию кишечной метаплазии вызывали противоопухолевые препараты (тамоксифен, олапариб, простогландин E2), клеточной мишенью которых служили прогениторные клетки, молекулярной мишенью — блокада сигнальных путей клеточной репарации и синтеза белка. Осложнениями такой терапии были холестаза, лекарственный гепатит, рак эндометрия, колоректальный рак [27].

Интраэпителиальная неоплазия. Предпоследний этап каскада Корреа, когда клеточное обновление слизистой оболочки в отдельных участках необратимо изменено. Интраэпителиальная неоплазия — опухолевая трансформация клеток, обусловленная изменениями генома, проявляющаяся клональной пролиферацией и нарушениями гистоархитектоники, но без инвазивного роста [29]. Процесс не имеет обратного развития и эволюционирует от интраэпителиальной неоплазии низкой степени к интраэпителиальной неоплазии высокой степени и инвазивному раку — аденокарциноме в ее различных гистологических типах.

В заключении патологоанатома по материалам эндоскопической биопсии, в которых обнаружена интраэпителиальная неоплазия, должна быть отражена не только ее градация (низкая, высокая степень), но и обязательно место расположения. Именно поэтому так важна маркировка образцов слизистой оболочки и принцип: один образец — один флакон с обязательным указанием топографии полученного образца.

Четких регламентаций в оценке риска возникновения рака желудка у пациента с 0–IV стадией хронического гастрита и наличием интраэпителиальной неоплазии высокой/низкой степени не существует. Но вполне понятно, что приоритет в интерпретации патологоанатомического заключения отдают интраэпителиальной неоплазии. Например, сочетание выраженной атрофии (стадия IV) и интраэпителиальной неоплазии высокой степени — свидетельство высокого риска возникновения рака желудка [30]. Больше того, вполне вероятно, что рак уже сформировался. По этому поводу есть замечательное исследование, выполненное на материале мукозальных резекций и предшествовавших им эндоскопических биопсий. Продемонстрировано, что при наличии в эндоскопических биоптатах, например интраэпителиальной неоплазии низкой степени, в резецированной эндоскопически слизистой оболочке из этого участка могут находиться очаги интраэпителиальной неоплазии высокой степени и даже инвазивный рак [31]. С этих позиций ранжирование риска развития рака желудка вполне может отражать следующие рассуждения: гастрит в стадии I–II и интраэпителиальная неоплазия низкой степени — риск возникновения рака есть, но неопределенный по времени. Интраэпителиальная неоплазия высокой степени и любая

стадия хронического гастрита — риск возникновения рака высокий, но, когда он разовьется у пациента, тоже точно предсказать невозможно. Отсюда и рекомендации мониторинга с обязательной биопсией (до 4 фрагментов из эндоскопически измененного участка) в течение 6–12 месяцев. Интраэпителиальная неоплазия высокой степени требует мукозальной резекции сразу после постановки диагноза по материалу эндоскопической биопсии. Составители Европейских рекомендаций мониторинга предраковых изменений в желудке (MAPS) пошли дальше и предлагают сразу выполнять мукозальную резекцию того участка слизистой оболочки желудка, где при эндоскопической биопсии обнаружена интраэпителиальная неоплазия даже низкой степени [10].

Казалось бы, проблема мониторинга предраковых изменений в желудке решена. Но это иллюзия. Дело в том, что ранжирование степени интраэпителиальной неоплазии представляется патологам достаточно субъективным. С этим столкнулись составители Венской классификации неоплазий, когда патологи высокой квалификации демонстрировали совершенно различные суждения по одному и тому же биопсийному материалу [32]. Мы провели аналогичный анализ мнений российских патологоанатомов, являющихся признанными специалистами биопсийной диагностики. Российским патологоанатомам была предложена коллекция микропрепаратов с морфологической картиной от неопределенной неоплазии (например, репаративные изменения слизистой оболочки) до инвазивной аденокарциномы. Оценка согласия патологоанатомов, которые в подобных исследованиях называются экспертами, показала низкую согласованность заключений: коэффициент согласия (каппа Коэна) был не более 0,2. Это квалифицируется как плохое согласие. Если иметь в виду, что абсолютное согласие (каппа = 1,0) в реальности вряд ли достижимо, то все-таки каппа 0,2 — очень низкий показатель. Применение других вариантов каппа-статистики позволило выяснить, что умеренное согласие (каппа = 0,47) эксперты демонстрируют в воспроизведении диагнозов «интраэпителиальная неоплазия высокой степени», «неинвазивная карцинома», «инвазивный рак». Казалось бы, и очень хорошо. Но это на первый взгляд. Дело в том, что низкое согласие экспертов при оценке коллекции препаратов в целом обусловлено отсутствием согласованности в воспроизведении заключений по ранним (неопределенная неоплазия) предраковым изменениям, а также при оценке интраэпителиальной неоплазии низкой степени. То есть категории, несущие ранний предиктивный потенциал, были оценены исключительно вариательно. Это ставит под сомнение систему предикции рака желудка и возможности его ранней вторичной профилактики [33].

Разработанная в последние 5 лет молекулярная классификация рака желудка (рис. 2) предъявляет достаточно высокие требования к патологоана-

томической диагностике именно ранних предраковых изменений, в частности лежащих в основе этиологической гипотезы патологоанатомического диагноза «хронический гастрит». Например, EBV-ассоциированный гастрит реализуется в EBV-позитивный рак желудка, который фенотипически может проявляться недифференцированным раком («диффузным» по P.A. Lauren) или аденокарциномой. Одним из важнейших морфологических признаков EBV-позитивного рака является массивная лимфоидная инфильтрация стромы. Уже сегодня понятно, что пациенты с выделенными молекулярными типами рака желудка по-разному отвечают на противоопухолевую терапию и имеют разный прогноз [34–38].

Молекулярные и клеточные мишени вторичной профилактики рака желудка

По современным представлениям рак возникает в результате накопления онкогенных мутаций стволовыми или прогениторными клетками, которые располагаются в шейном отделе и в основании желудочных желез. Мутации в созревающих клетках не так опасны. В итоге они завершают жизненный цикл апоптозом на вершине желудочных валиков. Опасность представляют мутагены, действующие именно на стволовые клетки. К таким мутагенам относят активные формы кислорода, возникающие при распаде нейтрофильных лейкоцитов в результате «кислородного взрыва», обязательно следующего за фагоцитозом. Активные формы кислорода инициируют процесс перекисного окисления липидов на мембранах соседних клеток, вызывая образование новых реактогенных молекул кислорода и свободных радикалов, которые проникают через ядерную мембрану и повреждают ДНК, вызывая в ней двуниевые разрывы. Повреждения серьезные, но не летальные. Клетка способна репарировать такую ДНК. Но репарация сопровождается мутациями.

Теперь обратимся к хроническому воспалению слизистой оболочки желудка, при котором появление нейтрофильных лейкоцитов определяют как активность гастрита. Следовательно, эпизод активности гастрита несет явную опасность: разрушение мембран клеток продуктами свободно-радикального окисления и протеолитическими ферментами лизосом, оказавшимися внеклеточно при гибели нейтрофильных лейкоцитов. Но существует и скрытая угроза — мутации в стволовых клетках. Повторяющиеся эпизоды активности гастрита приводят к увеличению числа мутантных аллелей и реализуют принцип «двойного удара» [39]. Ген, имеющий один мутантный аллель, может выполнять свою функцию, но «второй удар» мутагена, вызывающий мутацию во втором аллеле, приводит к утрате геном своей функции или даже превращению его в онкоген. Все описанные события происходят со стволовыми клетками слизистой оболочки желудка.

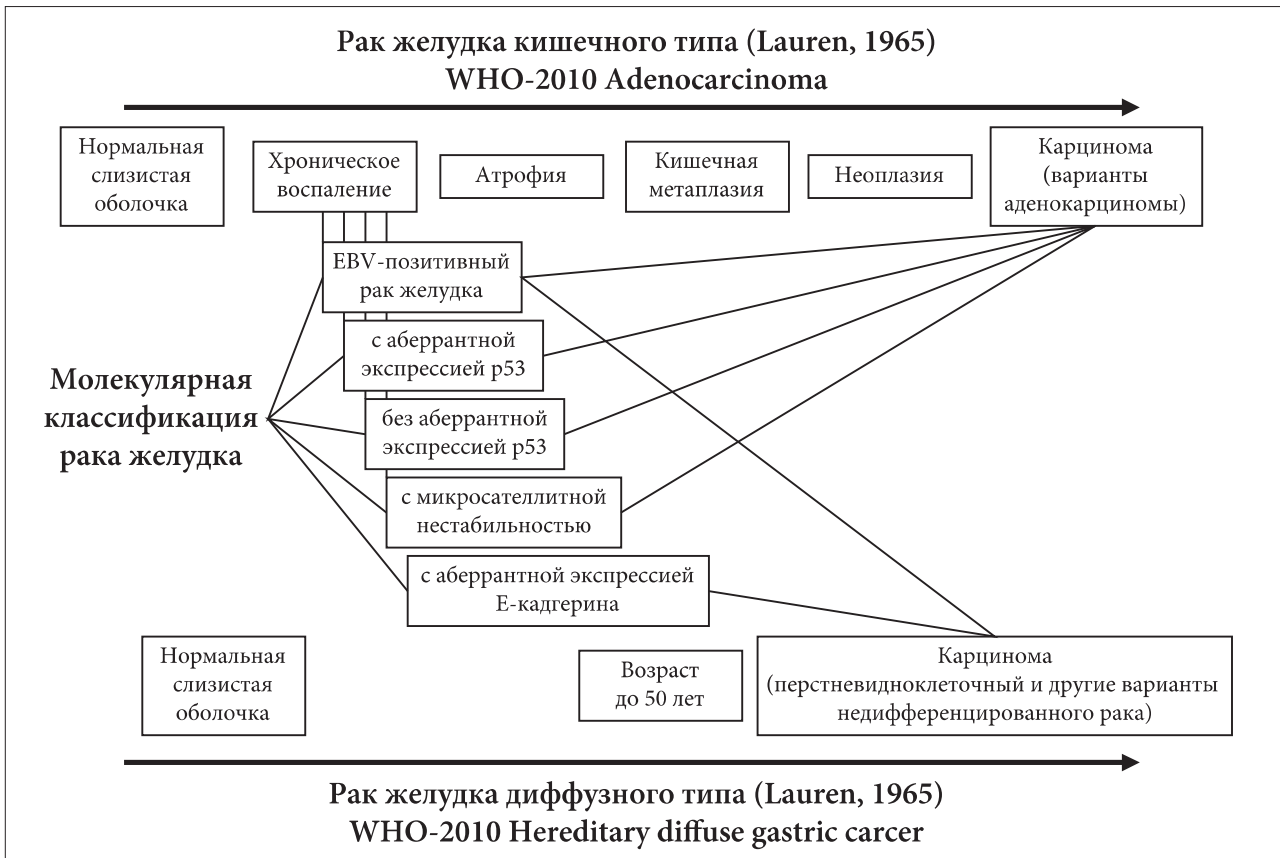


Рис. 2. Молекулярная классификация рака желудка в соотношении с формами рака желудка ВОЗ-2010 [29]
Fig. 2. Molecular classification of gastric cancer in relation to the forms of gastric cancer according to WHO 2010 [29]

Но этого мало. Активные формы кислорода из распавшихся нейтрофильных лейкоцитов — не единственный мутаген. Мутагены в избытке содержатся в просвете желудка. В неизменной слизистой оболочке стволовые клетки укрыты слоем пристеночной и просветной слизи, располагаясь в шеечном отделе и основании желудочных желез. Но с нарастанием атрофии желез граница расположения стволовых клеток сдвигается к боковым поверхностям желудочных ямок, и клетки становятся доступными агрессивным воздействиям среды просвета желудка.

Возникает естественная мысль «укрыть» стволовые клетки, защитить их геном от внешних воздействий и активных форм кислорода при «кислородном взрыве» в нейтрофильных лейкоцитах, представляющих воздействия внутренние. И такая возможность существует. В последние 10 лет активно изучают новые свойства хорошо известного препарата — комплексного соединения — висмута трикалия дицитрата.

Изначально предложенный в качестве защитной пленки, укрывающей дефекты слизистой оболочки желудка, коллоидный раствор висмута трикалия дицитрата обволакивает все складки микрорельефа слизистой оболочки. Но этого мало, в культуральных исследованиях показано, что ионы висмута способны связывать активные формы кислорода,

предупреждая нарушение мембран и ДНК клетки желудка. Таким образом, зона поверхностной локализации стволовых клеток при атрофическом гастрите оказывается защищенной даже от «внутренних мутагенов» — активных форм кислорода при приеме висмута трикалия дицитрата в соответствии с рекомендациями РГА [40]. Нам удалось продемонстрировать защиту ДНК стволовых клеток желудка этим препаратом на уровне организма. Оценивая кумулятивный эффект применения фармакопрепарата на материале повторных биопсий, взятых из 5 фиксированных точек слизистой оболочки желудка, у пациентов с успешной эрадикацией *H. pylori*, получавших препарат висмута трикалия дицитрат в течение 4 недель после окончания эрадикационной терапии, удалось показать достоверное снижение числа клеток с поврежденной ДНК в генеративных зонах желез [41]. И показанием к применению фармакопрепарата, теоретически рассуждая, является не только защита слизистой оболочки желудка в постэрадикационный период, но и любой эпизод активности хронического гастрита.

Несмотря на то что в Модифицированной Сиднейской системе гистопатологический признак «активность гастрита», как и другие три микроскопических признака (воспаление, атрофия, кишечная метаплазия), экстраполируется в отно-

шении любой этиологической формы гастрита, в сознании медицинской общественности прочно закрепился феномен активности именно за *H. pylori*-ассоциированным гастритом. И этому заблуждению, которое превратилось из научного факта в нарратив, затем в предание и, наконец, в квазинаучную аксиому, есть объяснение. Ситуация с активностью *H. pylori*-ассоциированного гастрита обстоит следующим образом. J.R. Warren обратил внимание именно на то обстоятельство, что интенсивность колонизации слизистой оболочки желудка спирально изогнутыми бактериями удивительным образом совпадает с интенсивностью ее инфильтрации нейтрофильными лейкоцитами. Что было не вполне понятно. Грамотрицательный микроб *H. pylori* не является хемоаттрактантом для нейтрофильных лейкоцитов, следовательно, в отличие от «пиогенной» грамположительной флоры, не способен сам рекрутировать нейтрофильные лейкоциты в ткани. Ассоциация: *H. pylori* — нейтрофильный лейкоцит (а впоследствии «активность» гастрита) — случайность? Оказалось, что нет. *H. pylori* вводит в цитозоль желудочного эпителия СаgА-протеин. Этот белок, пройдя ряд метаболических превращений, попадает в ядро и вызывает образование нового продукта транскрипции. Клетка желудочного эпителия начинает вырабатывать цитокин, и не какой-нибудь, а интерлейкин-8, являющийся мощным хемоаттрактантом для нейтрофильных лейкоцитов.

Но хемоаттрактанты другой природы и в других обстоятельствах появляются при воспалении различной этиологии, обуславливая «активность» гастрита. Например, аутоиммунный гастрит, в котором элиминация париетальных клеток осуществляется по механизму антителозависимой клеточной цитотоксичности, сопровождается периодическим появлением в инфильтрате нейтрофильных лейкоцитов, реагирующих хемотаксически на продукты некроза (перфорин-зависимый киллинг) париетальной клетки. Для НПВС-гастропатии (лекарственный гастрит по терминологии Киотского консенсуса) наличие нейтрофильных лейкоцитов вовсе не характерно, но если появляется, то отражает некроз эпителия при образовании язвенно-эрозивных дефектов — острая воспалительная реакция на повреждение. (Хотя в этом случае необходимо исключить присоединившуюся коло-

низацию *H. pylori*.) По механизму реакции на повреждение возникает лейкоцитарная инфильтрация при рефлюксном гастрите, и понятно, что эта инфильтрация транзиторна. Гастрит, вызванный *Actinomyces israelii*, характеризуется интенсивным рекрутированием нейтрофильных лейкоцитов под действием цитокинов (интерлейкин-8) макрофагов, окружающих колонию бактерий. Герпетический гастрит проявляется периодической инфильтрацией слизистой оболочки желудка нейтрофильными лейкоцитами в ответ на гибель эпителиальных клеток — прямое цитопатическое действие вируса. И этот список можно продолжать, характеризуя «активность» любой этиологической формы хронического гастрита. Следовательно, необходимость защиты слизистой оболочки желудка возникает при хроническом гастрите всегда.

Висмута трикалия дицитрат обеспечивает не только образование пленки над зоной дефекта эпителия, но и защиту генома стволовых и прогениторных клеток. Так реализуется «двойной эффект» препарата висмута, упреждающий «двойной удар», наносимый активными формами кислорода — молекулярной мишени профилактики рака желудка.

Заключение

Патологоанатомическая диагностика хронического гастрита с использованием классификационных и предиктивных гистопатологических систем (Модифицированная Сиднейская система, OLGASystem) в сочетании с оценкой полиморфизма генов воспалительных цитокинов и эпигеномных механизмов регуляции воспаления в биопсийных образцах слизистой оболочки желудка принципиально позволяет персонифицированно ранжировать риск возникновения рака желудка. Эта возможность должна быть реализована уже при ранних предраковых изменениях слизистой оболочки желудка. Регистрируемая в патологоанатомическом заключении активность гастрита, причем любой его этиологической формы, является показанием к применению висмута трикалия дицитрата для фармакологической защиты генома стволовой клетки эпителия желудка. Последнее обстоятельство следует расценивать как вторичную профилактику выраженных предраковых изменений слизистой оболочки и рака желудка в исходе хронического гастрита.

Литература / References

- Morson B.C., Sobin L.H., Grundmann E., Johansen A., Nagayo T., Serck-Hanssen A.A. Precancerous conditions and epithelial dysplasia in the stomach. *J Clin Pathol.* 1980;33(8):711–21.
- Correa P. A human model of gastric cancerogenesis. *Cancer Res.* 1988;48(13):3554–60.
- Гаршин В.Г. Воспалительные разрастания эпителия, их биологическое значение и отношение к проблеме рака. М.: Медгиз; 1939. 140 с. [Garshin V.G. Inflammation overgrowth of the epithelium, its biological significance and attitude to the problem of cancer. M.: Medgiz; 1939. 140 p. (In Rus.).]
- Konjetzny G.E. The superficial cancer of the gastric mucosa. *Am J Dig Dis.* 1953;20(4):91–6.
- Infection with *Helicobacter pylori*. IARC Monogr Eval Carcinog Risks hum. 1994;61:177–240.
- Dixon M.F., Genta R.M., Yardley J.H., Correa P. Classification and grading of gastritis. The updated Sydney System. International Workshop on the Histopathology of Gastritis, Houston 1994. *Am J Surg Pathol.* 1996;20(10):1161–81.
- Rugge M., Correa P., Di Mario F., El-Omar E.M., Fiocca R., Geboes K., Genta R.M., Graham D.Y., Hattori T., Malfertheiner P., Nakajima S., Sipponen P., Sung J., Weinstein W., Vieth M. OLGA staging for gastritis: a tutorial. *Dig Liver Dis.* 2008;40(8):650–8.
- Kim Y.I., Kook M.C., Cho S.J., Lee J.Y., Kim C.G., Joo J., Choi I.J. Effect of biopsy site on detection of gastric cancer high-risk groups by OLGA and OLGIM stages. *Helicobacter.* 2017;22(6):e12442.
- Sugano K., Tack J., Kuipers E.J., Graham D.Y., El-Omar E.M., Miura S., Haruma K., Asaka M., Uemura N., Malfertheiner P. Kyoto global consensus report on *Helicobacter pylori* gastritis. *Gut.* 2015;64(9):1353–67.
- Dimis-Ribeiro M., Areia M., de Vries A.C., Marcos-Pinto R., Monteiro-Soares M., O'Connor A., et al. Management of precancerous conditions and lesions in the stomach (MAPS): guideline from the European Society of Gastrointestinal Endoscopy (ESGE), European Helicobacter Study Group (EHSO), European Society of Pathology (ESP), and the Sociedade Portuguesa de Endoscopia Digestiva (SPED). *Endoscopy.* 2012;44(1):7494.
- Malfertheiner P., Megraud F., O'Morain C.A., Gisbert J.P., Kuipers E.J., Axon A.T., et al. Management of *Helicobacter pylori* infection—the Maastricht V/Florence Consensus Report. *Gut.* 2017;66(1):6–30.
- Шиманская А.Г. Морфологические методы и экспертный подход при верификации атрофии слизистой оболочки желудка в биопсийной диагностике атрофического гастрита. Молодой ученый. 2012;4(39):496–505. [Shimanskaya A.G. Morphological methods and expert approach in verifying atrophy of the gastric mucosa in biopsy diagnosis of atrophic gastritis. *Moloday uchenyi.* 2012;4(39):496–505 (In Rus.).]
- Lash J.G., Genta R.M. Adherence to the Sydney System guidelines increases the detection of *Helicobacter* gastritis and intestinal metaplasia in 400738 sets of gastric biopsies. *Aliment Pharmacol Ther.* 2013;38(4):424–31.
- Venerito M., Vasapolli R., Rokkas T., Delchier J.C., Malfertheiner P. *Helicobacter pylori*, gastric cancer and other gastrointestinal malignancies. *Helicobacter.* 2017;22(Suppl 1)e12413.
- El-Omar E.M., Carrington M., Chow W.H., McColl K.E., Bream J.H., Young H.A., et al. Interleukin-1 polymorphisms associated with increased risk of gastric cancer. *Nature.* 2000;404(6776):398–402.
- Persson C., Canedo P., Machado J.C., El-Omar E.M., Forman D. Polymorphisms in inflammatory response genes and their association with gastric cancer: A HuGE systematic review and meta-analyses. *Am J Epidemiol.* 2011;173(3):259–70.
- Кононов А.В., Поморгайло Е.Г., Филипенко М.Л. Полиморфизм гена IL-1β, антагониста его рецепторов и генотип воспалительной реакции слизистой оболочки желудка при хеликобактерной инфекции. Молек мед. 2010;1:42–5 [Kononov A.V., Pomorgailo E.G., Filipenko M.L. Polymorphism of the IL-1β gene, its receptors antagonist and the genotype of the inflammatory reaction of the gastric mucosa in *Helicobacter pylori* infection. *Molek med.* 2010;1:42–5 (In Rus.).]
- Кононов А.В., Поморгайло Е.Г., Потрохова Е.А., Филипенко М.Л. Полиморфизм генов цитокинов в развитии *Helicobacter pylori*-инфекции. Вестник РАМН. 2010;2:8–12 [Kononov A.V., Pomorgailo E.G., Potrokhova E.A., Filipenko M.L. Polymorphism of cytokine genes in the development of *Helicobacter pylori* infection. *Vestnik RAMN.* 2010;2:8–12 (In Rus.).]
- Новиков Д.Г. Особенности воспалительного инфильтрата и атрофии в параканкрозной и дистантной зонах слизистой оболочки желудка у больных раком желудка кишечного типа, носителей полиморфных аллелей генов цитокинов. Молодой ученый. 2012;3(38):447–52 [Novikov D.G. Features of inflammatory infiltration and atrophy in paracancerous and distant zones of the gastric mucosa in patients with gastric cancer of the intestinal type, carriers of polymorphic alleles of cytokine genes. *Moloday uchenyi.* 2012;3(38):447–52 (In Rus.).]
- Рубцов В.А., Федотова Ю.А., Иванов М.К., Титов С.Е., Поморгайло Е.Г. МикроРНК — молекулярный маркер предикции риска развития рака желудка кишечного типа. СТМ. 2018;10(2):151–5 [Rubtsov V.A., Fedotova Y.A., Ivanov M.K., Titov S.E., Pomorgailo E.G. MicroRNA as a molecular marker for predicting the risk of intestinal type gastric cancer development. *STM.* 2018;10(2):151–5 (In Rus.).]
- Кононов А.В., Мозговой С.И., Поморгайло Е.Г., Потрохова Е.А., Шиманская А.Г., Федотова Ю.А., и др. Молекулярно-клеточные основы предикции рака желудка. Опыт мультидисциплинарного исследования. Уральский мед журнал. 2017;4(148):9–18 [Kononov A.V., Mozgovoy S.I., Pomorgailo E.G., Potrokhova E.A., Shimanskaya A.G., Fedotova J.A., et al. Molecular and cellular basis in prediction of gastric cancer: a multidisciplinary research experience. *Uralsky med journal.* 2017;4(148):9–18 (In Rus.).]
- Capelle L.G., de Vries A.C., Haringsma J., Ter Borg F., de Vries R.A., Bruno M.J., et al. The staging of gastritis with the OLGA system by using intestinal metaplasia as an accurate alternative for atrophic gastritis. *Gastrointest Endosc.* 2010;71(7):1150–8.
- Кононов А.В., Мозговой С.И., Шиманская А.Г., Маркелова М.В., Осипцева И.Л., Васкина Т.В., Панышкин Л.В. Российский пересмотр классификации хронического гастрита: воспроизводимость оценки патоморфологической картины. Арх пат. 2011;4(73):52–5 [Kononov A.V., Mozgovoy S.I., Shimanskaya A.G., Markelova M.V., Osintseva I.L., Vaskina T.V., Panyushkin L.V. The Russian revision of chronic gastritis classification: reproducibility of the pathomorphologic picture. *Arkh Pat.* 2011;4(73):52–5 (In Rus.).]
- Кононов А.В., Мозговой С.И., Шиманская А.Г., Грущенко Р.К., Назаров А.Н. Иммуногистохимическая детекция биомолекулярных маркеров метапластической атрофии слизистой оболочки в гастробиоптатах. Арх Патол. 2014;76(6):44–50 [Kononov A.V., Mozgovoy S.I., Shimanskaya A.G., Grishchenko R.K., Nazarov A.N. Immunohistochemical detection of biomolecular markers for metaplastic mucosal atrophy in gastric biopsy specimens. *Arkh Patol.* 2014;76(6):44–50 (In Rus.).]
- Molaei M., Ehtiati A., Mashayekhi R., Rafizadeh M., Zojaji H., Mirsattari D., Kishani Farahani R. Gastric atrophy: use of OLGA staging system in practice. *Gastroenterol Hepatol Bed Bench.* 2016;9(1):25–9.
- Rugge M., Genta R.M., Graham D.Y., Di Mario F., Vaz Coelho L.G., Kim N., et al. Chronicles of a cancer foretold: 35 years of gastric cancer risk assessment. *Gut.* 2016;65(5):721–5.
- Graham D.Y. *Helicobacter pylori* update: gastric cancer, reliable therapy, and possible benefits. *Gastroenterology* 2015;148:719–31.

28. Hwang Y., Kim N., Lee H.S., Lee J.B., Choi Y.J., Yoon H., Shin C.M., Lee D.H. Reversibility of atrophic gastritis and intestinal metaplasia after *Helicobacter pylori* eradication — a prospective study for up to 10 years. *Aliment Pharmacol Ther.* 2018;47(3):380–90.
29. World Health Organization Classification of Tumours. Pathology and Genetics of Tumours of the Digestive System. Bosman F.T., Carneiro F., Hruban R.H., Theise N.D. (eds). IARC Press: Lyon, 2010. 417 p.
30. Fassan M., Pizzi M., Farinati F., Nitti D., Zagonel V., Genta R.M., Rugge M. Lesions indefinite for intraepithelial neoplasia and OLGA staging for gastric atrophy. *Am J Clin Pathol.* 2012;137(5):727–32.
31. Won C.S., Cho M.Y., Kim H.S., Kim H.J., Suk K.T., Kim M.Y., et al. Upgrade of Lesions Initially Diagnosed as Low-Grade Gastric Dysplasia upon Forceps Biopsy Following Endoscopic Resection. *Gut and Liver.* 2011;2(5):187–93.
32. Early cancer of the gastrointestinal tract: endoscopy, pathology, and treatment. Fujita R., Jass J.R., Kaminishi M., Schlemper R.J. (eds). Tokyo: Springer-Verlag, 2006. 263 p.
33. Мозговой С.И., Шиманская А.Г., Керученко М.А., Рыбцов В.А., Парыгина М.Н., Казанцева И.А., Лининг Д.А., Кононов А.В. Консенсус как способ оценки воспроизводимости диагноза интраэпителиальной неоплазии / дисплазии слизистой оболочки желудка: возможности использования в процессе непрерывного профессионального образования врачей-патологоанатомов. *Уральский мед журнал.* 2018;2(157):84–90 [Mozgovoï S.I., Shimanskaya A.G., Keruchenko M.A., Rubtsov V.A., Parygina M.N., Kazantseva I.A., Lining D.A., Kononov A.V. Konsensus kak sposob otsenki vosproizvodimosti diagnoza intraepitelial'noy neoplazii / displazii slizistoy obolochki zheludka: vozmozhnosti ispol'zovaniya v protsesse nepreryvnogo professional'nogo obrazovaniya vrachev-patologoanatomov Uralsky med jurnal. 2018;2(157):84–90 (In Rus.)].
34. Kanda M., Kodera Y. Recent advances in the molecular diagnostics of gastric cancer. *World J Gastroenterol.* 2015;21(34):9838–52.
35. Lin X., Zhao Y., Song W.M., Zhang B. Molecular classification and prediction in gastric cancer. *Comput Struct Biotechnol J.* 2015;13:448–58.
36. Setia N., Agoston A.T., Han H.S., Mullen J.T., Duda D.G., Clark J.W., et al. A protein and mRNA expression-based classification of gastric cancer. *Mod Pathol.* 2016;29(7):772–84.
37. Gao J.P., Xu W., Liu W.T., Yan M., Zhu Z.G. Tumor heterogeneity of gastric cancer: From the perspective of tumor-initiating cell. *World J Gastroenterol.* 2018;24(24):2567–81.
38. Yang J., Bo L., Han T., Ding D., Nie M., Yin K. Pathway- and clinical-factor-based risk model predicts the prognosis of patients with gastric cancer. *Mol Med Rep.* 2018;17(5):6345–56.
39. The biology of cancer. Second edition. Gabriel J. (eds). London: J Wiley and Sons, Ltd., 2007. 204 p.
40. Ивашкин В.Т., Лапина Т.Л., Шептулин А.А., Трухманов А.С., Маев И.В., Драпкина О.М., и др. Практические шаги по профилактике рака желудка в Российской Федерации: алгоритм ведения пациентов с хроническим геликобактерным гастритом. *Росс журн гастроэнт гепатол колопроктол.* 2014;24(2):102–4 [Ivashkin V.T., Lapina T.L., Sheptulin A.A., Trukhmanov A.S., Maev I.V., Drapkina O.M., et al. Practical steps on stomach cancer prevention in the Russian Federation: *H. pylori*-associated gastritis management algorithm (Advisory board position statement, December, 9, 2013) *Rus J Gastroenterol Hepatol Coloproctol.* 2014;24(2):102–4 (In Rus.)].
41. Кононов А.В., Мозговой С.И., Рыбкина Л.Б., Бунова С.С., Шиманская А.Г. Оценка цитопротективного влияния висмута трикалия дигидрата на слизистую оболочку желудка при эрадикации *H. pylori* и пролонгированном приеме препарата. *Росс журн гастроэнт гепатол колопроктол.* 2014;6:21–8 [Kononov A.V., Mozgovoï S.I., Rybkina L.B., Bunova S.S., Shimanskaya A.G. Estimation of cytoprotective effect of bismuth tripotassium dicitrate on gastric mucosa at *H. pylori* eradication and long-term drug intake. *Rus J Gastroenterol Hepatol Coloproctol.* 2014;24(6):21–8 (In Rus.)].

Сведения об авторе

Кононов Алексей Владимирович — доктор медицинских наук, профессор, заслуженный деятель науки Российской Федерации, заведующий кафедрой патологической анатомии, ФГБОУ ВО «Омский государственный медицинский университет» Министерства здравоохранения Российской Федерации.

Контактная информация: profavkononov@mail.ru;
644099, г. Омск, ул. Ленина, д. 12.

Information about the author

Alexey V. Kononov — Dr. Sci. (Med.), Professor, Honoured Scholar of the Russian Federation, Head of the Department of Pathological Anatomy, Omsk State Medical University, Ministry of Healthcare of the Russian Federation. Contact information: profavkononov@mail.ru.

Поступила: 20.07.2018

Received: 20.07.2018