

Комбинированное лечение больной холангиоцеллюлярной карциномой с экстракорпоральной резекцией и аутотрансплантацией печени

© А.Д. КАПРИН¹, Д.В. СИДОРОВ¹, В.Е. ЗАГАЙНОВ², М.В. ЛОЖКИН¹, А.Г. РЕРБЕРГ¹, В.А. БЕЛЬСКИЙ², В.Э. ХОРОНЕНКО¹, М.М. ШЕМЕТОВА¹, Н.А. РУБЦОВА¹, Д.Х. ХАМИДОВ¹, М.А. ЧЕРНИЧЕНКО¹, М.В. ПОЛЯНСКИЙ¹, С.А. БЫКАСОВ¹, Е.В. ГАМЕЕВА¹, Н.А. ГРИШИН¹

¹Московский научно-исследовательский онкологический институт им. П.А. Герцена — ФГБУ «Национальный медицинский исследовательский центр радиологии» Минздрава России, Москва, Россия;

²Приволжский окружной медицинский центр ФМБА России, Нижний Новгород, Россия

РЕЗЮМЕ

Представлено клиническое наблюдение холангиоцеллюлярного рака печени с вовлечением печеночных вен и нижней полой вены. Использование двух высокотехнологичных методик эндоваскулярной химиоэмболизации и расширенной экстракорпоральной резекции печени с резекцией и пластикой нижней полой вены позволили выполнить R0-резекцию, дающую надежду на благоприятный прогноз в плане отдаленных результатов.

Ключевые слова: холангиокарцинома, аутотрансплантация, гипотермическая консервация печени, сосудистая изоляция печени, экстракорпоральная резекция.

ИНФОРМАЦИЯ ОБ АВТОРАХ:

Каприн А.Д. — <https://orcid.org/0000-0001-8784-8415>
Сидоров Д.В. — <https://orcid.org/0000-0002-8282-9351>
Загайнов В.Е. — e-mail: zagainov@gmail.com
Ложкин М.В. — <https://orcid.org/0000-0003-1125-1131>
Рерберг А.Г. — <https://orcid.org/0000-0001-8499-2876>
Бельский В.А. — e-mail: vlad.belsky@gmail.com
Хороненко В.Э. — <https://orcid.org/0000-0001-8845-9913>
Шеметова М.М. — <https://orcid.org/0000-0003-0872-1825>
Рубцова Н.А. — e-mail: rna17@yandex.ru
Хамидов Д.Х. — e-mail: dlr.khamidov@gmail.com
Черниченко М.А. — <https://orcid.org/0000-0002-2427-9232>
Полянский М.В. — e-mail: pmaxv1979@yandex.ru
Быкасов С.А. — <https://orcid.org/0000-0002-4874-1030>; e-mail: bsa_rsmu@inbox.ru
Гамеева Е.В. — <https://orcid.org/0000-0002-8509-4338>
Гришин Н.А. — <https://orcid.org/0000-0003-1703-9115>
Автор, ответственный за переписку: Гришин Н.А. — e-mail: grishinlap@mail.ru

КАК ЦИТИРОВАТЬ:

Каприн А.Д., Сидоров Д.В., Загайнов В.Е., Ложкин М.В., Рерберг А.Г., Бельский В.А., Хороненко В.Э., Шеметова М.М., Рубцова Н.А., Хамидов Д.Х., Черниченко М.А., Полянский М.В., Быкасов С.А., Гамеева Е.В., Гришин Н.А. Комбинированное лечение больной холангиоцеллюлярной карциномой с экстракорпоральной резекцией и аутотрансплантацией печени. *Онкология. Журнал им. П.А. Герцена*. 2021;10(2):34–38. <https://doi.org/10.17116/onkolog20211002134>

Combination treatment with extracorporeal liver resection and liver autotransplantation in a female patient with cholangiocellular carcinoma

© A.D. KAPRIN¹, D.V. SIDOROV¹, V.E. ZAGAINOV², M.V. LOZHKIN¹, A.G. RERBERG¹, V.A. BELSKY², V.E. KHORONENKO¹, M.M. SHEMETOVA¹, N.A. RUBTSOVA¹, D.Kh. KHAMIDOV¹, M.A. CHERNICHENKO¹, M.V. POLYANSKY¹, S.A. BYKASOV¹, E.V. GAMEEVA¹, N.A. GRISHIN¹

¹P.A. Herzen Moscow Oncology Research Institute, Branch, National Medical Radiology Research Center, Ministry of Health of Russia, Moscow, Russia;

²Volga District Medical Center, Federal Biomedical Agency of Russia, Nizhny Novgorod, Russia

ABSTRACT

The paper describes a clinical case of cholangiocellular liver cancer involving the hepatic veins and the inferior vena cava. The use of two high-tech procedures, such as endovascular chemoembolization and extended extracorporeal liver resection with inferior vena cava with resection and plastic surgery, could perform R0 resection, which offers hope for a favorable prognosis in terms of long-term results.

Keywords: *cholangiocarcinoma, autotransplantation, hypothermic liver preservation, hepatic vascular isolation, extracorporeal resection.*

INFORMATION ABOUT THE AUTHORS:

Kaprin A.D. — <https://orcid.org/0000-0001-8784-8415>
 Sidorov D.V. — <https://orcid.org/0000-0002-8282-9351>
 Zagainov V.E. — e-mail: zagainov@gmail.com
 Lozhkin M.V. — <https://orcid.org/0000-0003-1125-1131>
 Rerberg A.G. — <https://orcid.org/0000-0001-8499-2876>
 Belsky V.A. — e-mail: vlad.belsky@gmail.com
 Khoronenko V.E. — <https://orcid.org/0000-0001-8845-9913>
 Shemetova M.M. — <https://orcid.org/0000-0003-0872-1825>
 Rubtsova N.A. — e-mail: rna17@yandex.ru
 Khamidov D.Kh. — e-mail: dlr.khamidov@gmail.com
 Chernichenko M.A. — <https://orcid.org/0000-0002-2427-9232>
 Polyansky M.V. — e-mail: pmaxv1979@yandex.ru
 Bykasov S.A. — <https://orcid.org/0000-0002-4874-1030>; e-mail: bsa_rsmu@inbox.ru
 Gameeva E.V. — <https://orcid.org/0000-0002-8509-4338>
 Grishin N.A. — <https://orcid.org/0000-0003-1703-9115>
Corresponding author: Grishin N.A. — e-mail: grishinlap@mail.ru

TO CITE THIS ARTICLE:

Kaprin AD, Sidorov DV, Zagainov VE, Lozhkin MV, Rerberg AG, Belsky VA, Khoronenko VE, Shemetova MM, Rubtsova NA, Khamidov DKh, Chernichenko MA, Polyansky MV, Bykasov SA, Gameeva EV, Grishin NA. Combination treatment with extracorporeal liver resection and liver autotransplantation in a female patient with cholangiocellular carcinoma. *P.A. Herzen Journal of Oncology = Onkologiya. Zhurnal imeni P.A. Gertsena.* 2021;10(2):34–38. (In Russ.). <https://doi.org/10.17116/onkolog20211002134>

Лечение холангиоцеллюлярной карциномы во многом определяется стадией и распространенностью опухолевого процесса. Несмотря на то что хирургическая резекция остается основным методом лечения данной патологии, большинство пациентов имеют генерализованный или нерезектабельный характер поражения печени [1].

Операция на печени *ex situ* может быть решением этих проблем. Впервые данный вид вмешательства был описан Рудольфом Пихльмайером в 1988 г. [2]. В данном подходе к хирургии печени существуют три основные методики: резекция *in situ* с гипотермической перфузией печени без пересечения афферентных и эфферентных сосудистых структур; резекция *ante situm*, при которой производят изолированное пересечение надпеченочного отдела нижней полой вены и, наконец, резекция *ex situ*, которая подразумевает полное удаление печени: выполнение резекционного этапа в условиях «back-table» с последующей аутотрансплантацией печени.

Представляем сообщение об успешно выполненной экстракорпоральной резекции печени с аутотрансплантацией по поводу первичного холангиоцеллюлярного рака.

Материал и методы

Женщина 29 лет обратилась в отделение абдоминальной онкологии МНИОИ им. П.А. Герцена с жалобами на боли и чувство тяжести в эпигастральной области, слабость, потерю массы тела на 7 кг за последние 3 мес.

Пациентка не сообщила о наличии хронических заболеваний или отягощенного семейного анамнеза. При физикальном обследовании никаких отклонений от нормы не выявлено.

Лабораторные показатели функции печени не выходили за границы референсных значений: аланинаминотрансфераза 25 Ед/л, аспаратаминотрансфераза 30 Ед/л, щелочная фосфатаза 245 Ед/л, общий билирубин сыворотки крови 17 мкмоль/л. Альфа-фетопrotein (АФП) составил 3978 Ме/мл.

По данным комплексного обследования, включающего ультразвуковое исследование (УЗИ) брюшной полости, компьютерную томографию (КТ) с контрастированием и магнитно-резонансную томографию (МРТ), выявлено массивное опухолевое поражение печени, включающее сегменты S_1, S_{IV}, S_{VII} , неправильной округлой формы размером $100 \times 102 \times 98$ мм с вовлечением ретропеченочного отдела нижней полой вены и кавальных ворот печени (рис. 1). Морфологическое исследование биоптата подтвердило диагноз умеренно-дифференцированной аденокарциномы.

Данных, подтверждающих отдаленное метастазирование, по результатам обследования не выявлено.

Больной проведено 4 курса внутриаартериальной химиоинфузии доксорубицина в дозе 50 мг/м^2 в сочетании с эмболизацией артериальных сосудов, питающих опухолевый узел, препаратом Липоидол. При контрольном обследовании по данным КТ брюшной полости отмечена выраженная положительная динамика в виде уменьшения размера опухолевого узла до 68×50 мм. Уровень АФП снизился до 33,55 Ме/мл. Сохранялось вовлечение в опухолевый процесс крупных венозных стволов (рис. 2).

По данным 3D-реконструкции уточнено взаиморасположение опухолевого узла по отношению к основным глоссоновым структурам печени. Отмечено отсутствие опухолевой инфильтрации общей глоссоновой ножки сегментов $S_V - S_{VIII}$ и близкое прилегание опухолевого узла к структурам глоссоновой ножки $S_{VI} - S_{VII}$ (рис. 3).

По данным контрольной МРТ функция неизменной паренхимы печени не снижена. Планируемой к остатку (S_{V-VII}) — $\text{functFLR} = 5,3$ ($n > 4,65$), $\text{HUI} = 1,8$. Был разработан план хирургического лечения.

В условиях мультимодальной анестезии с искусственной вентиляцией легких выполнена J-образная лапаротомия с пересечением косых мышц живота справа. Пальпаторно и при интраоперационном УЗИ в центральных сегментах печени в проекции S_1 с распространением на S_{VIII}, S_{VI} , частично S_V определяется многоузловое опухолевое образование размером около 8×5 см, визуализи-

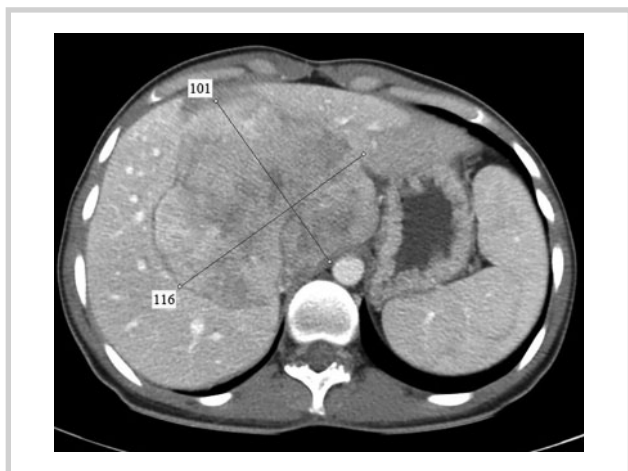

Рис. 1. КТ-картина до химиоэмболизации.

Fig. 1. CT image before chemoembolization.

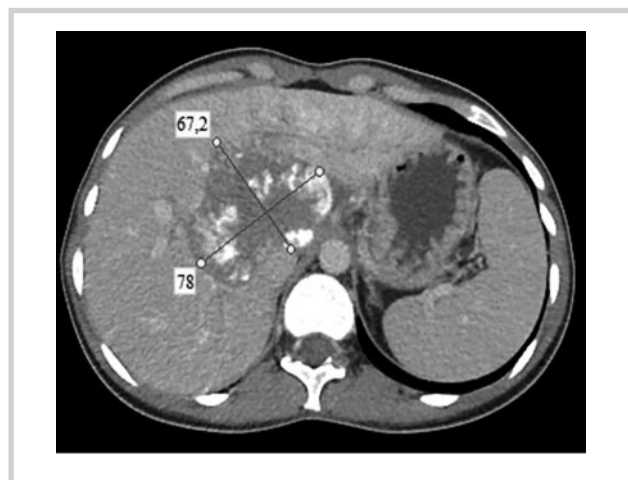

Рис. 2. КТ-картина после 4 курсов химиоэмболизации.

Fig. 2. CT image after 4 chemoembolization cycles.

зированы печеночные вены — правая печеночная вена интактна, средняя печеночная вена муфтообразно вовлечена в опухолевый процесс, левая печеночная вена проходит по краю образования, также не определяется четкая граница по передней стенке нижней полой вены на протяжении около 4 см.

Произведена тотальная гепатэктомия с использованием стандартной техники с расширенной лимфаденэктомией гепатодуоденальной связки и краевой резекцией нижней полой вены. Образовавшийся дефект в нижней полой вене ликвидирован путем установки ксеноперикардиальной пластины размером 4,5×2,5 см. На фоне холодовой ишемии *ex vivo* через воротную вену проведена перфузия раствором кустодиола. Разделение паренхимы печени производилось с применением аппарата SONOCA 300, осуществлена перевязка мелких сосудистых структур. Выделена правая печеночная вена, визуализированы правая и левая печеночная артерия и ветви воротной вены, общий желчный проток; левые долевые протоки вовлечены в опухолевый процесс. Таким образом, удаленная часть печени составила S_I, S_{VIII}, S_{IV}, S_{II}, S_{III}, частично S_V (рис. 4, 5).

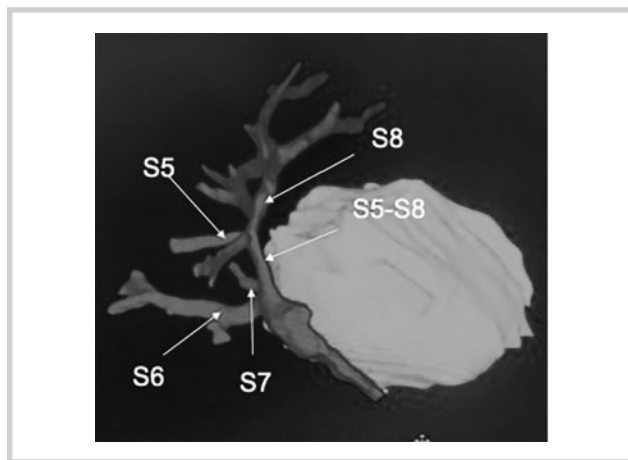


Рис. 3. 3D-модель опухоли печени и глиссоновых структур правой доли печени.

Fig. 3. A 3D model for a tumor in the liver and Glisson's structures of the right lobe of the liver.

Далее остаток правой доли печени был имплантирован аналогично трансплантату печени. Анастомозированы правая печеночная вена, воротная вена и печеночная артерия. Реконструкция желчного протока произведена путем формирования анастомоза между дистальным и проксимальным концом общего желчного протока.

После достижения гемостаза брюшная полость дренирована двумя двухпросветными дренажами и пациентка была переведена в отделение интенсивной терапии. Время холодовой ишемии составило около 90 мин, время тепловой ишемии — 30 мин.

В послеоперационном периоде отмечено формирование желчного затека по краю резекции печени и правостороннего гидроторакса, которые были купированы малоинвазивными методами, для этого использовали дренирование и пункции под контролем УЗИ. Больная была выписана на 21-е сутки после операции.

При контрольном обследовании через 10 мес данных, подтверждающих рецидив и отдаленное метастазирование, не получено.

Морфологическое исследование удаленного препарата: основной опухолевый узел размером 7,9×6,8×5,5 см с крупнобугристой поверхностью представлен массивным разрастанием плотной соединительной ткани с гиалинозом, обширными очагами некроза и небольшими скоплениями опухолевых клеток с выраженными дистрофическими изменениями, что соответствует лечебному патоморфозу IIIb степени. Дополнительно по периметру опухоли обнаружены 2 новых опухолевых узла диаметром 2 и 1,7 см, выявлена растущая холангиокарцинома солидно-трабекулярного строения с участками гепатоидного строения, выраженной десмопластической реакцией стромы без признаков лечебного патоморфоза. Опухоль инфильтрировала окружающую ткань печени и подрастала к наружной оболочке нижней полой вены. Во всех исследованных лимфатических узлах метастазов опухоли не выявлено.

Обсуждение

При выполнении расширенных оперативных вмешательств на печени с затрудненным доступом к структу-

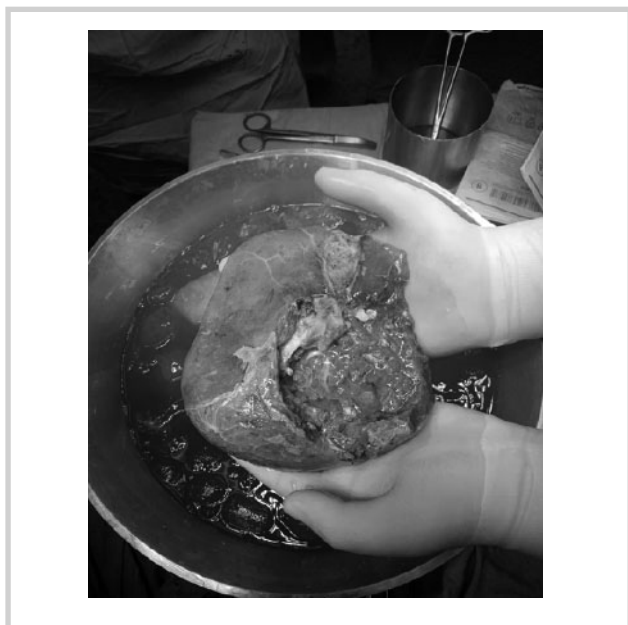

Рис. 4. Резекция печени «back-table».

Fig. 4. Back-table liver resection

рам печени при работе с крупными венозными сосудами, с пластикой нижней полой вены, при диссекции в кавальных или портальных воротах время тепловой ишемии бывает значительно превышено, что может стать критичным для непосредственных результатов лечения.

Во избежание серьезных метаболических нарушений в печени и преодоления барьера тепловой ишемии был предложен метод охлаждения органа в условиях сосудистой изоляции.

Концепция хирургии *ex vivo* развивалась параллельно с трансплантацией органов. Методика заключается в удалении органа единым блоком вместе с опухолью с последующим охлаждением и консервацией раствором кустодиола. После выполнения этапа резекции и реконструкции орган имплантируется в организм человека [3–5].

С.Э. Восканян и соавт. [6] приводят результаты 19 ауто-трансплантаций печени по поводу колоректальных метастазов в печени, гепатоцеллюлярной карциномы и холангиокарциномы печени. Летальность в раннем послеоперационном периоде составила 26,3%. Среди основных причин летальных исходов отмечено развитие острой печеночной недостаточности. Осложнения составили 47,4%. В 21,1% случаев развился ДВС-синдром тяжелой степени, в 31,6% — РДСВ средней и пролонгированной искусственной вентиляции легких.

Т. Тухун и соавт. [7] приводят результаты 191 ауто-трансплантации печени, выполненной по поводу первичного и метастатического рака печени. В 101 наблюдении операция произведена по методике *ex vivo* и в 90 случаях — *ant-esitum*. Частота послеоперационных осложнений состави-



Рис. 5. Удаленный препарат.

Fig. 5. A removed specimen.

ла 56,1% при 90-дневной летальности 19,5%. Резектабельность в данном исследовании была 84,5%.

Похожие данные представлены в метаанализе, опубликованном в 2020 г. М. Zawistowski и соавт. [8], где обобщены результаты 53 исследований, объединивших 244 случая ауто-трансплантации печени в группах пациентов со злокачественными и незлокачественными образованиями. Частота R0-резекций составила 93,4%, частота послеоперационных осложнений — 24,5%. Регрессионный анализ показал, что отдаленные результаты лечения в группе пациентов с доброкачественными образованиями значительно лучше по сравнению с опухолевым поражением.

Заключение

Экстракорпоральная резекция печени с ауто-трансплантацией является технически сложной процедурой, требующей междисциплинарного подхода, включая бригаду, имеющую опыт трансплантации печени и комплексного проведения периоперационной анестезии. Несмотря на прогресс и опыт применения данной методики, все еще существует повышенный риск тяжелых послеоперационных осложнений и летальных исходов. Экстракорпоральная резекция может быть предложена весьма узкой группе пациентов с нормальной функцией печени и достаточно прогнозируемым остатком печени.

Даже если технологии ауто-трансплантации печени сопряжены с высоким операционным риском, в ряде случаев, как отмечают большинство авторов, они могут быть успешно применены в лечении нерезектабельных первичных и метастатических опухолей печени.

**Авторы заявляют об отсутствии конфликта интересов.
The authors declare no conflicts of interest.**

ЛИТЕРАТУРА/REFERENCES

1. Vicente E, Quijano Y, Ielpo B, Duran H, Diaz E, Fabra I, Malavé L, Ferri V, Lazzaro S, Kalivaci D, Caruso R. Ex situ hepatectomy and liver autotransplantation for cholangiocarcinoma. *Ann Surg Oncol*. 2017;24(13):3990. <https://doi.org/10.1245/s10434-017-6104-z>
2. Pichlmayr R, Grosse H, Hauss J, Gubernatis G, Lamesch P, Bretschneider HJ. The technique and preliminary results of extra-corporeal liver surgery (bench procedure) and of surgery on the in situ perfused liver. *Br J Surg*. 1990;77(1):21-26. <https://doi.org/10.1002/bjs.1800770107>

3. Олисов О.Д., Новрузбеков М.С., Галанкина И.Е., Зими-на Л.Н., Гуляев В.А., Донов Л.В., Хубутия М.Ш. Трансплантация печени в лечении нерезектабельной гепатоцеллюлярной карциномы в отсутствие цирроза печени. *Российский журнал гастроэнтерологии, гепатологии, колопроктологии*. 2018;28(4):76-83.
<https://doi.org/10.22416/13824376>
Olisov OD, Novruzbekov MS, Galankina IE, Zimina LN, Gulyaev VA, Donova LV, Khubutiya MSh. Transplantatsiya pecheni v lechenii nerezektabel'noi gepatotsellyulyarnoi kartsinomy v otsustvii tsirroza pecheni. *Russian Journal of Gastroenterology, Hepatology, Coloproctology=Rossiiskii zhurnal gastroenterologii, gepatologii, koloproktologii*. 2018;28(4):76-83.
<https://doi.org/10.22416/13824376> (In Russ.).
4. Фorni E., Мериджи Ф. Аутотрансплантация печени: техника и результаты. *Анналы хирургической гепатологии*. 1998;3(2):24-29.
Forni E, Meridzhi F. Liver autotransplantation: technique and results. *Annals of HPB Surgery = Annaly khirurgicheskoi gepatologii*. 1998;3(2):24-29. (In Russ.).
5. Восканян С.Э., Артемьев А.И., Найденев Е.В., Забежинский Д.А., Чучуев Е.С., Рудаков В.С., Шабалин М.В., Шербин В.В. Трансплантационные технологии в хирургии местнораспространенного альвеококкоза печени с инвазией магистральных сосудов. *Анналы хирургической гепатологии*. 2016;21(2):25-31.
Voskanyan SE, Artem'ev AI, Naidenov EV, Zabezhinskii DA, Chuchuev ES, Rudakov VS, Shabalin MV, Shcherbin VV. Transplantation technologies for surgical treatment of the locally advanced hepatic alveococcosis with invasion into great vessels. *Annals of HPB Surgery = Annaly khirurgicheskoi gepatologii*. 2016;21(2):25-31. (In Russ.).
<https://doi.org/10.16931/1995-6464.2016225-31>
6. Восканян С.Э., Оноприев В.И., Артемьев А.И., Костенко Л.Л., Заболотских И.Б., Данилюк П.И., Болъбот Е.В. «Ex situ» и «In situ» аутотрансплантация печени при ее нерезектабельных первичных и метастатических опухолях. *Вятский медицинский вестник*. 2006;2:76-77.
Voskanyan SE, Onopriev V, Artem'ev AI, Kostenko LL, Zabolotskikh IB, Danilyuk PI, Bol'bot EV. «Ex situ» i «In situ» autotransplantatsiya pecheni pri ee nerezektabel'nykh pervichnykh i metatstaticheskikh opukholyakh. *Vyatskii meditsinskii vestnik*. 2006;(2):76-77. (In Russ.).
7. Tuxun T, Aini A, Li YP, Apaer S, Zhang H, Li T, Aji T, Yimiti Y, Zhao JM, Shao YM, Wen H. Systematic review of feasibility, safety and efficacy of ex situ liver resection and autotransplantation. *Zhonghua Yi Xue Za Zhi*. 2016;96(28):2251-2257.
<https://doi.org/10.3760/cma.j.issn.0376-2491.2016.28.011>
8. Zawistowski M, Nowaczyk J, Jakubczyk M, Domagała P. Outcomes of ex vivo liver resection and autotransplantation: A systematic review and meta-analysis. *Surgery*. 2020;168(4):631-642.
<https://doi.org/10.1016/j.surg.2020.05.036>

Поступила 02.02.2021

Received 02.02.2021

Принята в печать 09.02.2021

Accepted 09.02.2021