



Колоректальный рак у пациентки с симптомами функционального заболевания желудочно-кишечного тракта

З.А. Мамиева*, Е.А. Полуэктова, А.Л. Ковалева, О.С. Шифрин, В.П. Соболев, В.М. Свистушкин, А.И. Ульянин, А.С. Тертычный, В.Т. Ивашкин

ФГАОУ ВО «Первый Московский государственный медицинский университет им. И.М. Сеченова» (Сеченовский университет) Министерства здравоохранения Российской Федерации, Москва, Российская Федерация

Цель представления клинического наблюдения: подчеркнуть необходимость развернутого обследования пациентов с симптомами функциональных заболеваний желудочно-кишечного тракта.

Основные положения. Пациентка 28 лет при поступлении в клинику предъявляла жалобы на боль в левой подвздошной области, вздутие живота, задержку стула продолжительностью до 4 дней. Жалобы пациентки длительное время интерпретировались как клинические проявления синдрома раздраженного кишечника. По данным обследования, проведенного на амбулаторном этапе (клинический и биохимический анализы крови, копрограмма, ультразвуковое исследование органов брюшной полости, эзофагогастроуденоскопия), существенных отклонений от нормы выявлено не было. При поступлении в клинику проведена колоноскопия, выявлена аденокарцинома прямой кишки. Пациентке своевременно выполнено оперативное вмешательство и проведены повторные курсы полихимиотерапии. В настоящее время находится под наблюдением онколога и колопроктолога, признаков рецидива заболевания не выявлено.

Заключение. Пациентам, жалобы которых соответствуют Римским критериям функциональных заболеваний желудочно-кишечного тракта IV пересмотра, необходимо проведение развернутого обследования согласно рекомендациям Российской гастроэнтерологической ассоциации и Ассоциации колопроктологов России.

Ключевые слова: функциональные заболевания желудочно-кишечного тракта, синдром раздраженного кишечника, колоректальный рак

Конфликт интересов. Авторы заявляют об отсутствии конфликта интересов.

Для цитирования: Мамиева З.А., Полуэктова Е.А., Ковалева А.Л., Шифрин О.С., Соболев В.П., Свистушкин В.М., Ульянин А.И., Тертычный А.С., Ивашкин В.Т. Колоректальный рак у пациентки с симптомами функционального заболевания желудочно-кишечного тракта. Российский журнал гастроэнтерологии, гепатологии, колопроктологии. 2021;31(5):66–73. <https://doi.org/10.22416/1382-4376-2021-31-5-66-73>

Colorectal Cancer in Patient with Functional Gastrointestinal Symptoms

Zarina A. Mamieva*, Elena A. Poluektova, Aleksandra L. Kovaleva, Oleg S. Shifrin, Vasily P. Sobolev, Valeriy M. Svistushkin, Anatoliy I. Ulyanin, Aleksandr S. Tertychnyy, Vladimir T. Ivashkin

Sechenov First Moscow State Medical University (Sechenov University), Moscow, Russian Federation

Aim. A clinical observation to highlight the importance of detailed examination in patients with functional gastrointestinal symptoms.

Key points. A 28-yr female patient was admitted with complaints of left ileal pain, abdominal distention and up to 4-day stool delay. The complaints had long been interpreted as clinical manifestations of irritable bowel syndrome. No significant abnormalities were revealed in outpatient check-up (general and biochemical blood panels, stool test, abdominal ultrasound, oesophagogastroduodenoscopy). Colonoscopy was performed on admission, with diagnosis of rectal adenocarcinoma. The patient had a prompt surgical intervention, repeated courses of polychemotherapy and is currently followed by an oncologist and coloproctologist. No relapse signs have been reported.

Conclusion. Patients with the complaints satisfying the Rome Criteria Revision IV for functional gastrointestinal diseases should have a thorough examination as per recommendations of the Russian Gastroenterological Association and Russian Association of Coloproctologists.

Keywords: functional gastrointestinal diseases, irritable bowel syndrome, colorectal cancer

Conflicts of interest: the authors declare no conflict of interest.

For citation: Mamieva Z.A., Poluektova E.A., Kovaleva A.L., Shifrin O.S., Sobolev V.P., Svistushkin V.M., Ulyanin A.I., Tertychnyy A.S., Ivashkin V.T. Colorectal Cancer in Patient with Functional Gastrointestinal Symptoms. Russian Journal of Gastroenterology, Hepatology, Coloproctology. 2021;31(5):66–73. <https://doi.org/10.22416/1382-4376-2021-31-5-66-73>

Колоректальный рак (КРР) занимает третье место в структуре онкологической заболеваемости и второе место в структуре смертности от злокачественных опухолей в мире [1]. В России в общей структуре онкологической заболеваемости рак ободочной кишки занимает четвертое место после рака кожи, молочной железы и легкого, а рак ректосигмоидного отдела — седьмое место [2]. Благодаря широкому применению скрининговых программ, направленных на выявление и своевременное лечение ранних форм КРР, в ряде стран отмечается снижение заболеваемости среди лиц старше 55 лет [3–5]. При этом отмечается рост заболеваемости КРР среди молодых лиц — за последние 20 лет она увеличилась вдвое [6].

Представлено клиническое наблюдение пациентки 28 лет с КРР, жалобы которой длительное время интерпретировались как проявления синдрома раздраженного кишечника (СРК).

Пациентка М., 28 лет, обратилась в отделение хронических заболеваний кишечника и поджелудочной железы Клиники пропедевтики внутренних болезней, гастроэнтерологии и гепатологии им. В.Х. Василенко Сеченовского университета с жалобами на ноющую боль в левой подвздошной области без четкой связи с приемом пищи, уменьшающуюся после дефекации (интенсивность боли по визуальной аналоговой шкале (ВАШ) — 4 балла), умеренно выраженное вздутие живота, усиливающееся в течение дня (интенсивность вздутия живота по ВАШ — 4 балла) и также уменьшающееся после дефекации; задержку стула продолжительностью до 4 дней; при дефекации стул плотный (1–2-й тип по Бристольской шкале), без патологических примесей. Из анамнеза заболевания известно, что считает себя больной около 1,5 года, когда на фоне психоэмоционального стресса появились и стали нарастать вышеуказанные жалобы. Через шесть месяцев после их возникновения пациентка обратилась в поликлинику по месту жительства. По данным проведенного обследования (клинический и биохимический анализы крови, копрограмма, ультразвуковое исследование органов брюшной полости, эзофагогастродуоденоскопия), существенных отклонений выявлено не было. На основании жалоб пациентки, данных объективного обследования, выполненных лабораторных и инструментальных исследований установлен диагноз: синдром раздраженного кишечника, вариант с преобладанием запоров. Было рекомендовано увеличение в рационе свежих овощей и фруктов, а также прием спазмолитиков и осмотических слабительных. Боль в животе и вздутие живота уменьшились, частота дефекаций увеличилась до 3 раз в неделю в сравнении с исходной — 1–2 раза в неделю. Через 28 дней спазмолитики

были отменены, продолжала принимать осмотические слабительные, через три месяца от начала их приема потребовалось увеличение дозы и повторное назначение спазмолитиков на 28 дней в связи с частичным снижением клинического эффекта. Повторный курс лечения оказался эффективным, но также с постепенным угасанием эффекта. Пациентка самостоятельно поменяла группу осмотических слабительных препаратов на стимулирующие, периодически принимала спазмолитики и ферментные препараты. Однако в связи с сохранением боли в животе, вздутия живота и урежения стула до 1–2 раз в неделю обратилась в клинику и была госпитализирована для уточнения диагноза и коррекции терапии.

Из анамнеза жизни известно, что родилась в 1993 году, росла и развивалась в соответствии с возрастом, материально-бытовые условия — удовлетворительные, образование высшее, профессиональных вредностей не имеет, в рационе преобладает белковая пища (мясо, рыба, сыр), вредные привычки отрицает. Гинекологический анамнез: менструации с 13 лет, регулярные, через 28 дней, продолжительностью до 4 дней, необильные; в анамнезе 1 беременность, 1 срочные роды. Аллергологический анамнез — не отягощен. Перенесенные заболевания: детские инфекции. Наследственный анамнез пациентки отягощен по заболеваниям сердечно-сосудистой системы: отец (55 лет) и мать (50 лет) страдают гипертонической болезнью.

Объективные данные при поступлении: состояние относительно удовлетворительное. Кожные покровы обычной окраски, умеренной влажности. ИМТ 22,5 кг/м². Температура тела 36,5 °С. Периферические лимфатические узлы не увеличены. Над легкими дыхание везикулярное, хрипов нет, частота дыхательных движений 17 в минуту. Тоны сердца ясные, ритм правильный, ЧСС 76 в минуту, артериальное давление 110/70 мм рт. ст. Живот мягкий, в акте дыхания участвует симметрично всеми отделами, перкуторно — тимпанит, аускультативно — выслушивается симметричная перистальтика. При поверхностной пальпации живот мягкий, безболезненный. При глубокой пальпации в левой паховой области пальпируется сигмовидная кишка цилиндрической формы, диаметром 3 см, плотноэластической консистенции, с гладкой поверхностью, безболезненная, смещаемая в пределах 4 см, не урчащая. В правой паховой области пальпируется слепая кишка в виде расширяющегося книзу цилиндра мягкоэластической консистенции, диаметром 3 см, безболезненного, смещаемого в пределах 3 см, урчащего при пальпации. Терминальный отдел подвздошной кишки пальпируется в виде цилиндра мягкоэластической

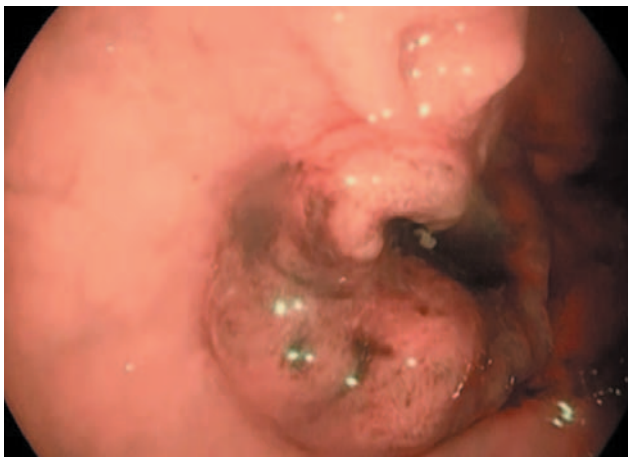


Рис. 1. Колоноскопия с использованием узкоспектральной эндоскопии. Экзофитное опухолевое эпителиальное новообразование диаметром до 2 см с депрессией в центре, деформированным ямочным и капиллярным рисунком IV Kudo по периферии и V Kudo в области центра

Fig. 1. Narrow-band imaging colonoscopy. Exophytic tumour-like epithelial neoplasm up to 2 cm diameter with central depression, distorted Kudo IV pit and capillary pattern in periphery and Kudo V in centre.

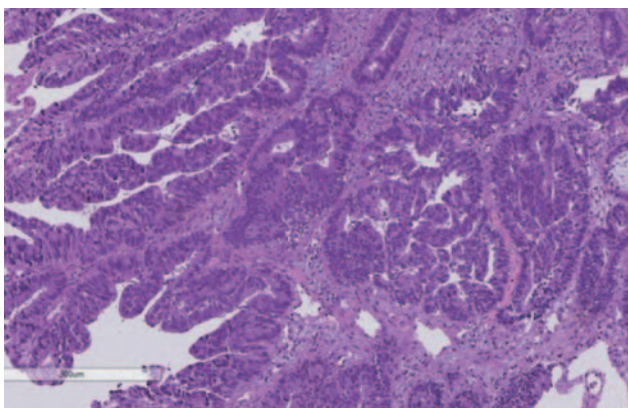


Рис. 2. Морфологическое исследование. Биоптат прямой кишки. Окраска гематоксилином и эозином. Увеличение $\times 250$. Рост опухоли папиллярного и железистого строения с формированием разрастаний эпителия на поверхности сосочков и кривозных структур в глубоких отделах, с признаками инвазивного роста в виде железистых комплексов с десмопластической реакцией и воспалительной инфильтрацией окружающей стромы. Умеренный клеточный полиморфизм и высокая митотическая активность клеток опухоли

Fig. 2. Morphology examination. Rectal biopsy. Haematoxylin – eosin. Magnification $\times 250$. Papillary glandular tumourisation with epithelial outgrowths on papillary surface and cribriform lesions of deeper layers, with invasive growth signs as glandular desmoplastic complexes and inflammatory infiltration of surrounding stroma. Moderate cell polymorphism and high mitotic activity of tumour cells

консистенции, диаметром 1 см, безболезненного, перистальтирующего, урчащего при пальпации. Остальные отделы толстой кишки не пальпируются. Симптомов раздражения брюшины нет. Симптом поколачивания по поясничной области отрицательный с обеих сторон.

С учетом жалоб пациентки, данных анамнеза, объективного обследования сформулирован предварительный диагноз: синдром раздраженного кишечника, вариант с преобладанием запоров.

По данным клинического и биохимического анализов крови каких-либо отклонений от нормы выявлено не было. Показатели общего анализа мочи, а также уровень амилазы в моче в пределах референсных значений. В копрограмме — умеренное количество нейтрального жира, бензидиновая проба отрицательная. Яйца глистов и простейшие не обнаружены.

При проведении водородного дыхательного теста с лактулозой избыточный бактериальный рост не выявлен. При ультразвуковом исследовании органов брюшной полости и забрюшинного пространства выявлено умеренное количество крупнодисперсной взвеси в желчном пузыре. По данным эзофагогастродуоденоскопии: картина поверхностного гастрита, минимального бульбита, дуоденогастрального рефлюкса.

Несмотря на то что жалобы пациентки и продолжительность заболевания полностью соответствовали Римским критериям IV пересмотра, наследственный анамнез по заболеваниям желудочно-кишечного тракта не отягощен, отсутствовали «симптомы тревоги», такие как гематохезия и немотивированная потеря веса, а при проведении лабораторно-инструментальных исследований не были выявлены существенные отклонения от нормальных значений, в план обследования пациентки, согласно клиническим рекомендациям Российской гастроэнтерологической ассоциации и Ассоциации колопроктологов России, было включено проведение колоноскопии с биопсией.

При колоноскопии в дистальной трети сигмовидной кишки на расстоянии примерно 20 см от анального сфинктера визуализировано новообразование до 0,5 см в диаметре, при осмотре в узком спектре освещения — с регулярным капиллярным и ямочным рисунком III по Kudo. В среднеампулярном отделе прямой кишки на расстоянии 7 см от ануса по правой боковой стенке визуализировано опухолевое новообразование (рис. 1). При взятии биопсии ткани фрагментируются, минимально кровоточат.

По данным гистологического исследования новообразования сигмовидной кишки — гиперпластический полип. В биоптатах из прямой кишки выявлен рост опухоли (рис. 2).

Обнаруженная морфологическая картина свидетельствует о наличии высококодифференцированной аденокарциномы толстой кишки тубулярно-папиллярного строения. Признаков пред-

шествующей аденомы в исследованных биоптатах не обнаружено.

Колоректальный рак может развиваться на фоне неизменной слизистой оболочки (*de novo*), однако в большинстве случаев (до 95 %) он развивается из аденоматозных полипов. Малигнизируется лишь небольшая часть аденом — около 5 %. Риск злокачественной трансформации возрастает с увеличением размера аденомы и степени дисплазии эпителия. Продолжительность прогрессии аденоматозного полипа в инвазивную аденокарциному составляет от 5 до 15 лет [7]. Отсутствие признаков предшествующей аденомы в исследованных биоптатах может свидетельствовать в пользу образования опухоли *de novo*.

При компьютерной томографии (КТ) органов брюшной полости с болюсным контрастированием в среднеампулярном отделе прямой кишки обнаружено неравномерное утолщение стенки до 13 мм протяженностью до 30 мм с признаками активного накопления контрастного вещества при контрастном усилении (рис. 3). В мезоректальной клетчатке и по ходу верхней прямокишечной артерии определяются лимфатические узлы размерами до 8×9 мм с признаками активного накопления контрастного препарата.

Установлен клинический диагноз. Основное заболевание: умеренно дифференцированная аденокарцинома прямой кишки. Сопутствующие заболевания: гиперпластический полип сигмовидной кишки. Билиарный сладж.

Для проведения оперативного лечения пациентка была переведена в Клинику колопроктологии и малоинвазивной хирургии Сеченовского университета. В плановом порядке выполнена робот-ассистированная резекция прямой кишки с расширенной лимфодиссекцией, формированием двустольной трансверзостомы, трансанальной экстракцией препарата. При патоморфологическом исследовании операционного препарата клинический диагноз подтвержден: умеренно дифференцированная аденокарцинома толстой кишки с инвазией в мышечный слой стенки кишки, метастазы опухоли в параколические лимфоузлы (0–5 см проксимальнее опухоли). Через 3 недели пациентке выполнена реконструктивно-восстановительная операция по восстановлению непрерывности кишечника с ликвидацией трансверзостомы и формированием анастомоза в ¼ по А. В. Мельникову. Проведено 8 курсов адъювантной полихимиотерапии по схеме XELOX (оксалиплатин + капецитабин).

В настоящее время пациентка находится под наблюдением онколога и колопроктолога, признаков рецидива заболевания не выявлено.

Обсуждение

Согласно Римским критериям IV пересмотра диагноз СРК может быть поставлен на основании соответствия жалоб пациента указанным критериям

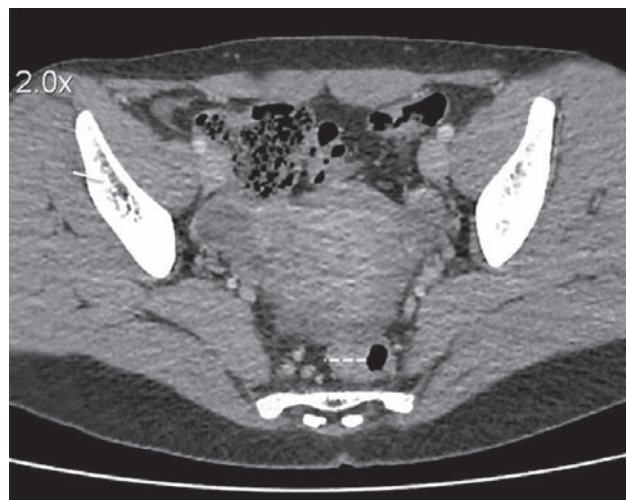


Рис. 3. Компьютерная томография органов брюшной полости и малого таза с внутривенным контрастированием препаратом омнипак-350. Неравномерное утолщение стенки среднеампулярного отдела прямой кишки до 13 мм протяженностью до 30 мм с признаками активного накопления контрастного вещества при контрастном усилении; дистальный край образования расположен на высоте около 70 мм от ануса. Мезоректальная клетчатка тяжиста; в ней и по ходу верхней прямокишечной артерии определяются лимфатические узлы размерами до 8×9 мм с признаками активного накопления контрастного препарата

Fig. 3. Abdominal and pelvic Omnipaque 350 intravenous contrast computed tomography. Uneven up to 13 mm thickening of mid-ampullary wall, up to 30 mm length, with active contrast agent accumulation evident on enhancement; distal mass edge at about 70 mm from anus. Mesorectal tissue taenial; up to 8 × 9 mm lymph nodes with active contrast agent signs identified in tissue and along superior rectal artery

и результатам ограниченного круга обследований для исключения органической патологии [8]. Рекомендательный диагностический минимум включает в себя физикальное обследование, проведение клинического анализа крови, оценку уровня гормонов щитовидной железы при подозрении на ее гипо- или гиперфункцию, исследование уровня маркеров воспаления (С-реактивный белок или фекальный кальпротектин) и копрологическое исследование при диарейном и смешанном вариантах заболевания. В случае неэффективности эмпирической терапии пациентам с диарейным и смешанным вариантами заболевания рекомендовано проводить серологическое исследование для исключения целиакии.

Показанием к углубленному обследованию, согласно Римским критериям IV пересмотра, служит наличие «симптомов тревоги», к которым относятся анемия, немотивированная потеря веса, гематохезия (при отсутствии геморроя или анальной трещины) и отягощенный семейный анамнез по колоректальному раку.

Проводить колоноскопию авторы Римских критериев IV пересмотра рекомендуют лицам старше 50 лет, пациентам с наличием «симптомов тревоги», лицам с отягощенным семейным анамнезом по колоректальному раку, а также пациентам с диареей, рефрактерной к проводимой терапии.

При таком подходе возможны серьезные диагностические ошибки, так как ряд органических заболеваний, таких как воспалительные заболевания кишечника, микроскопические колиты и даже злокачественные новообразования, могут протекать с клинической картиной СРК без «симптомов тревоги». Так, при обследовании 502 пациентов с предварительным диагнозом функционального заболевания ЖКТ, установленным на основании соответствия клинической картины «Римским критериям III», почти у 25 % больных диагноз был изменен в пользу органического заболевания [9]. У 15–30 % пациентов с предварительным диагнозом СРК и отсутствием симптомов тревоги при проведении колоноскопии с биопсией выявляются органические заболевания, в том числе колоректальный рак [10–12]. В ходе ряда проспективных исследований установлено, что риск развития колоректального рака у пациентов с клинической картиной СРК в несколько раз выше, чем в контрольной группе. Примечательно, что такая тенденция наблюдается в течение 1–2 лет после постановки диагноза, в дальнейшем риск развития колоректального рака сопоставим с таковым в общей популяции [13–16]. По мнению авторов исследований, полученные результаты обусловлены схожестью симптомов СРК и КРР и постановкой неверного диагноза вследствие низкой онкологической настороженности врачей.

В клинических рекомендациях Российской гастроэнтерологической ассоциации и Ассоциации колопроктологов России по диагностике и лечению синдрома раздраженного кишечника диагноз СРК рассматривается как диагноз исключения, для постановки которого необходимо тщательное обследование больного [17]. Проведение колоноскопии рекомендовано всем пациентам независимо от возраста, наличия симптомов тревоги и данных семейного анамнеза.

Литература / References

1. Bray F., Ferlay J., Soerjomataram I., Siegel R.L., Torre L.A., Jemal A. Global cancer statistics 2018: GLOBOCAN estimates of incidence and mortality worldwide for 36 cancers in 185 countries. *Cancer J Clin.* 2018;68:394–424. DOI: 10.3322/caac.21492
2. Каприн А.Д., Старинский В.В., Шахзадова А.О. Злокачественные новообразования в России в 2019 году (заболеваемость и смертность). М.: МНИОИ им. П.А. Герцена, 2020. [Kaprin A.D., Starinskiy V.V., Shakhzadova A.O. Malignant neoplasms in Russia in 2019 (incidence and mortality). M.: P.A. Hertsen Moscow Oncology Research Centre – Branch of NMRRC, Ministry of Health of Russia. 2020].
3. Edwards B.K., Ward E., Kohler B.A., Ehemann C., Zauer A.G., Anderson R.N., et al. Annual report to the nation on the status of cancer, 1975–2006, featuring colorectal cancer trends and impact of interventions (risk factors, screening, and treatment) to reduce future rates. *Cancer.* 2010;116(3):544–73. DOI: 10.1002/cncr.24760
4. Siegel R., Naishadham D., Jemal A. Cancer statistics, 2013. *A Cancer J Clin.* 2013;63:11–30. DOI: 10.3322/caac.21166
5. Murphy C.C., Sandler R.S., Sanoff H.K., Yang Y.C., Lund J.L., Baron J.A. Decrease in incidence of colorectal cancer among individuals 50 years or older after recommendations for population-based screening. *Clin Gastroenterol Hepatol.* 2017;15:903–9.e6. DOI: 10.1016/j.cgh.2016.08.037
6. Siegel R.L., Fedewa S.A., Anderson W.F., Miller K.D., Ma J., Rosenberg P.S., et al. Colorectal cancer incidence patterns in the United States, 1974–2013. *J Natl Cancer Inst.* 2017;109(8):djw322. DOI: 10.1093/jnci/djw322
7. Sawicki T., Ruszkowska M., Danielewicz A., Niedzwiedzka E., Artukowicz T., Przybyłowicz K.E. A review of colorectal cancer in terms of epidemiology, risk factors, development, symptoms and diagnosis. *Cancers (Basel).* 2021;13(9):2025. DOI: 10.3390/cancers13092025

Заклучение

Особенность представленного случая состоит в успешной диагностике и лечении колоректального рака у молодой пациентки, у которой доминировали симптомы функционального заболевания ЖКТ. Наше клиническое наблюдение демонстрирует необходимость проведения развернутого обследования пациентов согласно «Клиническим рекомендациям по диагностике и лечению синдрома раздраженного кишечника» Российской гастроэнтерологической ассоциации и Ассоциации колопроктологов России.

8. Lacy B.E., Mearin F., Chang L., Chey W.D., Lembo A.J., Simren M., et al. Bowel disorders. *Gastroenterology* 2016;150(6):1393–407. DOI: 10.1053/j.gastro.2016.02.031
9. Ивашкин В.Т., Полуэктова Е.А., Рейхарт Д.В., Шифрин О.С., Бениашвили А.Г., Ляшенко О.С. и др. Эффективность наиболее часто назначаемых групп препаратов у пациентов с функциональными расстройствами желудочно-кишечного тракта — синдромом функциональной диспепсии и синдромом раздраженного кишечника (Результаты наблюдательного исследования). *Рос журн гастроэнтерол гепатол колопроктол.* 2016;26(4):14–23. [Ivashkin V.T., Poluektova E.A., Reykhart D.V., Shifrin O.S., Beniashvili A.G., Lyashenko O.S., et al. Efficacy of drugs most commonly prescribed at functional gastrointestinal diseases (functional dyspepsia syndrome and irritable bowel syndrome) observational study results. *Rus J Gastroenterol Hepatol Coloproctol.* 2016;26(4):14–23 (In Russ.)]. DOI: 10.22416/1382-4376-2016-26-4-14-23
10. Patel P., Bercik P., Morgan D.G., Bolino C., Pintos-Sanchez M.I., Moayyedi P., et al. Prevalence of organic disease at colonoscopy in patients with symptoms compatible with irritable bowel syndrome: cross-sectional survey. *Scand J Gastroenterol.* 2015;50(7):816–23. DOI: 10.3109/00365521.2015.1007079
11. Gu H.X., Zhang Y.L., Zhi F.C., Jiang B., Huang Y. Organic colonic lesions in 3,332 patients with suspected irritable bowel syndrome and lacking warning signs, a retrospective case-control study. *Int J Colorectal Dis.* 2011;26(7):935–40. DOI: 10.1007/s00384-011-1163-2
12. Paudel M.S., Mandal A.K., Shrestha B., Poudyal N.S., Kc S., Chaudhary S., et al. Prevalence of organic colonic lesions by colonoscopy in patients fulfilling ROME IV criteria of irritable bowel syndrome. *JNMA J Nepal Med Assoc.* 2018;56(209):487–92.
13. Hsiao C.W., Huang W.Y., Ke T.W., Muo C.H., Chen W.T., Sung F.C., et al. Association between irritable bowel syndrome and colorectal cancer: a nationwide population-based study. *Eur J Intern Med.* 2014;25(1):82–6. DOI: 10.1016/j.ejim.2013.11.005
14. García Rodríguez L.A., Ruigómez A., Wallander M.A., Johansson S., Olbe L. Detection of colorectal tumor and inflammatory bowel disease during follow-up of patients with initial diagnosis of irritable bowel syndrome. *Scand J Gastroenterol.* 2000;35(3):306–11. DOI: 10.1080/003655200750024191
15. Nørgaard M., Farkas D.K., Pedersen L., Erichsen R., de la Cour Z.D., Gregersen H. Irritable bowel syndrome and risk of colorectal cancer: a Danish nationwide cohort study. *Br J Cancer.* 2011;104(7):1202–6. DOI: 10.1038/bjc.2011.65
16. Шептулин А.А., Джахая Н.Л., Седова А.В. Диагноз синдрома раздраженного кишечника: должна ли быть онконастороженность? *Рос журн гастроэнтерол гепатол колопроктол.* 2019;29(2):76–80. [Sheptulin A.A., Jahaya N.L., Sedova A.V. Irritable Bowel Syndrome Diagnosis: Should There Be Alertness to Cancer? *Russian Journal of Gastroenterology, Hepatology, Coloproctology.* 2019;29(2):76–80 (In Russ.)]. DOI: 10.22416/1382-4376-2019-29-2-76-80
17. Ивашкин В.Т., Шельгин Ю.А., Баранская Е.К., Белоусова Е.А., Бениашвили А.Г., Васильев С.В. и др. Клинические рекомендации Российской гастроэнтерологической ассоциации и Ассоциации колопроктологов России по диагностике и лечению синдрома раздраженного кишечника. *Рос журн гастроэнтерол гепатол колопроктологии.* 2017;27(5):76–93. [Ivashkin V.T., Shelygin Yu.A., Baranskaya E.K., Belousova E.A., Beniashvili A.G., Vasilyev S.V., et al. Diagnosis and treatment of the irritable bowel syndrome: clinical guidelines of the Russian gastroenterological association and Russian association of coloproctology. *Russian Journal of Gastroenterology, Hepatology, Coloproctology.* 2017;27(5):76–93 (In Russ.)]. DOI: 10.22416/1382-4376-2017-27-5-76-93
18. Mork M.E., You Y.N., Ying J., Bannon S.A., Lynch P.M., Rodriguez-Bigas M.A., et al. High prevalence of hereditary cancer syndromes in adolescents and young adults with colorectal cancer. *J Clin Oncol.* 2015;33(31):3544–9. DOI: 10.1200/JCO.2015.61.4503
19. Stoffel E.M., Koeppe E., Everett J., Ulintz P., Kiel M., Osborne J., et al. Germline genetic features of young individuals with colorectal cancer. *Gastroenterology.* 2018;154(4):897–905.e1. DOI: 10.1053/j.gastro.2017.11.004
20. Pearlman R., Frankel W.L., Swanson B., Zhao W., Yilmaz A., Miller K., et al. Prevalence and spectrum of germline cancer susceptibility gene mutations among patients with early-onset colorectal cancer. *JAMA Oncol.* 2017;3(4):464–71. DOI: 10.1001/jamaoncol.2016.5194
21. Stoffel E.M., Murphy C.C. Epidemiology and mechanisms of the increasing incidence of colon and rectal cancers in young adults. *Gastroenterology.* 2020;158(2):341–53. DOI: 10.1053/j.gastro.2019.07.055
22. You Y.N., Lee L.D., Deschner B.W., Shibata D. Colorectal cancer in the adolescent and young adult population. *JCO Oncol Pract.* 2020;16(1):19–27. DOI: 10.1200/JOP.19.00153

Сведения об авторах

Мамиева Зарина Ахсарбековна* — аспирант кафедры пропедевтики внутренних болезней, гастроэнтерологии и гепатологии ФГАОУ ВО «Первый Московский государственный медицинский университет им. И.М. Сеченова» (Сеченовский Университет) Министерства здравоохранения Российской Федерации. Контактная информация: mamieva_z_a@student.sechenov.ru; 119435, г. Москва, ул. Погодинская, д. 1, стр. 1. ORCID: <http://orcid.org/0000-0002-5673-7920>

Полуэктова Елена Александровна — доктор медицинских наук, профессор кафедры пропедевтики внутренних болезней, гастроэнтерологии и гепатологии ФГАОУ ВО «Первый Московский государственный медицинский университет им. И.М. Сеченова» (Сеченовский Университет) Министерства здравоохранения Российской Федерации; врач-гастроэнтеролог отделения хронических заболеваний кишечника и поджелудочной железы Клиники пропедевтики внутренних болезней, гастроэнтерологии и гепатологии имени В.Х. Василенко ПМГМУ им. И.М. Сеченова (Сеченовский Университет) Министерства здравоохранения Российской Федерации. Контактная информация: poluektova_e_a@staff.sechenov.ru; 119435, г. Москва, ул. Погодинская, д. 1, стр. 1. ORCID: <http://orcid.org/0000-0002-9038-3732>

Information about the authors

Zarina A. Mamieva* — Postgraduate Student, Chair of Internal Disease Propaedeutics, Gastroenterology and Hepatology, Sechenov First Moscow State Medical University (Sechenov University). Contact information: mamieva_z_a@student.sechenov.ru; 119435, Moscow, Pogodinskaya str., 1, bld. 1. ORCID: <http://orcid.org/0000-0002-5673-7920>.

Elena A. Poluektova — Dr. Sci. (Med.), Prof., Chair of Internal Disease Propaedeutics, Gastroenterology and Hepatology, Sechenov First Moscow State Medical University (Sechenov University); Physician (gastroenterology), Department of Chronic Intestinal and Pancreatic Diseases, Vasilenko Clinic of Internal Disease Propaedeutics, Gastroenterology and Hepatology, Sechenov First Moscow State Medical University (Sechenov University). Contact information: poluektova_e_a@staff.sechenov.ru; 119435, Moscow, Pogodinskaya str., 1, bld. 1. ORCID: <http://orcid.org/0000-0002-9038-3732>

Ковалева Александра Леонидовна — аспирант кафедры пропедевтики внутренних болезней, гастроэнтерологии и гепатологии ФГАОУ ВО «Первый Московский государственный медицинский университет им. И.М. Сеченова» (Сеченовский Университет) Министерства здравоохранения Российской Федерации.
Контактная информация: kovaleva_a_l@student.sechenov.ru; 119435, г. Москва, ул. Погодинская, д. 1, стр. 1.
ORCID: <http://orcid.org/0000-0001-5965-2626>

Шифрин Олег Самуилович — доктор медицинских наук, профессор кафедры пропедевтики внутренних болезней, гастроэнтерологии и гепатологии ФГАОУ ВО «Первый Московский государственный медицинский университет им. И.М. Сеченова» (Сеченовский Университет) Министерства здравоохранения Российской Федерации; заведующий отделением хронических заболеваний кишечника и поджелудочной железы Клиники пропедевтики внутренних болезней, гастроэнтерологии и гепатологии имени В.Х. Василенко ФГАОУ ВО «Первый Московский государственный медицинский университет им. И.М. Сеченова» (Сеченовский Университет) Министерства здравоохранения Российской Федерации.
Контактная информация: shifrin_o_s@staff.sechenov.ru; 119435, г. Москва, ул. Погодинская, д. 1, стр. 1.
ORCID: <http://orcid.org/0000-0001-8148-2862>

Соболев Василий Петрович — кандидат медицинских наук, доцент кафедры болезней уха, горла и носа ФГАОУ ВО «Первый Московский государственный медицинский университет им. И.М. Сеченова» (Сеченовский Университет) Министерства здравоохранения Российской Федерации.
Контактная информация: sobolev_v_p@staff.sechenov.ru; 119435, г. Москва, ул. Б. Пироговская, д. 6, стр. 1.
ORCID: <http://orcid.org/0000-0002-7372-3299>

Свистушкин Валерий Михайлович — доктор медицинских наук, профессор, заведующий кафедрой болезней уха, горла и носа ФГАОУ ВО «Первый Московский государственный медицинский университет им. И.М. Сеченова» (Сеченовский Университет) Министерства здравоохранения Российской Федерации; директор Клиники болезней уха, горла и носа ФГАОУ ВО «Первый Московский государственный медицинский университет им. И.М. Сеченова» (Сеченовский Университет) Министерства здравоохранения Российской Федерации.
Контактная информация: svistushkin_v_m@staff.sechenov.ru; 119435, г. Москва, ул. Б. Пироговская, д. 6, стр. 1.
ORCID: <http://orcid.org/0000-0001-7414-1293>

Ульянин Анатолий Игоревич — аспирант кафедры пропедевтики внутренних болезней, гастроэнтерологии и гепатологии ФГАОУ ВО «Первый Московский государственный медицинский университет им. И.М. Сеченова» (Сеченовский Университет) Министерства здравоохранения Российской Федерации; врач-гастроэнтеролог отделения хронических заболеваний кишечника и поджелудочной железы Клиники пропедевтики внутренних болезней, гастроэнтерологии и гепатологии имени В.Х. Василенко ФГАОУ ВО «Первый Московский государственный медицинский университет им. И.М. Сеченова» (Сеченовский Университет) Министерства здравоохранения Российской Федерации.
Контактная информация: ulyanin_a_i@staff.sechenov.ru; 119435, г. Москва, ул. Погодинская, д. 1, стр. 1.
ORCID: <https://orcid.org/0000-0001-5506-5555>

Тертычный Александр Семенович — доктор медицинских наук, профессор кафедры патологической анатомии имени академика А.И. Струкова ФГАОУ ВО «Первый Московский государственный медицинский университет им. И.М. Сече-

Aleksandra L. Kovaleva — Postgraduate Student, Chair of Internal Disease Propaedeutics, Gastroenterology and Hepatology, Sechenov First Moscow State Medical University (Sechenov University).
Contact information: kovaleva_a_l@student.sechenov.ru; 119435, Moscow, Pogodinskaya str., 1, bld. 1.
ORCID: <http://orcid.org/0000-0001-5965-2626>

Oleg S. Shifrin — Dr. Sci. (Med.), Prof., Chair of Internal Disease Propaedeutics, Gastroenterology and Hepatology, Sechenov First Moscow State Medical University (Sechenov University); Head of the Department of Chronic Intestinal and Pancreatic Diseases, Vasilenko Clinic of Internal Disease Propaedeutics, Gastroenterology and Hepatology, Sechenov First Moscow State Medical University (Sechenov University).
Contact information: shifrin_o_s@staff.sechenov.ru; 119435, Moscow, Pogodinskaya str., 1, bld. 1.
ORCID: <http://orcid.org/0000-0001-8148-2862>

Vasiliy P. Sobolev — Cand. Sci. (Med.), Assoc. Prof., Chair of ENT Diseases, Sechenov First Moscow State Medical University (Sechenov University).
Contact information: sobolev_v_p@staff.sechenov.ru; 119435, Moscow, Bolshaya Pirogovskaya str., 6, bld. 1.
ORCID: <http://orcid.org/0000-0002-7372-3299>

Valeriy M. Svistushkin — Dr. Sci. (Med.), Prof., Head of the Chair of ENT Diseases, Sechenov First Moscow State Medical University (Sechenov University); Director, Clinic of ENT Diseases, Sechenov First Moscow State Medical University (Sechenov University).
Contact information: svistushkin_v_m@staff.sechenov.ru; 119435, Moscow, Bolshaya Pirogovskaya str., 6, bld. 1.
ORCID: <http://orcid.org/0000-0001-7414-1293>

Anatoliy I. Ulyanin — Postgraduate Student, Chair of Internal Disease Propaedeutics, Gastroenterology and Hepatology, Sechenov First Moscow State Medical University (Sechenov University); Physician (gastroenterology), Department of Chronic Intestinal and Pancreatic Diseases, Vasilenko Clinic of Internal Disease Propaedeutics, Gastroenterology and Hepatology, Sechenov First Moscow State Medical University (Sechenov University).
Contact information: ulyanin_a_i@staff.sechenov.ru; 119435, Moscow, Pogodinskaya str., 1, bld. 1.
ORCID: <https://orcid.org/0000-0001-5506-5555>

Aleksandr S. Tertychnyy — Dr. Sci. (Med.), Prof., Chair of Morbid Anatomy named after Acad. A.I. Strukov, Sechenov First Moscow State Medical University (Sechenov University).

нова» (Сеченовский Университет) Министерства здравоохранения Российской Федерации.
Контактная информация: tertychnyy_a_s@staff.sechenov.ru; 119048, г. Москва, ул. Трубецкая, д. 8, стр. 2.
ORCID: <https://orcid.org/0000-0001-5635-6100>

Ивашкин Владимир Трофимович — доктор медицинских наук, профессор, академик РАН, заведующий кафедрой пропедевтики внутренних болезней, гастроэнтерологии и гепатологии ФГАОУ ВО «Первый Московский государственный медицинский университет им. И.М. Сеченова» (Сеченовский Университет) Министерства здравоохранения Российской Федерации; главный внештатный гастроэнтеролог Министерства здравоохранения Российской Федерации.
Контактная информация: ivashkin_v_t@staff.sechenov.ru; 119435, г. Москва, ул. Погодинская, д. 1, стр. 1.
ORCID: <https://orcid.org/0000-0002-6815-601>

Contact information: tertychnyy_a_s@staff.sechenov.ru; 119048, Moscow, Trubetskaya str., 8, bld. 2.
ORCID: <https://orcid.org/0000-0001-5635-6100>

Vladimir T. Ivashkin — Dr. Sci. (Med.), Full Member of the Russian Academy of Sciences, Prof., Head of the Chair of Internal Disease Propaedeutics, Gastroenterology and Hepatology, Sechenov First Moscow State Medical University (Sechenov University); Chief External Expert (gastroenterology), Ministry of Health of the Russian Federation.
Contact information: ivashkin_v_t@staff.sechenov.ru; 119435, Moscow, Pogodinskaya str., 1, bld. 1.
ORCID: <https://orcid.org/0000-0002-6815-601>

Поступила: 05.10.2021 Принята: 30.10.2021 Опубликована: 15.11.2021
Submitted: 05.10.2021 Accepted: 30.10.2021 Published: 15.11.2021

* Автор, ответственный за переписку / Corresponding author