

Клинико-лучевые особенности смешанных полипозной и полипозно-гнойной форм хронических риносинуситов в сочетании с зубочелюстной патологией

А.А. Зубарева, С.А. Карпищенко[✉], М.А. Шавгулидзе

ФГБОУ ВО «Первый Санкт-Петербургский государственный медицинский университет им. акад. И.П. Павлова» Минздрава России, Санкт-Петербург, Россия

Аннотация

Решение по выбору тактики диагностики и методов консервативного и хирургического лечения смешанных полипозных и полипозно-гнойных форм хронических риносинуситов у пациентов с сопутствующей зубочелюстной патологией, коморбидной соматической патологией зависит от наличия технического обеспечения клиники и настроенности пациента на принятие оптимального выбора. В литературе не представлен единый алгоритм обследования и ведения пациентов с хроническими смешанными полипозной и полипозно-гнойной формами синуситов, протекающих на фоне зубочелюстной патологии.

Цель. Обоснование дифференцированного подхода к диагностике хронических смешанных полипозных и полипозно-гнойных риносинуситов у больных с зубочелюстной патологией.

Материалы и методы. При данной форме риносинусита у 200 пациентов были выявлены патологические изменения со стороны околоносовых пазух, полости носа и зубочелюстной системы.

Результаты. На фоне активации одонтогенного очага инфекции степень выраженности патологических изменений со стороны полости носа, околоносовых пазух увеличивалась на стороне одонтогенного очага инфекции, вне обострения одонтогенного процесса и при активации риногенных провоцирующих факторов, степень выраженности патологических изменений со стороны полости носа и околоносовых пазух была одинаковой с двух сторон. При каждом повторном рецидиве активации одонтогенного очага инфекции степень длительности и тяжести течения синусита увеличивалась.

Заключение. Ведущим диагностическим методом обследования пациентов со смешанными полипозной и полипозно-гнойной формами хронических синуситов в сочетании с зубочелюстной патологией является конусно-лучевая компьютерная томография, позволяющая оценить степень выраженности одонтогенных очагов инфекции на фоне патологических изменений в полости носа и околоносовых пазух для выбора оптимальной лечебной тактики.

Ключевые слова: хронический риносинусит смешанного генеза, хронический полипозный риносинусит смешанного генеза, хронический полипозно-гнойный риносинусит смешанного генеза, конусно-лучевая компьютерная томография околоносовых пазух

Для цитирования: Карпищенко С.А., Зубарева А.А., Шавгулидзе М.А. Клинико-лучевые особенности смешанных полипозной и полипозно-гнойной форм хронических риносинуситов в сочетании с зубочелюстной патологией. *Consilium Medicum*. 2021; 23 (3): 216–221. DOI: 10.26442/20751753.2021.3.200700

ORIGINAL ARTICLE

Clinical and radiation diagnostics of mixed forms of chronic sinusitis in combination with dentoalveolar pathology

Anna A. Zubareva, Sergey A. Karpishchenko[✉], Marina A. Shavgulidze

Pavlov First Saint Petersburg State Medical University, Saint Petersburg, Russia

Abstract

The choice of diagnostic tactics and methods of conservative and surgical treatment of mixed polypous and polypous-purulent types of chronic rhinosinusitis in patients with concomitant dentoalveolar pathology, comorbid somatic pathology depends on the availability of clinic's technical supply and the patient's mood to make the optimal choice. The literature does not provide a unified algorithm for the examination and management of patients with chronic mixed polypous and polypous-purulent types of sinusitis occurring against the background of dentoalveolar pathology.

Aim. Justification of differentiated approach to the diagnosis of chronic mixed polypous and polypous-purulent rhinosinusitis in patients with dentoalveolar pathology.

Materials and methods. In 200 patients with these types of rhinosinusitis, pathological changes in the paranasal sinuses, nasal cavity and dentoalveolar apparatus were revealed.

Results. In activation of the focus of odontogenic infection, pathological changes in the nasal cavity and paranasal sinuses were more severe at the side of odontogenic infection focus; in inactive odontogenic process and in presence of rhinogenic provoking factors, the severity of pathological changes in the nasal cavity and paranasal sinuses were similar at both sides. With each relapse of activation of the focus of odontogenic infection, the duration and severity of sinusitis increased.

Conclusion. The basic diagnostic method for examining patients with mixed polypous and polypous-purulent types of chronic sinusitis in combination with dentoalveolar pathology is cone-beam computed tomography, which let to assess the severity of odontogenic infection focus against the background of pathological changes in the nasal cavity and paranasal sinuses to select the optimal therapeutic tactics.

Информация об авторах / Information about the authors

[✉]Карпищенко Сергей Анатольевич – д-р мед. наук, проф., зав. каф. оториноларингологии с клиникой ФГБОУ ВО «Первый СПб ГМУ им. акад. И.П. Павлова». E-mail: karpishchenkos@mail.ru; ORCID: 0000-0003-1124-1937

[✉]Sergey A. Karpishchenko – D. Sci. (Med.), Prof., Pavlov First Saint Petersburg State Medical University. E-mail: karpishchenkos@mail.ru; ORCID: 0000-0003-1124-1937

Key words: chronic mixed rhinosinusitis, chronic mixed polypous rhinosinusitis, chronic mixed polypous-purulent rhinosinusitis, cone-beam computed tomography of the paranasal sinuses

For citation: Karpishchenko SA, Zubareva AA, Shavgulidze MA. Clinical and radiation diagnostics of mixed forms of chronic sinusitis in combination with dentoalveolar pathology. *Consilium Medicum*. 2021; 23 (3): 216–221. DOI: 10.26442/20751753.2021.3.200700

Введение

В настоящее время проблема хронических риносинуситов остается актуальным вопросом в оториноларингологии [1]. Решение по выбору тактики, диагностики и методов консервативного и хирургического лечения зависит от наличия у пациентов сопутствующей зубочелюстной патологии (ЗЧП), коморбидной соматической патологии, технического обеспечения клиники и настроенности пациента на принятие оптимального решения его патологического состояния. В литературе не представлен единый алгоритм ведения пациентов с хроническим смешанным синуситом, протекающим на фоне ЗЧП, однако частота встречаемости данных форм остается достаточно высокой. Обращаясь к статистическим данным, в России на 1 тыс. человек приходится 12,2 случая хронического синусита, что соответствует 52,7% госпитализированных в оториноларингологические стационары. В Европе от 5 до 10% населения страдают хроническим синуситом. В США каждый 8-й житель страдает хроническим синуситом [2]. Сочетание синусита с патологией зубочелюстной системы составляет 24–50% всех заболеваний околоносовых пазух [3, 4]. Затрудняет подход к выбору методов лечения хронического смешанного синусита и наличие у пациентов вместе с ЗЧП сопутствующей соматической патологии. В качестве примера, форма хронического полипозного риносинусита составляет от 5 до 32% в общей структуре ЛОР-заболеваемости, а сочетание с бронхиальной астмой составляет 78% случаев [3]. Актуальность поиска оптимальных методов диагностики и лечения хронических форм риносинусита смешанного генеза в сочетании с ЗЧП обусловила цель данной работы.

Цель исследования – обоснование дифференцированного подхода к диагностике хронических смешанных полипозных и полипозно-гнойных риносинуситов (ПГР) у больных с ЗЧП.

Материалы и методы

Согласно принятой в Национальном руководстве по оториноларингологии от 2014 г. классификации хронических форм синусита нами выделены следующие смешанные формы хронического синусита: пристеночно-гиперпластическая, полипозная, полипозно-гнойная, кистозная и грибковая. В данной статье мы рассматриваем полипозную и полипозно-гнойную форму хронического смешанного риносинусита в сочетании с ЗЧП.

В клинике оториноларингологии Первого СПб ГМУ в период с 2014 по 2020 г. обследованы и пролечены 200 пациентов с полипозной и полипозно-гнойными формами хронического смешанного синусита в сочетании с ЗЧП. Критериями включения в исследование стали: смешанная полипозная и полипозно-гнойная форма хронического риносинусита в сочетании с ЗЧП, возраст пациентов от 18 лет и старше. Критерии исключения из исследования: пациенты с острым синуситом, онкологической патологией полости носа, носоглотки и околоносовых пазух, системными заболеваниями, проявляющимися патологией ЛОР-органов; беременность, возраст младше 18 лет.

Из 200 пациентов 102 (51%) составили пациенты с гнойно-полипозной формой течения заболевания, 98 (49%) пациентов – с полипозной формой течения заболевания. При оценке распределения пациентов по полу выявлено, что данную группу составляют 114 (57%) мужчин и 86 (43%) женщин. Распределение пациентов по возрасту составило от 18 до 71 года (медиана – 46,5 года). Наличие отягощенного аллергологического анамнеза отмечено у 82 (41%) пациентов, из них бронхиальная астма выявлена у 67 (81,7%).

Клинико-инструментальное исследование включало проведение эндоскопии полости носа и носоглотки с применением ригидных эндоскопов 0 и 30°, оценку состояния зубочелюстной системы, гистологическое исследование операционного материала из полости носа, носоглотки и околоносовых пазух. Всего 200 пациентам выполнена конусно-лучевая компьютерная томография (КЛКТ) околоносовых пазух на объемном томографе Galileos с программным обеспечением Galaxis («Сирона», Германия) с цифровой обработкой изображения и локальной денситометрией. Проводился качественный и количественный анализ томограмм на этапах: до лечения, через 3, 6 и 12 мес от начала лечения.

Результаты

Эндоскопическая картина полости носа и носоглотки у пациентов с хроническим смешанным полипозным риносинуситом (ХСПР) и ПГР в сочетании с ЗЧП не отличалась от данных эндоскопии аналогичной группы пациентов без ЗЧП. Наличие гнойной формы воспаления в равной степени зависело от обострения как риногенного (51%), так и одонтогенного (49%) факторов провокации. Частота рецидивов (96%) коррелировала с частотой и активностью одонтогенного причинного фактора. Тяжесть течения эпизодов обострения (94%) зависела от состояния обострения сопутствующей бронхолегочной патологии.

Результаты гистологического исследования операционного материала околоносовых пазух у пациентов с ХСПР в сочетании с ЗЧП: фиброзно-отечные полипы с признаками хронического воспаления вне обострения. Патологоанатомический диагноз: хронический полипозный синусит вне обострения.

Результаты гистологического исследования операционного материала околоносовых пазух у пациентов с хроническим смешанным ПГР в сочетании с ЗЧП: полипозно-измененная слизистая оболочка синуса с признаками обострения хронического воспаления по типу гнойного. Фиброзно-отечные полипы. Патологоанатомический диагноз: хронический полипозный синусит с признаками обострения.

Распределение ЗЧП у пациентов с ХСПР и ПГР (n=200):

– Периапикальный периодонтит, n=68 (34%);

• хронический периапикальный периодонтит премаляров верхней челюсти, n=11 (5,5%);

• хронический периапикальный периодонтит моляров верхней челюсти, n=42 (21%);

Зубарева Анна Анатольевна – д-р мед. наук, проф. каф. оториноларингологии с клиникой ФГБОУ ВО «Первый СПб ГМУ им. акад. И.П. Павлова». E-mail: a.zubareva@bk.ru

Шавгулидзе Марина Анатольевна – канд. мед. наук, доц. каф. оториноларингологии с клиникой ФГБОУ ВО «Первый СПб ГМУ им. акад. И.П. Павлова». E-mail: soikomedplus@mail

Anna A. Zubareva – D. Sci. (Med.), Pavlov First Saint Petersburg State Medical University. E-mail: a.zubareva@bk.ru

Marina A. Shavgulidze – Cand. Sci. (Med.), Pavlov First Saint Petersburg State Medical University. E-mail: soikomedplus@mail

- хронический периапикальный периодонтит премоляров и моляров верхней челюсти, n=15 (7,5%);
- периостит от премоляров и моляров верхней челюсти, n=5 (2,5%);
- радикулярные кисты премоляров верхней челюсти, n=3 (1,5%);
- радикулярные кисты моляров верхней челюсти, n=16 (8%);
- резидуальные кисты моляров верхней челюсти, n=2 (1%);
- пародонтопатия локальная в проекции премоляров и моляров верхней челюсти, n=4 (2%);
- пародонтопатия генерализованная в проекции премоляров и моляров верхней челюсти, n=7 (3,5%);
- осложнения удаления премоляров верхней челюсти с формированием ороантрального сообщения, n=18 (9%);
- осложнения удаления моляров верхней челюсти с формированием ороантрального сообщения, n=28 (14%);
- осложнения удаления моляров верхней челюсти с формированием ороантрального сообщения и наличием инородного тела в просвете синуса, n=4 (2%);
- осложнение проведенного хирургического вмешательства синус-лифтинга, n=26 (13%);
- осложнение проведенного хирургического вмешательства синус-лифтинга с формированием ороантрального сообщения от экстракции моляров верхней челюсти, n=19 (9,5%).

Выявлены характерные рентгенологические признаки ХСПР и ПГР в сочетании с ЗЧП при анализе КЛКТ с постпроцессорной цифровой обработкой изображения:

- полисинусит с поражением более одной группы пазух с одной (55%) или двух (45%) сторон;
- превалирование жидкостного компонента содержимого в синусе на стороне проекции одонтогенного очага инфекции (98%);

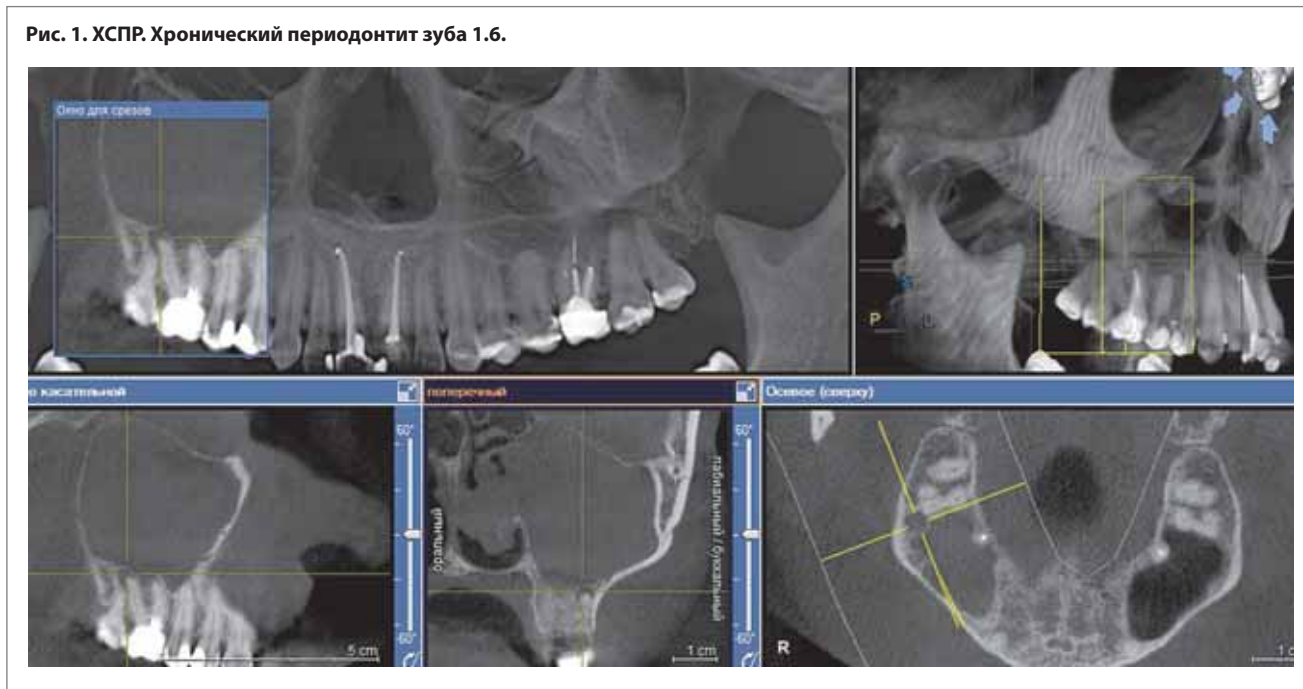
- остеит передней стенки верхнечелюстного синуса, бокового отдела альвеолярного отростка верхней челюсти в проекции одонтогенных очагов инфекции и ороантрального сообщения (99%);
- наличие мягкотканого компонента в проекции стенок синуса со значениями локальной денситометрии от 1224 до 1295 у.е. (88%);
- наличие мягкотканого компонента в проекции просвета синуса со значениями локальной денситометрии от 1337 до 1379 у.е. (96%);
- наличие мягкотканого компонента в проекции зоны естественного соустья синуса от 1138 до 1180 у.е. (78%);
- наличие мягкотканого компонента в зоне ороантрального сообщения от 1221 до 1326 у.е. (99%);
- наличие жидкостного компонента содержимого в просвете синуса при полипозно-гношной форме синусита (91%);
- наличие повышенных показателей локальной оптической денситометрии от 661 до 737 у.е. воздуха в просвете естественного соустья верхнечелюстной пазухи с полостью носа как маркер повышенного давления в синусе на фоне патологического процесса (93%).

Следует отметить, что значения локальной денситометрии применимы для проведения оценки томограмм, выполненных на конусно-лучевом томографе одной системы, и значения данных количественных показателей в рамках использования одного типа томографа могут применяться на этапах лечения для оценки динамики течения заболевания.

За одно многофункциональное исследование КЛКТ удастся в полном объеме выявить и оценить степень выраженности и распространенность воспалительно-деструктивного процесса в зубочелюстной системе, полости носа, околоносовых пазухах и носоглотке.

Клинические примеры

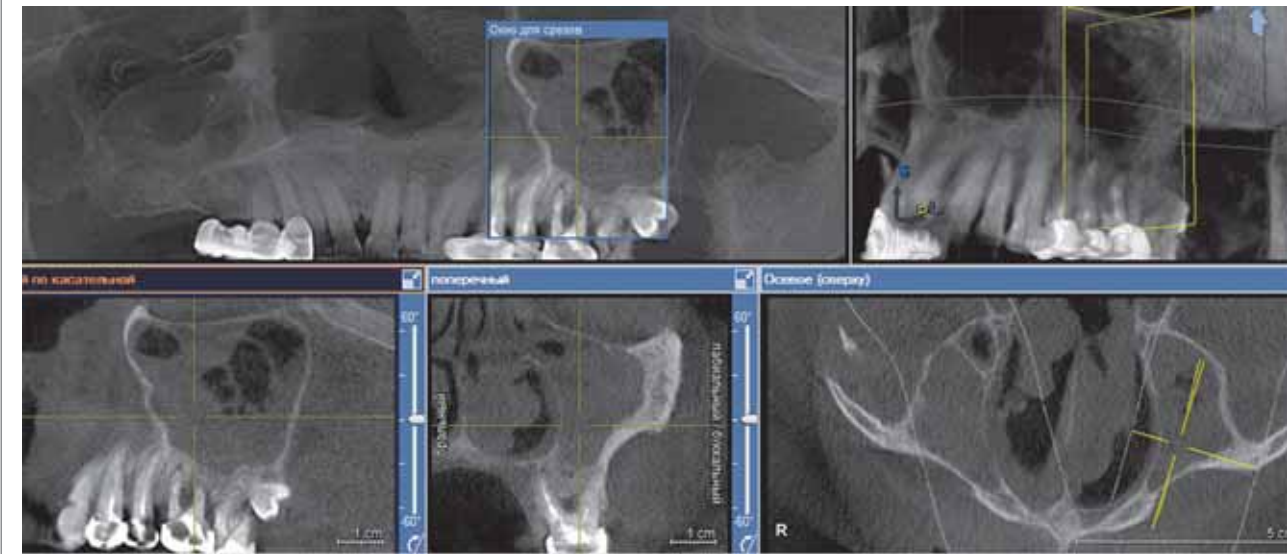
Рис. 1. ХСПР. Хронический периодонтит зуба 1.6.



В сагиттальной проекции определяется тотальное гомогенное мягкотканое затемнение – полипы правой верхнечелюстной пазухи. Зона естественного соустья с полостью носа справа затемнена за счет гомогенного мягкотканого компонента, расширена. Увеличение в размерах нижней носовой раковины справа. Затемнение за счет гомогенного

мягкотканого компонента – полип общего носового хода справа. Расширение периодонтальной щели с формированием кистоподобных образований над верхушками корней зуба 1.6 с нарушением целостности кортикальной замыкающей костной пластинки альвеолярной бухты правой верхнечелюстной пазухи.

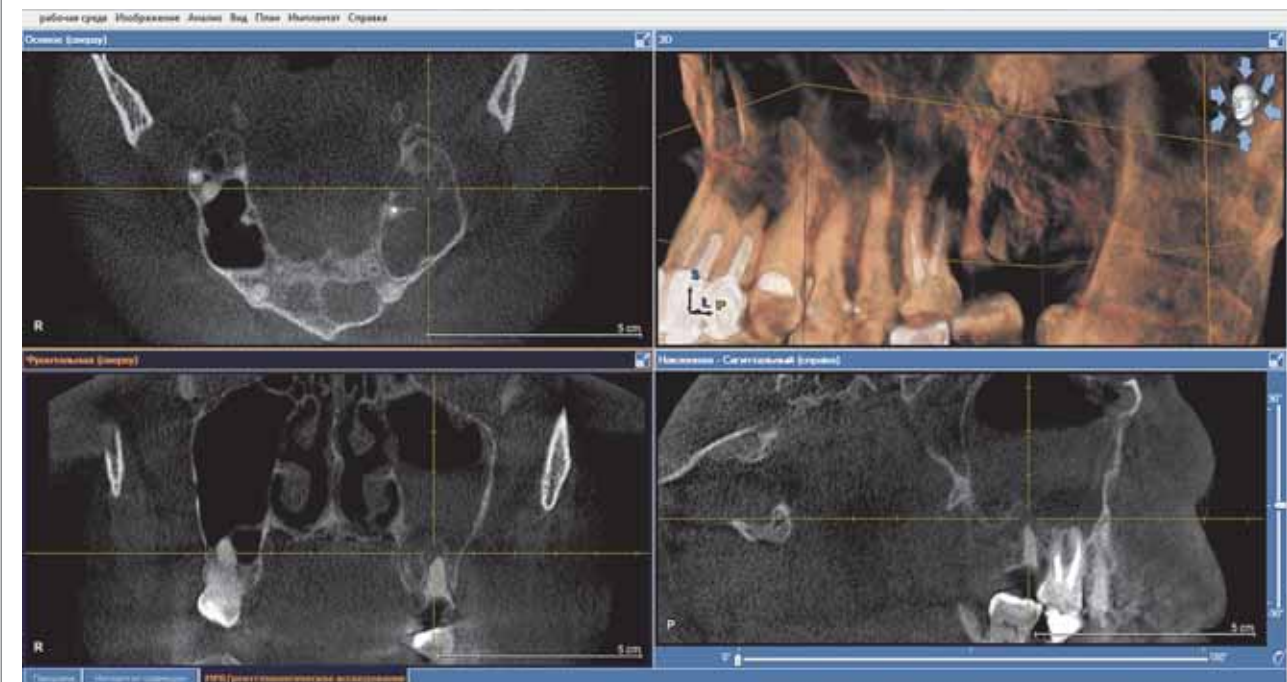Рис. 2. Хронический смешанный ПГР. Хоанальный полип справа. Хронический периодонтит зуба 2.6. Генерализованный пародонтит.



В сагиттальной проекции и проекции в режиме «Панорама» определяется субтотальное затемнение верхнечелюстных пазух с двух сторон за счет гомогенного мягкотканого компонента – полипы с наличием признаков жидкостного компонента содержащего в просвете синусов. Зона естественного соустья с полостью носа с двух сторон затемнена за счет гомогенного мягкотканого компонента. S-образная девиация перегородки полости носа. Затемне-

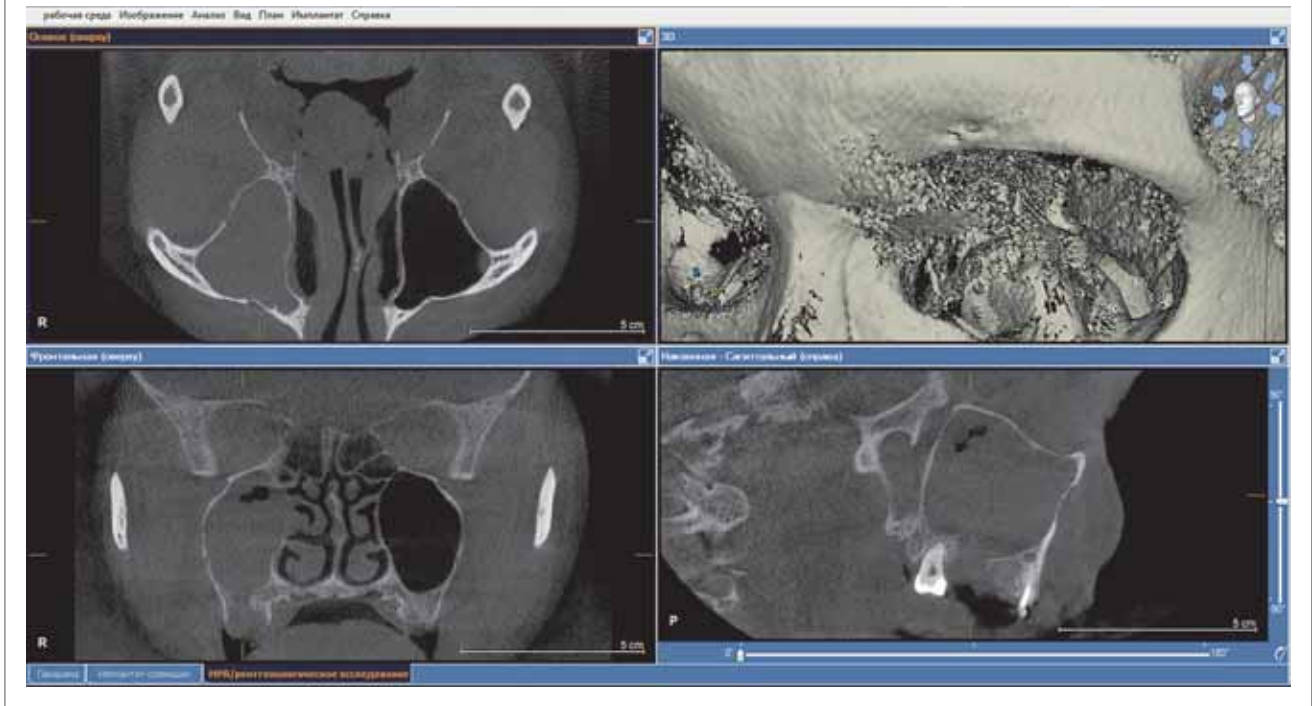
ние за счет гомогенного компонента – полип просвета общего носового хода слева. Затемнение за счет гомогенного мягкотканого компонента задних отделов полости носа справа и просвета правой хоаны – хоанальный полип. В зоне сканирования верхней челюсти – расширение периодонтальной щели над верхушками и по периметру корней зуба 1.6. Выраженное снижение высоты и толщины костной ткани альвеолярного отростка верхней челюсти.

Рис. 3. ХСПР. Радикулярная киста верхней челюсти от зуба 2.7.



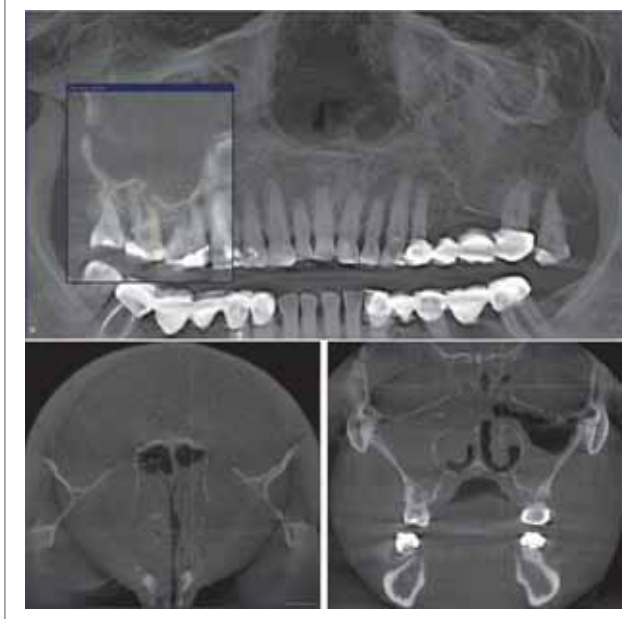
Во фронтальной плоскости определяется затемнение 1/2 объема левой верхнечелюстной пазухи за счет гомогенного мягкотканого компонента – полипы, наличие жидкостного компонента содержащего в просвете синуса. В сагиттальной плоскости определяется расширение периодонтальной щели по периметру корней зуба 2.7 с формиро-

ванием над верхушками корней кистоподобной полости (радикулярная киста), с четким оссифицированным ободком, ровными внешними и внутренними контурами. Радикулярная киста отесняет замыкающую костную пластинку альвеолярной бухты с распространением направления роста в проекцию альвеолярной бухты синуса.

Рис. 4. ХСПР. Хоанальный полип справа. Ороантральное сообщение от зуба 1.7.

Во фронтальной плоскости определяется субтотальное затемнение правой верхнечелюстной пазухи за счет гомогенного мягкотканого компонента – полипы. Остеит альвеолярного отростка верхней челюсти. Зона естественного соустья с полостью носа справа затемнена за счет гомогенного мягкотканого компонента. S-образная девиация перегородки полости носа. Увеличение в размерах нижних носовых раковин с двух сторон. В проекции правой хоаны определяется

овоидной формы с четкими ровными контурами гомогенный мягкотканый компонент – хоанальный полип, компремирующий зону проекции глоточного устья правой слуховой трубы. В сагиттальной плоскости определяется дефект костной ткани – ороантральное сообщение альвеолярного отростка верхней челюсти в проекции отсутствующего зуба 1.7. Просвет ороантрального сообщения заполнен гомогенным мягкотканым компонентом.

Рис. 5. ХСПР. Периапикальный периодонтит моляров верхней челюсти с двух сторон.

Во фронтальной плоскости определяется тотальное гомогенное затемнение за счет мягкотканого компонента – полипы правой верхнечелюстной пазухи. Зона естественного соустья с полостью носа справа расширена и затемнена за счет гомогенного мягкотканого компонента. Снижение пневматизации 1/2 объема левой верхнечелюстной пазухи за счет гомогенного мягкотканого компонента – полипы. Зона естественного соустья с полостью носа слева сужена, затемнена по типу отека слизистой оболочки. Правая половина полости носа затемнена за счет гомогенного мягкотканого компонента – полипы. Нижние носовые раковины увеличены в размерах с двух сторон. В аксиальной плоскости определяется тотальное гомогенное мягкотканое затемнение – полипы клеток решетчатой кости с двух сторон. Костные межклеточные перегородки клеток решетчатой кости визуализируются фрагментарно, истончены – атрофия от сдавления. В проекции «Панорама» и во фронтальной проекции определяется расширение периодонтальной щели над верхушками моляров с двух сторон.

Выводы

1. У пациентов со смешанными полипозными и полипно-гнойнными формами хронических синуситов выявлена следующая ЗЧП: хронический периапикальный

- периодонтит моляров верхней челюсти, состояние после проведенного синус-лифтинга.
2. При наличии у пациентов симптомов синусита длительностью более 6 нед на фоне проводимого лечения

в рентгенологический алгоритм обследования необходимо включить КЛКТ околоносовых пазух с количественным и качественным денситометрическим анализом полученного изображения.

3. При подозрении на наличие коморбидного состояния хронического синусита и патологии зубочелюстной области оправдан выбор исследования на конусно-лучевом компьютерном томографе с объемом просмотрового окна 15×15×15 см.
4. Целесообразен рентгенологический контроль результатов проводимого лечения с применением КЛКТ околоносовых пазух и зубочелюстной системы на этапах: 1, 6, 12 мес в перспективе оценки дальнейшей тактики ведения больного.

Конфликт интересов. Авторы заявляют об отсутствии конфликта интересов.


Conflict of interests. The authors declare no conflict of interests.

Литература/References

1. Карпищенко С.А., Яременко А.И., Кайзеров Е.В., и др. Клиническая и компьютерно-томографическая характеристика одонтогенных кист риносинусальных кист верхней челюсти воспалительного генеза. *Folia Otorhinolaryngologiae et Patologiae Respiratoriae*. 2016; 22 (2): 45–58 [Karpishchenko SA, Iaremenko AI, Kaizerov EV, et al. Klinicheskaja i komp'iuterno-tomograficheskaja kharakteristika odontogennykh kist rinosinusal'nykh kist verkhnei cheliusti vospalitel'nogo geneza. *Folia Otorhinolaryngologiae et Patologiae Respiratoriae*. 2016; 22 (2): 45–58 (in Russian)].
2. Егоров В.И., Лопатин А.С., Пискунов Г.З., Рязанцев С.В. Полипозный риносинусит. Клинические рекомендации. *Национальная ассоциация оториноларингологов*. 2016 [Egorov VI, Lopatin AS, Piskunov GZ, Riazantsev SV. Polypoid rhinosinusitis. Clinical guidelines. *National Association of Otorhinolaryngologists*. 2016 (in Russian)].
3. Bomeli SR, Branstetter BF, Ferguson BJ. Frequency of a dental source for acute maxillary sinusitis. *Laryngoscope*. 2009; 119 (3): 580–4. DOI: 10.1002/lary.20095
4. Raman A, Papagiannopoulos P, Kuhar HN, et al. Histopatologic Features of Chronic Sinusitis Precipitated by Odontogenic Infection. *Am J Rinol Allergy*. 2018; 33 (2): 113–20.

Статья поступила в редакцию / The article received: 16.12.2020

Статья принята к печати / The article approved for publication: 23.04.2021



OMNIDOCTOR.RU