

КЛИНИЧЕСКИЙ СЛУЧАЙ УСПЕШНОГО ЛЕЧЕНИЯ ИНВАЗИВНОГО АСПЕРГИЛЛЕЗА, АССОЦИИРОВАННОГО С COVID-19, В РЕСПУБЛИКЕ УЗБЕКИСТАН

¹Тилавбердиев Ш.А. (руководитель проекта)*, ²Мадаминов Ф.А. (старший преподаватель), ³Турсуметов А.А. (доцент), ³Маматкулов И.Б. (доцент), ⁴Шадривова О.В. (доцент)

¹Республиканский центр по борьбе со СПИД, Ташкент; ²Ферганский медицинский институт общественного здоровья, Фергана; ³Ташкентский педиатрический медицинский институт, Ташкент, Узбекистан; ⁴Северо-Западный государственный медицинский университет им. И.И. Мечникова, Санкт-Петербург, Россия

Представлено первое в Узбекистане описание клинического случая инвазивного аспергиллеза легких у больного с подтвержденной новой коронавирусной инфекцией COVID-19. Диагноз инвазивного аспергиллеза, ассоциированного с COVID-19 (COVID-ИА), устанавливали на основании клинических симптомов, характерных радиологических признаков (симптом воздушного «полумесяца») и положительного теста на галактоманнан в бронхоальвеолярном лаваже (БАЛ). Пациент получал терапию вориконазолом, выписан в удовлетворительном состоянии. Через три месяца диагностирована ремиссия COVID-ИА.

У больных COVID-19 с прогрессирующими симптомами поражения легких следует исключить инвазивный аспергиллез. Наиболее эффективным методом диагностики COVID-ИА является тест на галактоманнан в БАЛ.

Ключевые слова: COVID-ассоциированный инвазивный аспергиллез, *Aspergillus* spp., CAPA, COVID-19, новая коронавирусная инфекция

A CLINICAL CASE OF SUCCESSFUL TREATMENT OF ASSOCIATED WITH COVID-19 INVASIVE ASPERGILLOSIS IN THE REPUBLIC OF UZBEKISTAN

¹Tilavberdiev Sh.A. (project manager), ²Madaminov F.A. (senior lecturer), ³Tursumetov A.A. (associate professor), ³Mamatkulov I.B. (associate professor), ⁴Shadriviva O.V. (associate professor)

¹Republican AIDS Center, Tashkent; ²Fergana Medical Institute of Public Health, Fergana; ³Tashkent Pediatric Medical

Institute, Tashkent, Uzbekistan; North-Western State Medical University named after I.I. Mechnikov, St. Petersburg, Russia

The first clinical case of the invasive pulmonary aspergillosis in patient with a new coronavirus infection COVID-19 has been revealed in Uzbekistan. The diagnosis of associated with COVID-19 invasive aspergillosis (COVID-IA) was based on clinical symptoms, characteristic radiological signs («air crescent» sign) and a positive galactomannan test in bronchoalveolar lavage (BAL). The patient is receiving voriconazole therapy, discharged in the normal state. Three months later, remission of COVID-IA was diagnosed.

In COVID-19 patients with progressive pulmonary symptoms, invasive aspergillosis should be ruled out. The most effective method for COVID-IA diagnosing is galactomannan test in BAL.

Key words: COVID-associated invasive aspergillosis, *Aspergillus* spp., CAPA, COVID-19, new coronavirus infection

У больных COVID-19 на фоне применения системных глюкокортикостероидов и иммуносупрессоров выявляют выраженные нарушения системного иммунитета (лимфоцитопения, СВ4+-цитопения), в результате значительно возрастает опасность развития бактериальных и вирусных суперинфекций [1-3]. Инвазивный аспергиллез, ассоциированный с COVID-19 (COVID-ИА), является тяжелым осложнением с высокой летальностью, которая составляет более 50% у данной категории больных [4].

В статье представлен первый в Узбекистане случай успешного лечения инвазивного аспергиллеза, ассоциированного с COVID-19.

МАТЕРИАЛЫ И МЕТОДЫ

Проанализированы данные истории болезни пациента с COVID-ИА. Диагностику COVID-ИА и оценку эффективности терапии проводили на основании клинических и лабораторных критериев ЕСММ/ISHAM, 2020 [5]. Инструментальные методы диагностики включали мультиспиральную компьютерную томографию органов грудной клетки (МСКТ ОГК), фибробронхоскопию (ФБС). Наличие галактоманнана (ГМ) в бронхоальвеолярном лаваже (БАЛ) выявляли с помощью ИФА (иммуноферментный анализ) тест-системы (Dynamiker Biotechnology, Китай). Наряду со стандартными диагностическими исследованиями, определяли количество CD4+-лимфоцитов в сыворотке крови. Диагностику и терапию COVID-19 проводили в соответствии с временными методическими рекомендациями (версия 14) [6].

РЕЗУЛЬТАТЫ

Больной С., 1966 г.р., поступил в июле 2020 г. с жалобами на повышение температуры тела до фебрильных цифр, недомогание, кашель с обильным выделением мокроты, потерю аппетита, утомляе-

* Контактное лицо: Тилавбердиев Шухрат Артыкович, e-mail: Shuxrat.tilavberdiev@mail.ru

мость, потливость, тошноту, рвоту, общую слабость. Из анамнеза известно, что лихорадка и кашель появились за несколько дней до госпитализации. Пациент был обследован на коронавирус SARS-CoV-2 методом полимеразной цепной реакции (ПЦР), результат – отрицательный, получал симптоматическое лечение амбулаторно по месту жительства. При МСКТ ОГК выявили интерстициальные изменения легких. Мужчина был направлен на лечение в пульмонологическое отделение многопрофильного медицинского центра Ферганской области, где диагностирована внебольничная пневмония, средне-тяжелое течение, дыхательная недостаточность 2-й степени. Сопутствующее заболевание – хронический гастродуоденит в стадии обострения.

Объективный статус при поступлении: состояние средней тяжести, цвет кожных покровов бледно-розовый, подкожная жировая клетчатка не развита. Температура тела субфебрильная – 37,0 °С, частота дыханий – 24-26 в минуту. Грудная клетка цилиндрической формы. При перкуссии притупление перкуторного звука в нижних отделах справа. Сердечные тоны приглушены, ритмичные, частота сердечных сокращений – 96 в мин., артериальное давление – 110/80. Язык влажный, покрыт белым налетом, живот мягкий, безболезненный. Печень и селезенка не увеличены. Физиологические отправления в норме.

Анализ крови: гемоглобин – 108 г/л; эритроциты – $3,7 \times 10^{12}$ /л; цветной показатель – 0,9; лейкоциты – $5,1 \times 10^9$ /л; палочкоядерные – 6%; сегментоядерные – 75%; эозинофилы – 2%; моноциты – 1%; относительная и абсолютная лимфоцитопения – 16% ($0,8 \times 10^9$ /л); скорость оседания эритроцитов (СОЭ) – 7 мм/ч, тромбоциты – 210×10^9 /л.

Биохимический анализ: общий белок – 68,8 г/л, глюкоза – 6,0 ммоль/л, общий билирубин – 20 мкмоль/л, связанный – 8 мкмоль/л, свободный – 12 мкмоль/л, аланинаминотрансфераза (АЛТ) – 10 нмоль/л, аспартатаминотрансфераза (АСТ) – 17 нмоль/л.

При повторной МСКТ ОГК сохранялись интерстициальные изменения в обоих легких.

Проведена терапия: раствор дексаметазона – 4 мг капельно 1 раз в день №5, цефтазидим – 1,0 внутримышечно (в/м) 2 раза в день №7, дипиридамол – 75 мг в сутки №7, препараты магния, плазмозамещающие и нестероидные противовоспалительные препараты. На фоне терапии состояние больного улучшилось, в связи с чем он был выписан на амбулаторное лечение по месту жительства под наблюдение пульмонолога.

В сентябре 2020 г. пациент отметил повторное ухудшение самочувствия с повышением температуры тела до 37-37,5 °С. Получал амбулаторно фавипиравир (по схеме), цефоперазон, дексаметазон – 4 мг в/м 1 раз в день. Сохранялся субфебрилитет при

незначительном улучшении общего самочувствия, а спустя 7 дней, несмотря на проводимую терапию, возник рецидив лихорадки до 39 °С. При ПЦР-исследовании на SARS-CoV-2 получили положительный результат. Больной повторно был госпитализирован в отделение пульмонологии медицинского центра Ферганского района. Анализ крови: гемоглобин – 125,5 г/л; эритроциты – $3,8 \times 10^{12}$; цветной показатель – 0,9; лейкоциты – $4,1 \times 10^9$ /л; палочкоядерные – 4%; сегментоядерные – 78%; моноциты – 2%; сохранялась относительная и абсолютная лимфоцитопения – 16% ($0,65 \times 10^9$ /л); СОЭ – 20 мм/ч; тромбоциты – 220×10^9 /л.

Биохимический анализ крови: общий белок – 82,8 г/л; глюкоза – 3,6 ммоль/л; общий билирубин – 22 мкмоль/л; связанный билирубин – 10 мкмоль/л; свободный – 12 мкмоль/л; АЛТ – 0,22 мкм/моль; АСТ – 0,19 мкм/моль.

В отделении продолжено лечение системными глюкокортикостероидами (ГКС) (дексаметазон – 4 мг в/м 1 раз в день №10), противовирусная, дезинтоксикационная терапия, начали ингаляции O₂.

При повторной МСКТ органов грудной клетки от 25.09.2021 г. во 2-м сегменте правого лёгкого выявили участок уплотнения паренхимы легкого с очагом деструкции по периферии (симптом воздушного «полумесяца») (Рис.1).

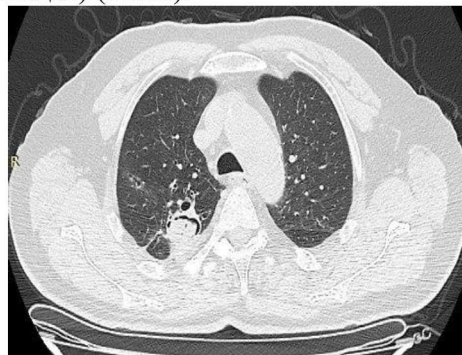


Рис. 1. МСКТ органов грудной клетки от 25.09.2021 г.

У пациента заподозрили инвазивный микоз с поражением легких, в связи с чем провели диагностическую фибробронхоскопию с исследованием БАЛ, получили положительный результат теста на ГМ в БАЛ (ИОП – 3,6468). При иммунологическом исследовании уровень CD4+-лимфоцитов – 295 кл/мкл (норма – 550-1600 кл/мкл).

На основании наличия у пациента факторов риска (применение системных ГКС, длительная лимфоцитопения с клинически значимым снижением количества CD4+-лимфоцитов), клинических симптомов, характерных радиологических признаков (симптом воздушного «полумесяца»), а также результатов лабораторных исследований диагностировали COVID-ИА. Больной получал терапию вориконазолом (200 мг 2 раза в сутки в течение 20 дней) в комплексе с отечественным биотехнологическим препаратом FarGALS (по 5 мл в разведении 1:4 в ви-

де небулайзерной терапии 3 раза в день). Через неделю от начала лечения получен клинический эффект в виде нормализации температуры тела, уменьшения дыхательной недостаточности, улучшения общего самочувствия (пациент стал активным, появился аппетит). Кислородотерапия была прекращена. При МСКТ органов грудной клетки в динамике на 20-й день комплексного лечения отмечали значительное уменьшение размеров полости внутри солидного компонента (Рис. 2). При контрольном исследовании тест на ГМ в БАЛ – отрицательный. СД4+-лимфоциты – 496 кл/мкл.

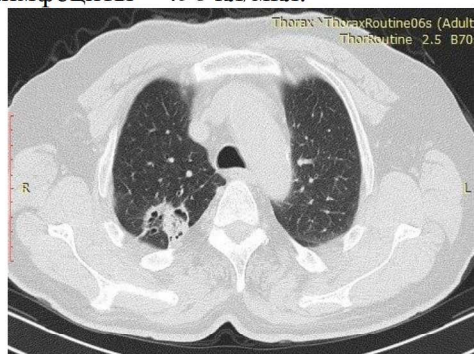


Рис. 2. МСКТ органов грудной клетки в динамике на 20-й день комплексного лечения.

Больной был выписан для дальнейшего амбулаторного наблюдения у врача-пульмонолога и инфекциониста по месту жительства, рекомендовано продолжить антимикотическую терапию. Через три месяца от начала лечения была диагностирована ремиссия COVID-ИА.

ОБСУЖДЕНИЕ

В период пандемии, связанной с коронавирусом SARS-CoV-2, отмечено увеличение частоты инвазивного аспергиллеза у больных COVID-19. У большинства этих пациентов отсутствуют типичные факторы риска. По данным литературы, основными факторами риска развития COVID-ИА являются: возраст более 62-х лет и масса тела более 80 кг, мужской пол, использование системных ГКС, недавнее или текущее применение иммуносупрессивных препаратов (ингибиторы IL-1 β и рецептора IL-6 и т.д.), длительная лимфоцитопения ($<1,0 \times 10^9/\mu$) [1, 2,

4, 5]. Согласно рекомендациям Koehler P. и соавторов, COVID-ИА следует заподозрить у больных тяжелой инфекцией COVID-19 в ОРПТ при наличии рефрактерной лихорадки ≥ 3 дней или нового эпизода лихорадки после нормализации температуры тела ≥ 2 дней, несмотря на проводимую антибиотикотерапию, при нарастании дыхательной недостаточности с повышением потребности в O $_2$, наличии кровохарканья, появлении боли в груди или шума трения плевры [5]. Наиболее частыми радиологическими признаками COVID-ИА являются очаговая или альвеолярная инфильтрация, а также появление зон деструкции легочной ткани. Во всех этих случаях необходимо микологическое обследование (определение ГМ в БАЛ, микроскопия и посев БАЛ на грибы) для исключения COVID-ИА, а также дальнейшее мониторирование КТ-динамики и повторные микологические исследования. В качестве препаратов выбора в терапии COVID-ИА рекомендованы вориконазол или изавуконазол [3, 5, 7, 8]. Антимикотическую терапию необходимо продолжать до исчезновения клинических признаков заболевания, купирования или стабилизации радиологических проявлений и эрадикации возбудителя.

Своевременная диагностика COVID-ИА у нашего пациента и адекватная антифунгальная терапия с использованием препарата выбора – вориконазола способствовали быстрому купированию микотического осложнения.

ВЫВОДЫ

У больных с COVID-19 на фоне терапии системными глюкокортикостероидами возможно развитие инвазивного аспергиллеза лёгких. При подозрении на COVID-ИА необходимо провести МСКТ-исследование органов грудной клетки и микологическое обследование, наиболее эффективным методом диагностики является тест на галактоманнан в бронхоальвеолярном лаваже. Препаратом выбора для лечения инвазивного аспергиллеза у пациентов с COVID-ИА является вориконазол.

ЛИТЕРАТУРА

1. Arastehfar A., Carvalho A., van de Veerdonk F.L., et al. 2020. COVID-19 Associated pulmonary aspergillosis (CAPA) – from immunology to treatment. *J. Fungi (Basel)*. 2020; 6 (2): 91. doi: 10.3390/jof6020091
2. Гусаров В.Г., Замятин М.Н., Камышова Д.А. и др. Инвазивный аспергиллёз лёгких у больных COVID-19. *Журнал инфектологии*. 2021; 13 (1): 38-49. [Gusarov V.G., Zamyatin M.N., Kamyshova D.A., et al. Invasive pulmonary aspergillosis in CoVID-19 patients. *Journal of Infectology*. 2021; 13 (1): 38-49 (In Russ)]. doi.org/10.22625/2072-6732-2021-13-1-38-49
3. Тилавбердиев Ш.А. Глубокие микозы у иммунокомпрометированных больных: клиника, диагностика, лечение и профилактика: дис. ... д-ра мед. наук. Ташкент, 2020; 220 с. [Tilovberdiev Sh.A. Deep mycoses in immunocompromised patients: clinic, diagnosis, treatment and prevention: dis. ... doctor of medical sciences. Tashkent, 2020; 220 p.].
4. Shadrivova O.V., et al. COVID-19-associated pulmonary aspergillosis in Russia. *J. Fungi (Basel)*. 2021; 7 (12): 1059. doi: 10.3390/jof7121059

5. Koehler P., Bassetti M., Chakrabarti A., et al. Defining and managing COVID-19-associated pulmonary aspergillosis: the 2020 ECMM/ISHAM consensus criteria for research and clinical guidance. *Lancet Infect. Dis.* 2021; 21 (6):e149-e162. doi: 10.1016/S1473-3099(20)30847-1

6. *Временные методические рекомендации*. Профилактика, диагностика и лечение новой коронавирусной инфекции (COVID-19). Версия 14. 27.12.2021. М., 233 с. [Temporary methodological recommendations. Prevention, diagnosis and treatment of new coronavirus infection (COVID-19). Version 14. 12/27/2021. M., 233 p. (In Russ)].

7. *Клинический протокол лечения* пациентов с сопутствующими заболеваниями и профилактики осложнений новой коронавирусной инфекции. МЗ РУз., Ташкент, 2021, 31 с. [Clinical protocol for the treatment of patients with concomitant diseases and prevention of complications of a new coronavirus infection. Ministry of Health of the Republic of Uzbekistan, Tashkent, 2021, 31 p.].

8. *Тилавбердиев Ш.А., Климко Н.Н., Мадаминов Ф.А.* Диагностика и лечение инвазивного аспергиллеза лёгких у пациентов с COVID-19. Методические рекомендации. Ташкент, 2022; 14 с. [Tilavberdiev Sh.A., Klimko N.N., Madaminov A.A. Diagnosis and treatment of invasive pulmonary aspergillosis in patients with COVID-19. Methodological recommendations. Tashkent, 2022; 14 p.].

Поступила в редакцию журнала 18.05.2022

Рецензент: М.А. Шевяков