

КЛИНИЧЕСКИЙ СЛУЧАЙ

CLINICAL CASE

<https://doi.org/10.20340/vmi-rvz.2021.3.CASE.1>

УДК 616.831-005.4-02:616.133.3

КИНКИНГ ВНУТРЕННЕЙ СОННОЙ АРТЕРИИ В ПРАКТИКЕ ВРАЧА-ОТОРИНОЛАРИНГОЛОГА

О.В. Зелёва, П.М. Зельтер, А.В. Цой, М.Н. Мякотных

Самарский государственный медицинский университет, Самара

Резюме. Аномалии внутренней сонной артерии могут встречаться не только в практике врача сосудистого хирурга, но и в других специальностях. В данной статье рассматривается клинический случай в практике врача-оториноларинголога кинкинга внутренней сонной артерии, который симулировал патологию глотки.

Ключевые слова: патологическая извитость, компьютерная томография, сонная артерия, кинкинг.

Для цитирования: Зелёва О.В., Зельтер П.М., Цой А.В., Мякотных М.Н. Кинкинг внутренней сонной артерии в практике врача-оториноларинголога. *Вестник медицинского института «Реавиз». Реабилитация, Врач и Здоровье.* 2021;3(51):51-55. <https://doi.org/10.20340/vmi-rvz.2021.3.CASE.1>

KINKING OF THE INTERNAL CAROTID ARTERY IN OTORHINOLARYNGOLOGIST'S PRACTICE

O.V. Zeleva, P.M. Zelter, A.V. Tsoy, M.N. Myakotnyh

Samara State Medical University, Samara

Abstract. Anomalies of internal carotid artery can occur not only in the practice of vascular surgeon, but also in other specialties. This article discusses a clinical case in the practice of an otorhinolaryngologist kinking of the internal carotid artery, which simulated pathology of pharynx.

Key words: pathological tortuosity, CT, carotid artery, kinking.

Cite as: Zeleva O.V., Zelter P.M., Tsoy A.V., Myakotnyh M.N. Kinking of the internal carotid artery in otorhinolaryngologist's practice. *Bulletin of the Medical Institute Reaviz. Rehabilitation, Doctor and Health.* 2021;3(51): 51-55. <https://doi.org/10.20340/vmi-rvz.2021.3.CASE.1>



Введение

Кинкинг – форма патологической извитости артерий, при которой между двумя и более сегментами образуются два и более изгиба, напоминающие зигзаг, формируется угол 90° и менее. В ряде случаев в результате формирования ангулярного перегиба в месте колена изгиба происходит сужение просвета сосуда органического или функционального характера [1, 2].

Точных данных о распространенности патологической извитости сонных артерий в популяции нет, так как у большинства людей с асимптомным течением данной аномалии она остается не диагностированной [3, 4]. Распространенность данной патологии среди пациентов с проявлениями сосудистой мозговой недостаточности довольно высока. По результатам патологоанатомических исследований частота патологической извитости сонных артерий у пациентов, перенесших ишемический инсульт в каротидном бассейне, достигает 30 % [3, 4]. Высокая разрешающая способность современных аппаратов ультразвуковой (УЗ) диагностики позволяет выявлять незначительные изгибы, изменения прямолинейного расположения сосуда, проявление турбулентных течений, а также определять скоростные характеристики кровотока. Компьютерная томография с болюсным контрастированием позволяет визуализировать более мелкие артерии, коллатерали, представлять результаты в наглядном трехмерном виде [5–7]. Наиболее часто встречается патологическая извитость внутренних сонных артерий – до 90 % от всех извитостей [11]. Односторонняя патологическая извитость внутренней сонной артерии встречается чаще – до 70 %, двусторонняя – от 25 до 50 % [10, 11, 13]. Более 50% извитостей внутренних сонных артерий имеют сложную морфологическую конфигурацию, представляющую совокупность двух и более изгибов с различными углами и радиусами поворота, выполненных в разных плоскостях [3]. Половая структура заболевания в литературных ис-

точниках отражена неоднозначно. Так, первые исследования, основанные на данных ангиографии, свидетельствуют о более частой встречаемости патологической извитости у мужчин [14, 15], а по данным ультразвукового дуплексного исследования – у женщин, особенно в группе пациентов старше 50 лет [3]. Также в ряде случаев отмечается отсутствие при данной патологии половых различий среди пациентов трудоспособного возраста [10].

Классификация кинкинга Weibel, Fields и Metz [8, 14] представлена на рисунке 1 («мягкий» – $90-60^\circ$; умеренный – $60-30^\circ$; выраженный – менее 30°). Такая классификация является результатом систематизации данных ангиографических исследований, позволяющих получить двухмерное изображение извитого сосуда по данным рентгенограмм, выполненных в двух проекциях. Классифицирующим критерием является значение наиболее острого угла в системе изгибов.

Представляем данные клинического случая, при котором кинкинг внутренней сонной артерии симулировал патологию глотки. В отделение оториноларингологии поступил мужчина в возрасте 71 года с жалобами на дискомфорт в горле, боль при глотании периодически усиливающуюся с иррадиацией в левую верхнечелюстную область и лицо.

При мезофарингоскопии (рис. 2) отмечались умеренная гиперемия слизистой оболочки задней стенки глотки, незначительная асимметрия задней стенки глотки за счёт её выбухания и пульсации в области левого бокового валика глотки. Мягкое нёбо подвижно с обеих сторон. Глотание не нарушено, свободное. Чувствительность по задней стенке глотки сохранена. Глоточный и рвотный рефлекс сохранены. Отмечался лёгкий птоз века слева. Движение глазных яблок было в полном объёме. Нарушения чувствительности на лице не определялось.

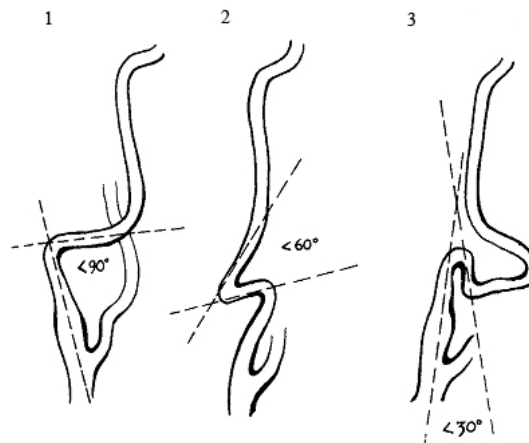


Рис. 1. Классификация кинкинга ВСА (Weibel, Fields и Metz): 1 – «мягкий»; 2 – умеренный; 3 – выраженный
Fig. 1. Classification of ACA Kinking (Weibel, Fields and Metz): 1 – “mild”; 2 – moderate; 3 – severe

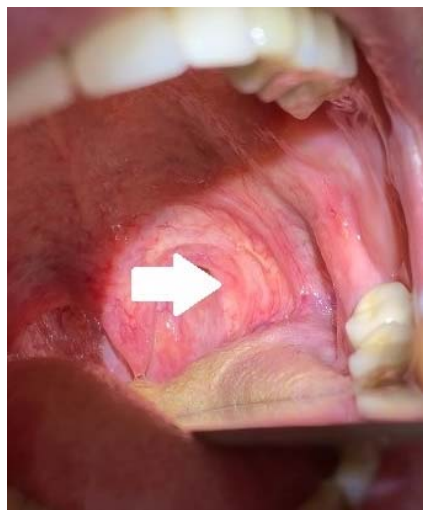

Рис. 2. Картина при мезофарингоскопии. Стрелкой обозначено вбухание задней стенки глотки слева
Fig. 2. Picture on mesopharyngoscopy. The arrow indicates swelling of the posterior pharyngeal wall on the left side

При УЗИ мягких тканей шеи: УЗ признаки гиперплазии (12×6 мм) подчелюстного лимфатического узла слева.

При УЗДГ БЦС: отмечается разность диаметра внутренней сонной артерии с двух сторон в сторону увеличения левой, стеноз и патологическая извитость, а также выявлены признаки атеросклероза экстракраниального отдела БЦС.

При КТ глотки гортани без контрастирования патологических изменений не выявлено.

При КТ ангиографии прецеребральных артерий с болюсным введением контрастного вещества: внутренние сонные артерии диаметром справа 5,8 мм, слева 5,8 мм, справа ход типичный, слева ход с выра-

женной медиальной девиацией, деформацией просвета глотки (рис. 3, 4).

Заключение: кинкинг левой внутренней сонной артерии.

Выводы

Клинический случай демонстрирует, как в практике врача-оториноларинголога на уровне тела подъязычной кости слева была выявлена патологическая извитость внутренней сонной артерии, близко прилегающей к стенке глотки. Клинико-рентгенологических признаков компрессии физиологически важных структур, дисциркуляции в каротидном бассейне не выявлено. Сделано заключение о конституционально-обусловленной извитости внутрен-

ней сонной артерии слева, не требующей реконструктивной операции.

Данное клиническое наблюдение подтверждает широту специальности врача-

оториноларинголога, необходимость междисциплинарного взаимодействия и изучения анатомических вариантов.

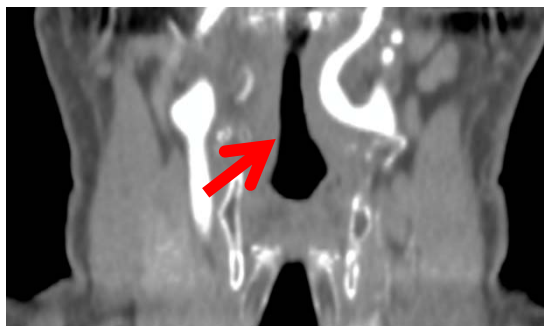


Рис. 3. Компьютерная томография артерий шеи, корональная плоскость, артериальная фаза контрастирования. Стрелкой показана левая внутренняя сонная артерия

Fig. 3. Computed tomography of the arteries of the neck, coronal plane, arterial phase of contrast. The arrow shows the left internal carotid artery

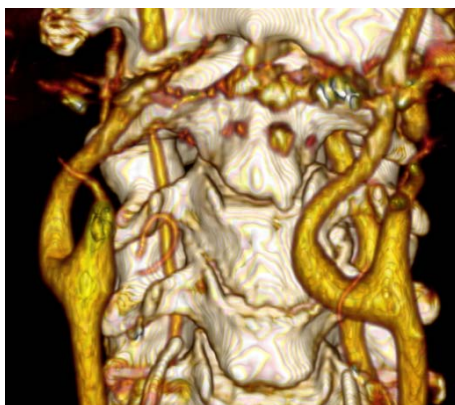

Рис. 4. Компьютерная томография артерий шеи, трехмерная реконструкция

Fig. 4. Computed tomography of the arteries of the neck, three-dimensional reconstruction

Литература/References

- 1 Tortuosity, inflection, tortuosity of the carotid artery : a risk factor for stroke, a marker or curiosity? / C. To-gay-Isikay [et al.]. *Acta Neurologica Belgica*. 2005;105:68-72.
- 2 Desai B., Tul J. F. Kinks, coils, and carotid arteries: a review. *Stroke*. 1975;6:649-653.
- 3 Smirnova Yu. V., Kulikov V. P., Suvorova A.V., Smirnov K.V. Pathological tortuosity of the internal carotid arteries in children as a manifestation of undifferentiated connective tissue dysplasia. *Pediatrics*. 2007;86(2): 39-43.
- 4 Lobov M. A., Kazanchyan P. O., Illarionov S. N., etc. Congenital pathological tortuosity of the internal carotid artery: population screening and genetic aspects. *Clinical Neurology*. 2007;1(4):5-9. (In Russ).
- 5 Moshkova E. S., Kyshtymov S. A., Ilyicheva E. A. Unresolved issues of surgery of pathological deformities of the internal carotid artery (literature review). *Bulletin of the VSSC SB RAMS*. 2011;80(4):321-324.
- 6 Eremeev V. P. Surgical treatment of pathological tortuosity, kinks and loops of the carotid arteries. *Angiol and hir vessel*. 1998;2:82-84.
- 7 Prokop, M. Spiral'naya i mnogoslujnaya komp'yuternaya tomografiya: Uchebn. posobie. V 2-h t. / M. Prokop, M. Galanski; per. s angl. M.: Medpress-inform, 2008. T. 1. 416 s. (In Russ).
- 8 Begelman S. M., Olin J. U. Fibromuscular dysplasia. *Curr Opin Rheumatol*. 2000;12(1):41-47.
- 9 Kelly A. B. Tortuosity of the internal carotid artery in relation to the pharynx. *J Laryngol Otol*. 1925;40:15-23.

- 10 Kalmin O. V. Macro-microscopic features and deformative-strength properties of the cervical spinal cord, nerve trunks and main arteries of the neck in fetuses and newborns: Abstract of the dissertation of the candidate of medical Sciences. Stavropol, 1993;20.
- 11 Olin J. U. Atherosclerotic disease of the kidneys and carotid arteries. *Cardiol Klin.* 2002;20:547-562.
- 12 Suslov I.I. The clinical significance of apoptosis and immune disorders in assessing the need for surgical correction of pathological deformities of the carotid arteries: Abstract of the PhD thesis. Yaroslavl 2008; 25.
- 13 Weibel J., Fields U. S. Tortuosity, tortuosity and inflection of the internal carotid artery. Etiology and radiological anatomy. *Neurology.* 1965;2:7-18.
- 14 Vereshchagin N. V., Koltover A. N. On the morphology and pathogenesis of pathological tortuosity and inflections of the internal carotid arteries. *Patol.* 1996;28(12):11-16.
- 15 White, J. W., Haas, K., Phillips, S., and Comerota, A. J. Adventitial elastolysis is a primary event in the formation of an aneurysm. *J Vasc Surg.* 1993;17(2):371-380.

Конфликт интересов. Авторы заявляют об отсутствии конфликта интересов.

Competing interests. The authors declare no competing interests.

Финансирование. Исследование проводилось без спонсорской поддержки.

Funding. This research received no external funding.

Соответствие нормам этики. Авторы подтверждают, что соблюдены права людей, принимавших участие в исследовании, включая получение информированного согласия в тех случаях, когда оно необходимо, и правила обращения с животными в случаях их использования в работе.

Compliance with ethical principles. The authors confirm that they respect the rights of the people participated in the study, including obtaining informed consent when it is necessary, and the rules of treatment of animals when they are used in the study.

Авторская справка

Зелёва Олеся

Владимировна

врач-оториноларинголог ЛОР-отделения клиник СамГМУ, Самарский государственный медицинский университет, Самара, Россия

ORCID 0000-0003-0143-4655

Вклад в статью 25 % – обзор публикаций по теме статьи, написание статьи, проверка критически важного интеллектуального содержания статьи, утверждение рукописи для публикации

Зельтер Павел

Михайлович

кандидат медицинских наук, заведующий рентгеновским отделением клиник СамГМУ, Самарский государственный медицинский университет, Самара, Россия

ORCID 0000-0003-1346-5942

Вклад в статью 25 % – обзор публикаций по теме статьи, написание статьи, проверка критически важного интеллектуального содержания статьи, утверждение рукописи для публикации

Цой Александр

Викторович

врач-оториноларинголог ЛОР-отделения клиник СамГМУ, Самарский государственный медицинский университет, Самара, Россия

ORCID 0000-0002-6746-5625

Вклад в статью 25 % – обзор публикаций по теме статьи, написание статьи

Мякотных Максим

Николаевич

ассистент кафедры оперативной хирургии и клинической анатомии с курсом инновационных технологий, Самарский государственный медицинский университет, Самара, Россия

ORCID 0000-0003-0166-6878

Вклад в статью 25 % – обзор публикаций по теме статьи, написание статьи

Статья поступила 23.04.2021

Одобрена после рецензирования 27.05.2021

Принята в печать 30.05.2021

Received April, 23rd 2021

Approved after reviewing May, 27th 2021

Accepted for publication May, 30th 2021