

ИНОРОДНЫЕ ТЕЛА ВЕРХНЕЧЕЛЮСТНОЙ ПАЗУХИ

Мамадиярова Д.Э.¹, Ашуров А.М.²

¹Мамадиярова Дилрабо Эргашевна – врач-оториноларинголог,

7-я городская клиническая больница;

²Ашуров Азимжон Мирзажонович – доктор медицинских наук, доцент,

кафедра оториноларингологии,

Центр повышения профессиональной квалификации
медицинских работников,

г. Ташкент, Республика Узбекистан

Аннотация: в последнее время инородные тела верхнечелюстной пазухи встречаются часто, это связано с широким развитием современной эндодонтии, пломбировочных материалов, травмами передней стенки верхнечелюстной пазухи. Немаловажное значение имеет и анатомическая структура и сравнительно большой объем верхнечелюстной пазухи для попадания инородных тел чаще, чем в другие околоносовые пазухи. Инородные тела раздражают слизистую оболочку пазухи, могут являться источником инфекции и стать причиной воспаления слизистой оболочки пазухи – синусита. В большинстве случаев (79%) инородными телами оказались пломбировочные материалы. Размеры инородных тел были от 1,5 мм до 3,0 мм. Лечение инородного тела околоносовых пазух хирургическое, независимо от срока, наличия или отсутствия воспалительного процесса инородное тело подлежит удалению.

Ключевые слова: инородные тела верхнечелюстной пазухи, пломбировочный материал, синусит.

Введение. В последнее время инородные тела верхнечелюстной пазухи встречаются часто, это связано с широким развитием современной эндодонтии, пломбировочных материалов [1, 5, 7], учащением

одонтогенных гайморитов, травм передней стенки верхнечелюстной пазухи. Из-за анатомической структуры и сравнительно большого объема, в данную пазуху, инородные тела попадают намного чаще, чем в другие околоносовые пазухи [2, 3, 4, 6].

Инородные тела раздражают слизистую оболочку пазухи, могут являться источником инфекции и стать причиной воспаления слизистой оболочки пазухи – синусита. Иногда они блокируют естественное отверстие верхнечелюстной пазухи, нарушая вентиляцию и очищение. При этом создаются благоприятные условия для возникновения воспаления. В таких случаях в околоносовых пазухах развивается грибковый синусит (мицетома).

Цель исследования: Изучить частоту и структуру инородных тел верхнечелюстной пазухи в сравнительном аспекте.

Материалы и методы исследования. Обследовано 42 больных, с инородными телами верхнечелюстной пазухи в 7-городской клинической больнице г. Ташкента, с 2017 по 2020гг. Из них - 31 женщин, 11 мужчин. Средний возраст составляет 36 лет. Инородные тела были различного характера и размера, среднее пребывание в пазухе 1,5 года. Только в одном случае инородное тело верхнечелюстной пазухи было двусторонним, в остальных случаях, односторонний.

Для выявления инородного тела верхнечелюстной пазухи проводили общеклинические, оториноларингологические методы и лучевая диагностика.

Результаты исследования. Больные жаловались на головную боль (76%), насморк (12%), заложенность носа (48%), некоторые неприятный запах из носа (2%).

При передней риноскопии и эндоскопии полости носа выявлена легкая гиперемия слизистой оболочки (72%), набухшие нижние носовые раковины (57%), гнойная дорожка в среднем носовом ходу (12%).

Решающую роль играл МСКТ, МРТ, рентгенография пазухи. На проекции верхнечелюстной пазухи было видна контрастная тень четкими границами.

Инородными телами верхнечелюстной пазухи были пломбировочные материалы, зубы, вата, часть операционных инструментов, кусочки металла и другие. На диаграмме 1. указана частота встречаемости инородных тел верхнечелюстной пазухи.

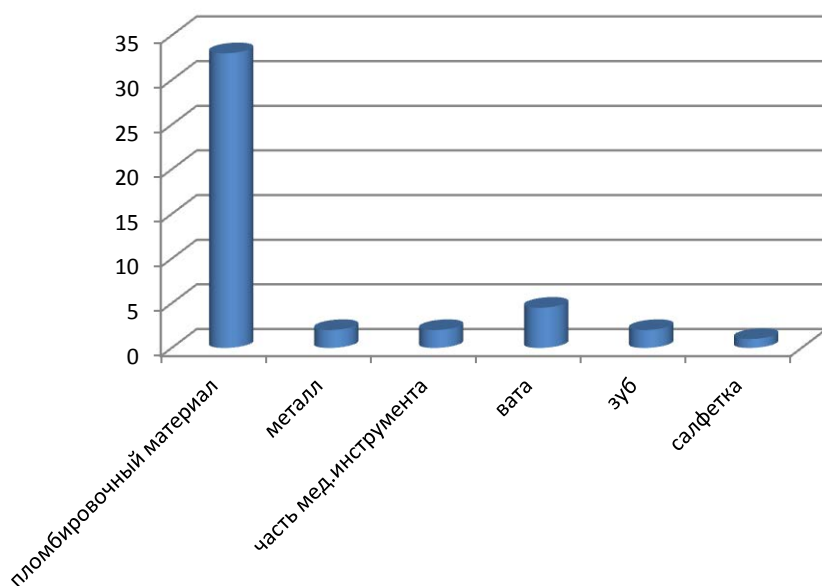


Рис. 1. Диаграмма. Частота встречаемости инородных тел верхнечелюстной пазухи

Как видно на диаграмме в большинстве случаев (79%) инородными телами оказались пломбировочный материал. На втором месте вата (7%), кусок металла при травмах, эктопия зуба, части мед инструментов (бор, кусочки зонда) в единичных случаях. Размеры инородных тел были от 1,5 мм до 3,0 мм., часто располагались на дне пазухи. В одном случае пломбировочный материал находился в просвете естественного соустья. На рентгенограммах, томограммах, вокруг инородного тела слизистая оболочка пазухи отечная. Инородные тела как вата, марлевые салфетки томограммах

не визуализировались, в таких случаях была картина синусита - тотальное или субтотальное затемнение.

Обсуждение. Наиболее часто среди инородных тел верхнечелюстной пазухи встречаются ятрогенные, стоматологические пломбировочные материалы. Несоблюдение основных требований технологии работы в корневых каналах, недостаточная оснащённость многих клиник необходимым оборудованием и инструментами увеличивает количество осложнений, связанных с проталкиванием пломбировочного материала.

Ятрогенные инородные тела верхнечелюстной пазухи - марлевые салфетки, оставленные после радикальной операции, вата, когда врач проталкивает через послеоперационную соустье, при попытке адrenaлизации, аппликационной анестезии нижнего носового хода.

В верхнечелюстной пазух иногда может остаться зуб при эктопии или часть зубов [6].

Иногда в верхнечелюстной пазухе встречается костные осколки, кусок металла после автоаварии, пуля. Инородное тело верхнечелюстной пазухи, долго может оставаться незамеченным. Симптомы могут проявиться, когда начинается воспалительный процесс. Это может от несколько дней до несколько лет. Все зависит от стерильности инородного тела, а также, от иммунной системы, от сопутствующих заболеваний.

Первые признаки может быть в виде небольшого дискомфорта в проекции верхней челюсти, иногда возникает гнойный насморк, неприятный запах на стороне поражённой пазухи. В анамнезе в прошлом пациенты лечились у стоматолога (верхние зубы), или у лор врача гайморитом.

Лечение инородного тела околоносовых пазух хирургическое, независимо от срока, наличие или отсутствие воспалительного процесса, инородное тело подлежит к удалению.

В настоящее время для этого используются следующие виды хирургических вмешательств: эндоскопический эндоназальный - расширяя естественное соустье

верхнечелюстной пазухи, или через нижний носовой ход. Микрогайморотомия - маленькое отверстие на передней стенки верхнечелюстной пазухи. Радикальная гайморотомия по Келдвельду-Люка. Альвеолярный доступ - т.е. через лунки удаленного зуба, в раннем этапе, это операция выполняет челюстно-лицевой хирург.

Выводы: 1. Наиболее часто (79%) среди инородных тел верхнечелюстной пазухи встречаются стоматологические пломбировочные материалы.

2. Симптомы инородного тела верхнечелюстной пазухи проявиться, когда начинается воспалительный процесс в верхнечелюстной пазухе.

3. Лечение инородного тела околоносовых пазух хирургическое, независимо от срока, наличие или отсутствие воспалительного процесса, инородное тело подлежит к удалению.

Список литературы

1. *Берест И.Е.* Клинический случай ятрогенного инородного тела верхнечелюстной пазухи // Трудный пациент, 2018. Т. 16. № 3.
2. *Бойко Н.В. и др.* Значение компьютерной томографии для выявления одонтогенного верхнечелюстного синусита // Стоматология для всех, 2015. № 3. С. 16-19.
3. *Гафаров Ш.С., Джураев Ш.Р., Бадриддинов К.А.* Инородное тело мочевого пузыря – случайность или ятрогения. // Материалы конференции. Журнал. Проблемы биологии и медицины, 2016. № 4,1. (92). С. 43-44.
4. *Нарзуллаев Н.У., Вохидов Н.Х.* К вопросу изучения орбитального осложнения воспалительных заболеваний придаточных пазух носа у ВИЧ-инфицированных детей // Сборник научных трудов, посвященный 20-летию Бухарского государственного медицинского института. Бухара, 2011. С. 56-58.

5. Нарзуллаев Н.У., Хамидов Ф.К., Махмудов Б.Ф. Распространенность заболеваний придаточных пазух носа у ВИЧ-инфицированных детей // Материалы Республиканской научно-практической конференции «Актуальные вопросы инфекционных болезней и ВИЧ-СПИДа». Андижан, 2011. С. 433-434.
 6. Хамитова Ф.А., Рахимов З.К., Пулатова Ш.К., Камбарова Ш.А., Сафарова М.С. Усовершенствование эндоскопических методов лечения хронических одонтогенных перфоративных верхнечелюстных синуситов// Новый день в медицине, 2019. № 2 (26). С. 131-134.
 7. Яременко А.И. и др. Хронический одонтогенный верхнечелюстной синусит: современное состояние проблемы (обзор литературы) // Международный журнал прикладных и фундаментальных исследований, 2015. № 10-5. С. 834-837.
-