



## Ингаляционное использование сурфактанта-БЛ в поздней респираторной фазе COVID-19 у пациентки с тяжелым течением заболевания

С. Н. КУДИНОВА<sup>1</sup>, Т. А. ПАСЫНКОВА<sup>2</sup>, Н. Н. АКИМЕНКО<sup>1</sup>

<sup>1</sup>ГБУЗ «Унечская центральная районная больница», Брянская область, г. Унеча, РФ

<sup>2</sup>ФГБУ «Национальный медицинский исследовательский центр фтизиопульмонологии и инфекционных заболеваний» МЗ РФ, Москва, РФ

РЕЗЮМЕ

У пациентки с тяжелым течением вирусно-бактериальной пневмонии при верифицированной COVID-19 в поздней респираторной фазе болезни успешно применена сурфактант-терапия для уменьшения степени гипоксемии и ускорения перевода с неинвазивной искусственной вентиляции легких (НИВЛ). Препарат нативного сурфактанта начали вводить ингаляционно в дозе 75 мг 2 раза в сутки начиная с 5-го дня НИВЛ, так как показатели SpO<sub>2</sub> 92-93% не улучшались. После 4 ингаляций получена положительная динамика: SpO<sub>2</sub> достигла 95% и затем сохранялась в пределах 94-97% при FiO<sub>2</sub> 90%. Всего пациентка получила 10 ингаляций, затем проведен постепенный перевод на дыхание через ротоносовую маску увлажненным кислородом.

**Ключевые слова:** сурфактант, неинвазивная искусственная вентиляция легких, COVID-19

**Для цитирования:** Кудина С. Н., Пасынкова Т. А., Акименко Н. Н. Ингаляционное использование сурфактанта-БЛ в поздней респираторной фазе COVID-19 у пациентки с тяжелым течением заболевания // Туберкулез и болезни лёгких. – 2022. – Т. 100, № 5. – С. 15-20. <http://doi.org/10.21292/2075-1230-2022-100-5-15-20>

## Inhalations with Surfactant-BL in the Late Respiratory phase of COVID-19 in the Patient with a Severe Course of the Disease

S. N. KUDINOVA<sup>1</sup>, T. A. PASYNKOVA<sup>2</sup>, N. N. AKIMENKO<sup>1</sup>

<sup>1</sup>Unechskaya Central District Hospital, Bryansk Region, Unecha, Russia

<sup>2</sup>National Medical Research Center of Phthisiopulmonology and Infectious Diseases, Moscow, Russia

ABSTRACT

The patient with severe viral-bacterial pneumonia and verified COVID-19 was successfully treated with surfactant therapy in the late respiratory phase of the disease, surfactant therapy was used to reduce the degree of hypoxemia and accelerate the weaning from non-invasive mechanical ventilation (NIMV). The native surfactant was administered with inhalations at the dose of 75 mg 2 times a day on the 5th day of NIMV since SpO<sub>2</sub> values persisted to be 92-93% and did not improve. Positive changes were observed after 4 inhalations: SpO<sub>2</sub> reached 95% and then remained within the range of 94-97% with FiO<sub>2</sub> 90%. In total, the patient received 10 inhalations, then she was gradually transferred to breathing through an oronasal mask with humidified oxygen.

**Keywords:** surfactant, non-invasive mechanical ventilation, COVID-19

**For citations:** Kudinova S. N., Pasyunkova T. A., Akimenko N. N. Inhalations with surfactant-BL in the late respiratory phase of COVID-19 in the patient with a severe course of the disease. *Tuberculosis and Lung Diseases*, 2022, Vol. 100, no. 5, P. 15-20 (In Russ.) <http://doi.org/10.21292/2075-1230-2022-100-5-15-20>

Для корреспонденции:

Кудина Светлана Николаевна  
E-mail: [kdinovasvetl@yandex.ru](mailto:kdinovasvetl@yandex.ru)

Correspondence:

Svetlana N. Kudinova  
Email: [kdinovasvetl@yandex.ru](mailto:kdinovasvetl@yandex.ru)

Данные клинических и морфологических наблюдений свидетельствуют о комплексном и разнообразном поражении организма человека при COVID-19 [16, 17]. Объем поражения легких напрямую соотносится с выраженностью дыхательной недостаточности и риском развития острого респираторного дистресс-синдрома (ОРДС). Последний нередко является причиной летального исхода.

В поисках методов лечения ОРДС при COVID-19 было широко применено использование препаратов этиотропной и патогенетической терапии в режиме off-label, т. е. вне показаний, указанных в инструкции по медицинскому применению. Для максимального сохранения легочных альвеол в условиях

агрессивного поражения их вирусной инфекцией и применения методов лечения off-label в рамках патогенетической терапии уже в начале пандемии было описано применение сурфактант-терапии в ранней острой фазе заболевания [7, 13, 14].

Эффективность сурфактант-терапии в острой фазе COVID-19 основывалась на известных противовоспалительных свойствах сурфактанта в целом, а также входящих в его состав сурфактант-ассоциированных белков. Получены данные, что сурфактант-ассоциированный белок D, его фрагменты способны конкурировать с S-белком вируса SARS-CoV-2 за рецептор ангиотензинпревращающий фермент 2 (АПФ2) на альвеолоцитах

II типа и других клетках респираторной системы и, предположительно, уменьшать уровень поражения клеток респираторной системы [8, 15]. Основываясь на этих предположениях, в ряде клиник РФ были проведены клинические исследования эффективности сурфактант-терапии у больных в состоянии средней и тяжелой степени тяжести в ранней респираторной фазе пневмонии. Было показано, что эта терапия существенно уменьшает риск перевода больных в отделение реанимации и интенсивной терапии, уменьшает тяжесть гипоксемии и снижает летальность в 3-4 раза [2, 3, 10, 11]. На основании этих исследований препараты сурфактанта были включены во временные федеральные методические рекомендации по профилактике, диагностике и лечению новой коронавирусной инфекции Минздрава РФ [4].

В отличие от доказанной безопасности и эффективности ранней сурфактант-терапии при острой дыхательной недостаточности, развивающейся обычно в течение первой недели заболевания, исследований о применении препаратов легочного сурфактанта в поздней респираторной фазе нет, за исключением описания единичных клинических случаев [9].

Мы имеем положительный опыт использования ингаляций препарата сурфактанта в поздней фазе пневмонии при COVID-19 у 5 пациентов и приводим клиническое наблюдение одной из них. Эта пациентка была первой в нашей практике, у кого использовали препарат в поздней респираторной фазе при вирусно-бактериальной пневмонии, подтвержденной положительным ПЦР-тестом на SARS-CoV-2. Сурфактант использовался для уменьшения степени гипоксемии и острой дыхательной недостаточности, чтобы добиться возможности перевода пациентки с неинвазивной вентиляции легких на самостоятельное дыхание с кислородной поддержкой. К тому же имелись сведения, что ингалирование сурфактанта положительно влияет на рассасывание изменений в легких при инфекционных заболеваниях [5].

Как известно, респираторная поддержка у больных с ОРДС осуществляется неинвазивным и ин-

вазивным методами кислородотерапии в режимах, соответствующих состоянию пациента и функциональным показателям [1].

В условиях инфекционного госпиталя ГБУЗ «Унечская ЦРБ» 30.10.2021 г. мы использовали введение препарата сурфактант-БЛ в ингаляциях у больной, уже 5 дней находившейся на неинвазивной вентиляции легких в отделении реанимации (на 14-й день госпитализации, на 19-й день от начала клинических проявлений COVID-19). Препарат вводили пациентке Т. в виде суспензии при ингаляции через загубник при продолжающейся подаче кислорода через нос.

### Клинический случай

Пациентка Т. (59 лет, рост 164 см, масса тела 89 кг) была госпитализирована в инфекционный госпиталь ГБУЗ «Унечская ЦРБ» 17.10.2021 г. на 5-е сут от начала клинических проявлений COVID-19. В мазках со слизистой носоглотки ПЦР на РНК SARS-CoV-2 от 17.10.2021 г. положительна.

Из анамнеза известно, что пациентка привита вакциной «Гам-КОВИД-Вак («Спутник V» 18.03.2021 г. и 08.04.2021 г. и вакциной «Спутник Лайт» 08.10.2021 г.).

На момент госпитализации 17.10.2021 г. при компьютерной томографии органов грудной клетки (КТ ОГК) (рис. 1) было установлено наличие множественных периферических двусторонних фокусов «матового стекла» с консолидацией в правом легком и утолщением внутридольковых септ в обоих легких. Заключение: двусторонняя пневмония (высокая вероятность COVID-19). Поражение легких, по объему соответствующее КТ 2-3 [6, 12]. Пациентка предъявляла жалобы на сухой кашель, одышку, тошноту, рвоту, головокружение, общую слабость, периодическое повышение температуры до 38,0°C. До обращения за медицинской помощью по собственному усмотрению принимала ципрофлоксацин, циклоферон и ибуклин. Из сопутствующих заболеваний у пациентки имелись сахарный диабет 2-го типа (инсулиннезависимый) и артериальная гипертензия.

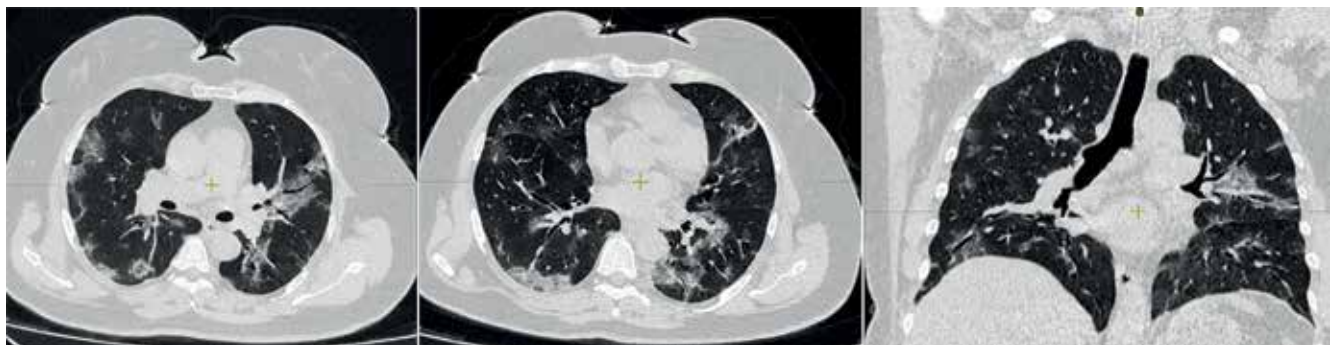


Рис. 1. Пациентка Т., КТ ОГК от 17.10.2021 г.: слой 1,5 мм. ЭЭД 2,4 мЗв. Описание в тексте

Fig. 1. Patient T. Chest CT as of 17.10.2021: 1.5 mm section. EDE 2.4 mSv. Described in the text

На момент госпитализации: температура тела 36,3°C, артериальное давление – 184/114 мм рт. ст., частота сердечных сокращений – 111 в минуту, частота дыхательных движений – 20 в минуту, SpO<sub>2</sub> – 95% без инсуффляции кислорода. В анализах крови: С-реактивный белок (СРБ) – 155,8 мг/л, ферритин – 217 нг/мл, лейкоциты – 7,5 × 10<sup>9</sup>/л, нейтрофилы – 5,87 × 10<sup>9</sup>/л, эритроциты – 4,54 × 10<sup>12</sup>/л, тромбоциты – 175 × 10<sup>9</sup>/л, СОЭ – 38 мм/ч, D-димер – 999,6 Н/мл ФЭЕ.

Основной диагноз: новая коронавирусная инфекция COVID-19 (подтвержденная), тяжелое течение. Двусторонняя пневмония (КТ 2-3). Дыхательная недостаточность – 1-2.

Назначена терапия: фавипиравир 200 мг по схеме, гепарин 5 000 МЕ 3 раза в сутки подкожно. Была переведена на инсулины (актропид + протофан) для контролируемой коррекции гликемии. Назначена кислородотерапия через носоротовую маску (подача O<sub>2</sub> со скоростью 5-10 л/мин), при этом сатурация была 98%.

#### **Развитие заболевания**

19.10.2021 г. (3-и сут госпитализации) отмечалось снижение сатурации до 96% при инсуффляции O<sub>2</sub> через носоротовую маску (15 л/мин).

20.10.2021 г. усилилась одышка, слабость, сатурация снизилась до 93% в про-позиции с инсуффляцией кислорода через носоротовую маску. В анализе крови СРБ – 221,3 мг/л. В этот же день и 21.10.2021 г. получила олокизумаб (артлегия) по 0,4 мл (64 мг) подкожно. Отмечалось снижение СРБ до 95,4 мг/л 21.10.2021 г. и до 9,6 мг/л 28.10.2021 г.

22.10.2021 г. (5-е сут госпитализации) установлено нарастание лейкоцитоза до 18,76 × 10<sup>9</sup>/л в анализе крови, что было расценено как присоединение бактериальной пневмонии, в назначения добавлен амоксициллин/сульбактам 1 000 + 200 мг 3 раза в сутки внутривенно капельно.

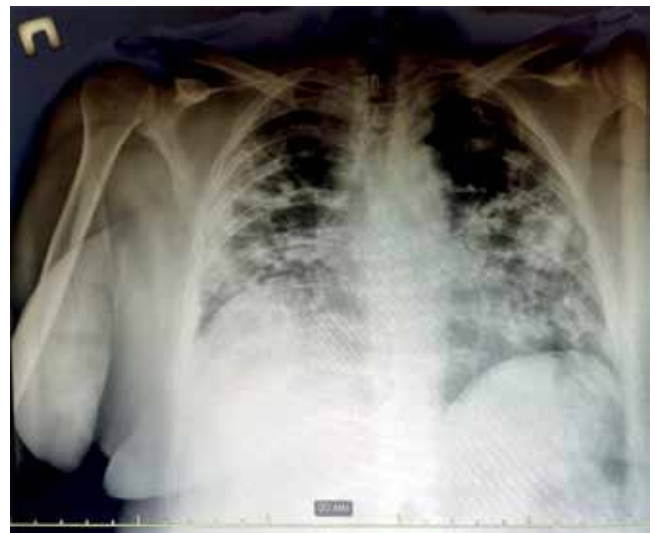25.10.2021 г. (9-е сут госпитализации) ввиду прогрессирования дыхательной недостаточности (SpO<sub>2</sub> 88%) при инсуффляции кислорода через носоротовую маску переведена в отделение реанимации. Начата неинвазивная вентиляция легких (НИВЛ) аппаратом «АВЕНТА-М» в режиме Pressure support ventilation при FiO<sub>2</sub> – 95%, РЕЕР – 8 см вод. ст., Psup +12, с частотой дыхательных движений 24-26 в минуту. На этом фоне улучшились показатели SpO<sub>2</sub> до 92-93% и сохранялись до 30.10.2021 г. без динамики.

30.10.2021 г. в связи с тем что показатели SpO<sub>2</sub> 92-93% не улучшались, что не позволяло перевести больную на инсуффляцию кислорода вне НИВЛ, было принято решение об ингаляционном применении препарата сурфактант-БЛ в поздней респираторной фазе пневмонии с распространенным поражением легочной ткани. Ингаляции начаты через компрессорный небулайзер Omron 30.10.2021 г. 2 раза в сутки по 75 мг в суспензии препарата сурфактант-БЛ (Россия). К концу проведения сеанса

ингаляции наблюдалось временное падение сатурации до 87-89%, что не превышало такового при кормлении. Процесс ингаляции контролировался как персоналом, так и самой пациенткой, находившейся в сознании (без полноценного речевого общения). Ингаляции проводились в латеропозиции с мониторингом контролем показателей.

31.10.2021 г. (2-й день ингаляций сурфактанта-БЛ). Стабильные изменения параметров сатурации произошли в конце 2-х сут, т. е. после 4 ингаляций и общей введенной дозы – 300 мг сурфактанта-БЛ. SpO<sub>2</sub> достигла 95% и затем сохранялась в пределах 94-97% при FiO<sub>2</sub> 90%. 01.11.2021 г. (3-й день ингаляций) было проведено еще 2 ингаляции сурфактанта-БЛ. Параметры SpO<sub>2</sub> 95-97%.

02.11.2021 г. (4-й день ингаляций). Утром до ингаляции сурфактанта-БЛ сатурация упала до 92% на FiO<sub>2</sub> 90% в прежнем режиме. На ощупь через перчатки едва определялась подкожная эмфизема (участки крепитации) мягких тканей шеи и левой молочной железы. Проведена рентгенография передвижным аппаратом (рис. 2) в положении лежа. На обзорных рентгенограммах ОГК в прямой проекции определяются: множественные двусторонние участки консолидации (инфильтрации) низкой и средней степени интенсивности с неровными и нечеткими контурами, склонными к слиянию, и краникокаудальным градиентом. Срединная тень не расширена, не смещена. Отмечается подкожная эмфизема мягких тканей шеи и левой молочной железы. Заключение: двусторонняя полисегментарная пневмония, соответствует РГ-3, высокая вероятность COVID-19. Подкожная эмфизема слева. Признаки пневмоторакса отсутствуют. Также исключены внелегочные причины возникновения



**Рис. 2.** Пациентка Т., рентгенография ОГК в прямой проекции лежа от 02.11.2021 г.: ЭЭД 0,15 мЗв.

Описание в тексте

**Fig. 2.** Patient T. Chest X-ray, antero posterior view, in prone position as of 02.11.2021: EDE 0.15 mSv. Described in the text



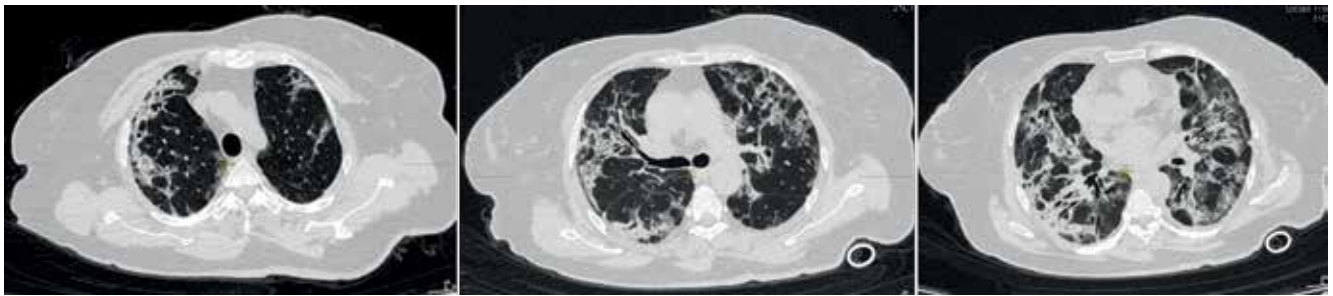подкожной эмфиземы. Катетеры центральных сосудов или другие инвазивные механизмы введения лекарственных средств, кроме венозного доступа в кубитальных сосудах, не использовались. Визуальных признаков распространения подкожной эмфиземы не наблюдалось. Прицельная пальпация в области, соответствующей нахождению воздуха в подкожной клетчатке, выявила незначительный участок крепитации, визуально не определимый, но ощущаемый через перчатки. На консультации с участием торакального хирурга принято решение о продолжении консервативной терапии и ингаляций сурфактанта-БЛ (проведены в 11:00 и в 16:00 ч 02.11.2021 г.). В 14:00 показатели SpO<sub>2</sub> достигли 97% на прежнем режиме НИВЛ.

03.11.2021 г. (5-й день ингаляций). Выполнено еще 2 ингаляции. Всего за 5 дней сделано 10 ингаляций сурфактанта-БЛ. Уровень SpO<sub>2</sub> достиг 98% на прежнем режиме НИВЛ.

С 04.11.2021 г. по 06.11.2021 г. ингаляции не проводились. Начали постепенное уменьшение параметров респираторной поддержки. Отменен амоксициллин/сульбактам.

07.11.2021 г. при SpO<sub>2</sub> до 98% был осуществлен перевод на дыхание через ротоносовую маску увлажненным кислородом со скоростью подачи 5 л/мин.

10.11.2021 г. пациентка была переведена из реанимационного отделения в общую палату, где продолжала получать кислородно-воздушную смесь через ротоносовую маску, преимущественно находясь в латеропозиции. 14.11.2021 г. пациентке выполнена КТ ОГК (рис. 3), при которой установлены значительное нарастание количества периферических двусторонних фокусов «матового стекла», нарастание распространенности консолидации в обоих легких и утолщения, уплотнения внутридольковых септ в обоих легких. Заклю-



**Рис. 3.** Пациентка Т., КТ ОГК от 14.11.2022 г.: слой 1,5 мм, ЭЭД 2,4 мЗв. Описание в тексте  
**Fig. 3.** Patient T. Chest CT as of 14.11.2022: 1.5 mm section. EDE 2.4 mSv. Described in the text

ние: двусторонняя вирусная пневмония средней (КТ 3) степени тяжести.

17.11.2021 г. больная выписана из госпиталя для продолжения лечения в амбулаторных условиях при сохраняющейся кислородной зависимости. В амбулаторных условиях пользовалась портативным концентратором O<sub>2</sub> для СРАР-терапии (Continuous Positive Airway Pressure) в течение 2,5 нед.

### Заключение

У пациентов с тяжелым течением вирусно-бактериальной пневмонии при COVID-19, требу-

ющим в поздней респираторной фазе болезни неинвазивной вентиляции легких в условиях отделения реанимации, возможно применение ингаляционной терапии сурфактантом-БЛ для уменьшения степени гипоксемии и ускорения перевода с НИВЛ. Успех небулайзерного пути введения у конкретной пациентки был обусловлен наличием контакта с ней во время проведения манипуляций. Кратковременные эпизоды гипоксемии во время ингаляции не превышали такового при кормлении. Появление незначительной подкожной эмфиземы без пневмоторакса не явилось поводом для отмены сурфактант-терапии.

**Конфликт интересов.** Авторы заявляют об отсутствии у них конфликта интересов.

**Conflict of Interests.** The authors state that they have no conflict of interests.

### ЛИТЕРАТУРА

1. Авдеев С. Н. Неинвазивная вентиляция легких у больных с новой коронавирусной инфекцией COVID-19 // Пульмонология. - 2020. - Т. 30, № 5. - С. 679-687. <https://doi.org/10.18093/0869-0189-2020-30-5-679-687>.
2. Аверьянов А. В., Клыпа Т. В., Балионис О. И., Бычинин М. В., Черняк А. В., Троицкий А. В. Ингаляционный сурфактант при высокопоточной кислородотерапии у больных COVID-19: результаты ретроспективного анализа // Ремедиум. - 2020. - № 7-8. - С. 84-88.

### REFERENCES

1. Avdeev S.N. Non-invasive ventilation in patients with novel coronavirus infection COVID-19. *Pulmonologiya*, 2020, vol. 30, no. 5, pp. 679-687. (In Russ.) <https://doi.org/10.18093/0869-0189-2020-30-5-679-687>.
2. Averyanov A.V., Klypa T.V., Balionis O.I., Bychinin M.V., Chernyak A.V., Troitskiy A.V. Inhaled surfactant for high-flow oxygen therapy in COVID-19 patients: results of a retrospective analysis. *Remedium*, 2020, no. 7-8, pp. 84-88. (In Russ.)
3. Bautin A.E., Avdeev S.N., Seyliev A.A., Shvechkova M.V., Merzhoeva Z.M., Trushenko N.V., Semenov A.P., Lapshin K.B., Rozenberg O.A. Inhalation

3. Баутин А. Е., Авдеев С. Н., Сейлиев А. А., Швечкова М. В., Мерзоева З. М., Трушенко Н. В., Семенов А. П., Лапшин К. Б., Розенберг О. А. Ингаляционная терапия сурфактантом в комплексном лечении тяжелой формы COVID-19-пневмонии // Туб. и болезни легких. - 2020. - Т. 98, № 9. - С. 6-13.
4. Временные методические рекомендации: профилактика, диагностика и лечение новой коронавирусной инфекции (COVID-19) Минздрава РФ, 10-я версия от 08.02.2021 г.
5. Ловачева О. В., Черниченко Н. В., Евгущенко Г. В., Лепеха Л. Н., Ерохин В. В. Результаты применения препарата сурфактанта в комплексной терапии больных деструктивным туберкулезом легких // Пробл. туб. - 2006. - № 10. - С. 12-17.
6. Лучевая диагностика коронавирусной болезни (COVID-19): организация, методология, интерпретация результатов: методические рекомендации / сост. С. П. Морозов, Д. Н. Проценко, С. В. Сметанина и др. // Серия «Лучшие практики лучевой и инструментальной диагностики». - Вып. 93. - М.: ГБУЗ «НПКЦ ДиТ ДЗМ», 2020. - 102 с.
7. Розенберг О. А. Интервью израильскому русскоговорящему каналу ITON TV 09.02.2021 <http://www.iton.tv/tema-dnya/15516-novii-rossiiskii-preparat-izbavit-mir-ot-covid-19.html>.
8. Розенберг О. А. Сурфактант-терапия острой дыхательной недостаточности при остром респираторном дистресс-синдроме различной этиологии: В кн. Респираторная поддержка пациентов в критическом состоянии под ред: Евдокимова Е. А., Власенко А. В., Авдеева С. Н. - М., Издательская группа «ГЭОТАР-Медицина», 2021 г, стр. 368-405.
9. Шаповалов К. Г., Лукьянов С. А., Коннов В. А., Розенберг О. А. Экзогенный сурфактант в поздней респираторной фазе COVID-19 // Туб. и болезни легких. - 2021. - Т. 99, № 5. - С. 7-13.
10. Швечкова М. В., Кукарская И. И., Марченко Р. Н., Кураченко И. И., Швечкова А. С. Опыт применения сурфактант-терапии при пневмонии, ассоциированной с COVID-19 у пациентов акушерского профиля // Эффективная фармакотерапия. - 2020. - № 20. - С. 5-58.
11. Avdeev S. N., Trushenko N. V., Chikina S. Yu., Tsareva N. A., Merzhoeva Z. M. et al. Beneficial effects of inhaled surfactant in patients with COVID-19-associated acute respiratory distress syndrome // *Resp. Med.* - 2021. - 28 May. - P. 1-4. <https://doi.org/10.1016/j.rmed.2021.106489>.
12. Inui S., Fujikawa A., Jitsu M. et al. Chest CT Findings in cases from the cruise ship diamond princess with coronavirus disease (COVID-19) // *Radiol. Cardiothorac. Imaging.* - 2020. - Vol. 2, № 2. - P. e200110. doi: 10.1148/ryct.2020200110.
13. Schousboe P., Wiese L., Heiring C. et al. Assessment of pulmonary surfactant in COVID-19 patients // *Crit. Care.* - 2020. - Vol. 24, № 1. - P. 552.
14. Takano H. Pulmonary surfactant itself must be a strong defender against SARS-CoV-2 // *Med. Hypotheses.* - 2020. - № 144. - 110020.
15. Taruna Madan, Barnali Biswas, Praveen M. Varghese, Rambhadur Subedi, Hrishikesh Pandit, Susan Idicula-Thomas, Indra Kundu, Sheetalnath Rooge, Reshu Agarwal, Dinesh M. Tripathi, Savneet Kaur, Ekta Gupta, Sanjeev K. Gupta, Uday Kishore. A recombinant fragment of human surfactant protein D binds spike protein and inhibits infectivity and replication of SARS-CoV-2 in clinical samples // *Am. J. Resp. Cell Molecular Biol.* - 2021. - Vol. 65, № 1. doi: 10.1165/rcmb.2021-0005oc.
16. Xie J., Tong Z., Guan X., Du B., Qiu H. Clinical characteristics of patients who died of coronavirus disease 2019 in China // *JAMA Netw Open.* - 2020. - Vol. 3, № 4. - P. e205619. <https://doi.org/10.1001/jamanetworkopen.2020.5619>.
17. Zhang H., Zhou P., Wei Y. et al. Histopathologic changes and SARS-CoV-2 immunostaining in the lung of a patient with COVID-19 // *Ann. Intern. Med.* - 2020. - № 172. - P. 629-632.
- surfactant therapy in the integrated treatment of severe COVID-19 pneumonia. *Tuberculosis and Lung Diseases*, 2020, vol. 98, no. 9, pp. 6-13. (In Russ.)
4. *Vremennye metodicheskie rekomendatsii: Profilaktika, diagnostika i lechenie novoy koronavirusnoy infektsii (COVID-19) Minzdrava RF, 10-ya versiya ot 08.02.2021 g.* [Provisional guidelines on prevention, diagnostics and treatment of the new coronavirus infection (COVID-19) by the Russian Ministry of Health. Version 10 as of 08.02.2021].
5. Lovacheva O.V., Chernichenko N.V., Evguschenko G.V., Lepelka L.N., Erokhin V.V. Results of surfactant use for complex treatment of destructive pulmonary tuberculosis patients. *Probl. Tub.*, 2006, no. 10, pp. 12-17. (In Russ.)
6. *Luchevaya diagnostika koronavirusnoy bolezni (COVID-19): organizatsiya, metodologiya, interpretatsiya rezultatov: metodicheskiye rekomendatsii.* [X-ray diagnosis of coronavirus disease (COVID-19): organization, methodology, interpretation of the results: guidelines]. Compiled by S.P. Morozov, D.N. Protsenko, S.V. Smetanina et al. Series on Best Practices of Radiological and Instrumental Diagnostics. Issue 93, Moscow, GBUZ NPKTS DiT DZM Publ., 2020, 102 p.
7. Rozenberg O.A. Interview to the Israeli Russian-speaking channel ITON TV on 09.02.2021 (In Russ.) <http://www.iton.tv/tema-dnya/15516-novii-rossiiskii-preparat-izbavit-mir-ot-covid-19.html>.
8. Rozenberg O.A. *Surfaktant-terapiya ostroy dykhatelnoy nedostatochnosti pri ostrom respiratornom distress-sindrome razlichnoy etiologii: V kn. Respiratornaya podderzhka patsiyentov v kriticheskom sostoyanii.* [Surfactant therapy for acute respiratory failure in acute respiratory distress syndrome of various etiologies: In: Respiratory support for critically ill patients]. Evdokimova E.A., Vlasenko A.V., Avdeyeva S.N., eds., Moscow, Izdatelskaya Gruppya GEOTAR-Meditina Publ., 2021, pp. 368-405.
9. Shapovalov K.G., Lukyanov S.A., Konnov V.A., Rozenberg O.A. Exogenous surfactant in the late respiratory phase of COVID-19. *Tuberculosis and Lung Diseases*, 2021, vol. 99, no. 5, pp. 7-13. (In Russ.)
10. Shvechkova M.V., Kukarskaya I.I., Marchenko R.N., Kuratsenko I.I., Shvechkova A.S. Experience of using surfactant therapy for pneumonia associated with COVID-19 in obstetric patients. *Effektivnaya Farmakoterapiya*, 2020, no. 20, pp. 5-58. (In Russ.)
11. Avdeev S.N., Trushenko N.V., Chikina S.Yu., Tsareva N.A., Merzhoeva Z.M. et al. Beneficial effects of inhaled surfactant in patients with COVID-19-associated acute respiratory distress syndrome. *Resp. Med.*, 2021, May, 28, pp. 1-4. <https://doi.org/10.1016/j.rmed.2021.106489>.
12. Inui S., Fujikawa A., Jitsu M. et al. Chest CT Findings in cases from the cruise ship diamond princess with coronavirus disease (COVID-19). *Radiol. Cardiothorac. Imaging*, 2020, 2, no. 2, pp. e200110. doi: 10.1148/ryct.2020200110.
13. Schousboe P., Wiese L., Heiring C. et al. Assessment of pulmonary surfactant in COVID-19 patients. *Crit. Care*, 2020, 24, no. 1, pp. 552.
14. Takano H. Pulmonary surfactant itself must be a strong defender against SARS-CoV-2. *Med. Hypotheses*, 2020, no. 144, 110020.
15. Taruna Madan, Barnali Biswas, Praveen M. Varghese, Rambhadur Subedi, Hrishikesh Pandit, Susan Idicula-Thomas, Indra Kundu, Sheetalnath Rooge, Reshu Agarwal, Dinesh M. Tripathi, Savneet Kaur, Ekta Gupta, Sanjeev K. Gupta, Uday Kishore. A recombinant fragment of human surfactant protein D binds spike protein and inhibits infectivity and replication of SARS-CoV-2 in clinical samples. *Am. J. Resp. Cell Molecular Biol.*, 2021, vol. 65, no. 1. doi: 10.1165/rcmb.2021-0005oc.
16. Xie J., Tong Z., Guan X., Du B., Qiu H. Clinical characteristics of patients who died of coronavirus disease 2019 in China. *JAMA Netw Open*, 2020, 3, no. 4, pp. e205619. <https://doi.org/10.1001/jamanetworkopen.2020.5619>.
17. Zhang H., Zhou P., Wei Y. et al. Histopathologic changes and SARS-CoV-2 immunostaining in the lung of a patient with COVID-19. *Ann. Intern. Med.*, 2020, no. 172, pp. 629-632.

**ИНФОРМАЦИЯ ОБ АВТОРАХ:**

ГБУЗ «Унечская центральная районная больница»,  
243300, Брянская область, г. Унеча, ул. Октябрьская, д. 54.

**Кудинова Светлана Николаевна**  
главный врач, терапевт.  
E-mail: [kdinovasvetl.@yandex.ru](mailto:kdinovasvetl.@yandex.ru)

**INFORMATION ABOUT AUTHORS:**

*Unechskaya Central District Hospital,*  
*54, Oktyabrskaya St., Uchecha, Bryansk Region, 243300.*

**Soetlana N. Kudinova**  
Chief Physician, General Practitioner.  
Email: [kdinovasvetl.@yandex.ru](mailto:kdinovasvetl.@yandex.ru)

**Акименко Николай Николаевич**

врач – анестезиолог-реаниматолог резервного отделения  
для лечения больных с COVID-19.

**Пасынкова Татьяна Александровна**

ФГБУ «Национальный медицинский исследовательский  
центр фтизиопульмонологии и инфекционных заболева-  
ний» МЗ РФ,  
врач-эндоскопист отделения эндоскопии.  
127473, Москва, улица Достоевского, д. 4, к. 2.  
E-mail: [tatyana.pasynkova22@yandex.ru](mailto:tatyana.pasynkova22@yandex.ru)

**Nikolay N. Akimenko**

Anesthesiologist and Emergency Physician of Standby  
Department for Treatment of Patients with COVID-19.

**Tatiana A. Pasynkova**

National Medical Research Center  
of Phthisiopulmonology and Infectious Diseases,  
Endoscopist at Endoscopy Department.  
Build. 2, 4, Dostoevskiy St.,  
Moscow, 127473.  
Email: [tatyana.pasynkova22@yandex.ru](mailto:tatyana.pasynkova22@yandex.ru)

Поступила 15.02.2022

Submitted as of 15.02.2022